

## TIẾP CẬN XỬ TRÍ LỘN LÒNG TỬ CUNG SAU SINH DỰA TRÊN Y HỌC BẰNG CHỨNG

Hồ Thị Thanh Tâm, Lê Minh Tâm, Trương Quang Vinh  
Trường Đại học Y Dược Huế

DOI 10.46755/vjog.2018.4.487

### 1. Đặt vấn đề

Lộn lòng tử cung sau sinh là một trong những biến chứng hiếm gặp nhưng nguy hiểm, gây băng huyết sau sinh, thường được trích dẫn với tần suất 1/20.000 cuộc sinh, có thể gặp sau sinh đường âm đạo hoặc sau mổ lấy thai, là tình trạng đáy tử cung di chuyển theo hướng ra ngoài qua cổ tử cung, làm cho mặt ngoài tử cung bị lộn vào trong, thường có liên quan đến xử trí sai trong giai đoạn 3 chuyển dạ. Lộn lòng tử cung sau sinh điển hình thường là cấp tính và lộn hoàn toàn với băng huyết nặng. Nếu lộn lòng tử cung được chẩn đoán ngay, xử trí đúng, kịp thời có thể đặt lại tử cung dễ dàng, giảm thiểu mất máu, ngược lại sẽ dẫn đến mất máu nặng, choáng, can thiệp phẫu thuật và tăng nguy cơ tử vong.

Như vậy đây là một vấn đề yêu cầu phải xử trí đúng, kịp thời để tránh hậu quả nghiêm trọng, phần lớn phải có quyết định và hành động ngay, nhưng ít có cơ hội được trao đổi về kỹ năng thực hành. Bên cạnh đó, để tiếp cận kiến thức cũng còn gặp khó khăn vì chưa có nhiều tài liệu bằng tiếng Việt, đặc biệt là tiếp cận xử trí dựa trên y học bằng chứng cho đến thời điểm hiện nay.

### 2. Phân loại lộn lòng tử cung sau sinh

Hình thái cấp tính là xảy ra ngay sau sinh và cổ tử cung vẫn chưa đóng lại, bán cấp là khi cổ tử cung sau sinh đã đóng lại và mạn tính là xảy ra ít nhất từ 4 tuần sau sinh. Đôi khi hình thái cấp tính và bán cấp được phân loại dựa vào thời gian trước và sau 24 giờ đầu sau sinh. Lộn lòng tử cung mạn tính có thể xảy ra muộn, đã có báo cáo xảy ra 3 tháng sau sinh. Ngày nay hầu hết lộn lòng tử cung sau sinh là cấp tính, được nhận ra và điều trị kịp thời.

Lộn lòng tử cung được chia làm 4 độ

- Độ 1: Lộn lòng tử cung không hoàn toàn, đáy tử cung sa thấp nhưng chưa qua khỏi cổ tử cung, vẫn còn nằm trong buồng tử cung.

- Độ 2: Lộn lòng tử cung hoàn toàn, đáy tử cung đã vượt qua cổ tử cung, vào âm đạo.

- Độ 3: Lộn lòng tử cung hoàn toàn, đáy tử cung đã nhô ra ngoài âm hộ.

- Độ 4: Lộn lòng tử cung hoàn toàn, cả tử cung và âm đạo bị lộn ra ngoài âm hộ.

Như vậy lộn lòng tử cung hoàn toàn là khi đáy tử cung sa qua khỏi cổ tử cung. Lộn lòng tử cung còn phân loại là bán phần khi đáy tử cung sa thấp nhưng còn trong âm đạo, toàn phần khi đáy tử cung sa ra ngoài âm hộ (độ 3,4).

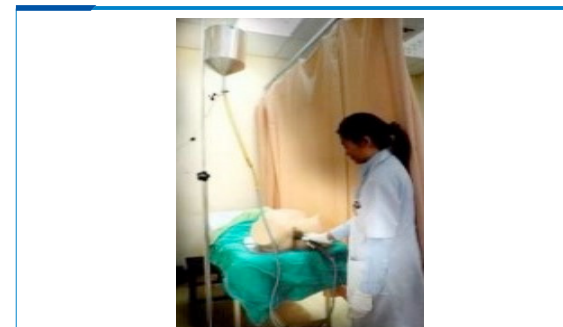
### 3. Các phương pháp đặt lại tử cung

#### 3.1. Đặt lại tử cung bằng áp lực thủy tinh

Vào năm 1945 O'sullivan đã mô tả một phương pháp để đặt lại tử cung bởi áp dụng áp lực thủy tinh [15]. Kỹ thuật này dùng nước vô trùng hoặc dung dịch nước muối sinh lý ấm, đưa vào trong âm đạo qua một hệ thống ống dẫn. Tác dụng của nước sẽ làm vòm sau âm đạo căng ra, giãn dần vòng thắt cổ tử cung và áp lực thủy tinh sẽ đẩy đáy tử cung bị lộn trở lại về vị trí giải phẫu ban đầu.

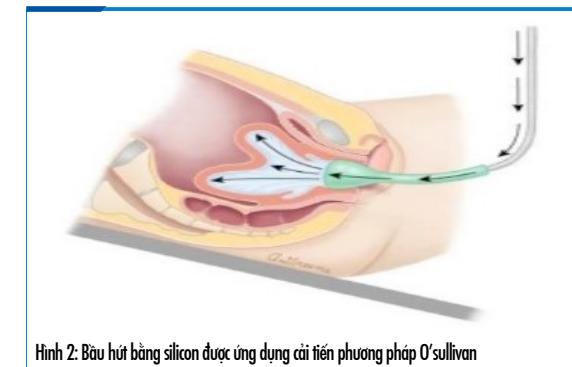
Các bước hướng dẫn trong sử dụng thủ thuật lộn lại tử cung bằng áp lực thủy tinh:

- Đặt bệnh nhân vị trí đầu thấp hơn đáy chậu 0,5m (tư thế Trendelenburg)
- Chuẩn bị hệ thống thật với bình chứa 2-5 lít, đặt cao 2 mét.
- Đặt hệ thống thật vào vòm sau âm đạo.
- Cùng thời gian đó, sử dụng một tay khác giữ kín âm hộ quanh cổ tay đang đặt trong âm đạo để hạn chế chảy dịch ra ngoài.
- Người hỗ trợ làm đầy hệ thống thật, luôn đảm bảo đầy 2 lít



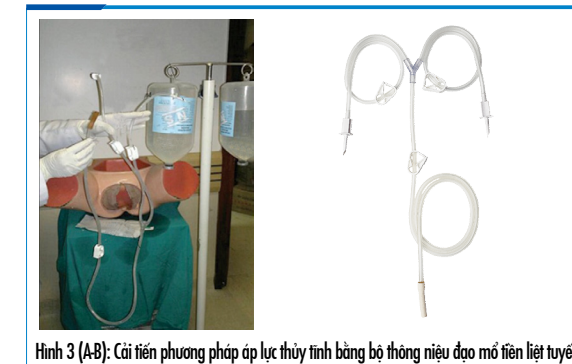
Hình 1. Hình ảnh sử dụng áp lực thủy tinh của O'sullivan

Phương pháp của O'sullivan được Ogueh và Ayida cải tiến bằng cách sử dụng thêm một bầu hút đường kính 6cm bằng silicon nối vào đầu ống thông đặt trong âm đạo của hệ thống thật, để đảm bảo duy trì tác động của áp lực thủy tinh vào khối lộn [8].



Hình 2: Bầu hút bằng silicon được ứng dụng cải tiến phương pháp O'sullivan

Gupta lại cải tiến phương pháp của O'sullivan bằng sử dụng bộ thông niệu đạo trong mổ tiền liệt tuyến: bộ dây truyền có 2 đầu gắn vào 2 bình chứa dịch, mỗi bình 3 lít, nhằm duy trì ổn định và đầy đủ áp lực thủy tinh cho thủ thuật [3].

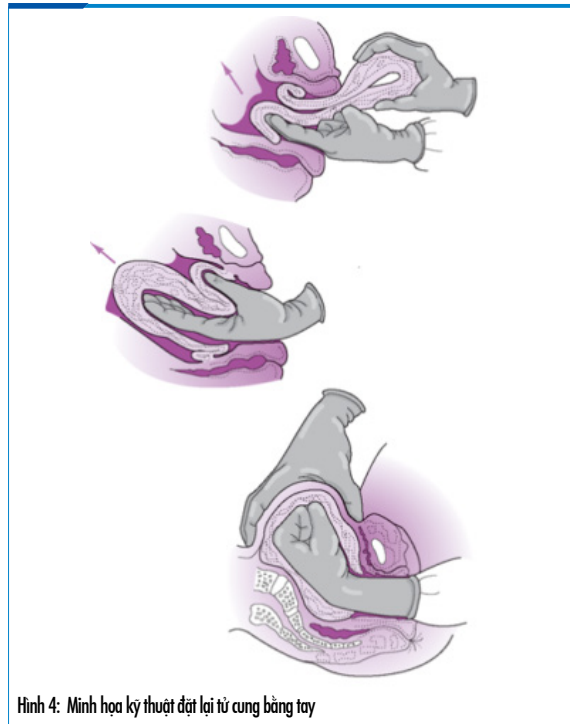


Hình 3 (A,B): Cải tiến phương pháp áp lực thủy tinh bằng bộ thông niệu đạo mổ tiền liệt tuyến

#### 3.2. Đặt lại tử cung bằng tay

Thủ thuật đặt lại tử cung bằng tay được Johnson mô tả năm 1949. Bàn tay thủ thuật đặt trong âm đạo với lòng bàn tay ấn vào đáy tử cung bị lộn đang có hoặc không có bánh nhau bám, ngón cái và các ngón khác của bàn tay mở rộng để xác định viền cổ tử cung. Áp lực được dồn về phía đầu các ngón tay để đẩy dần thành tử cung nằm sát viền cổ tử cung, qua cổ tử cung. Đáy tử cung được nâng lên và hướng theo đường cong của lòng chậu để vào trong ổ bụng đến ngang rốn, vị trí và hình thể đặc thù của tử cung dần phục hồi trở về giải phẫu ban đầu. Tay trên bụng hỗ trợ cùng tay trong tử cung để giữ tử cung đúng vị trí trong vài phút, đồng thời ngưng thuốc giãn cơ tử cung và dùng thuốc tăng

go tích cực. Khi tử cung đã bắt đầu co bóp trở lại, tay trong tử cung có thể rút từ từ [6].

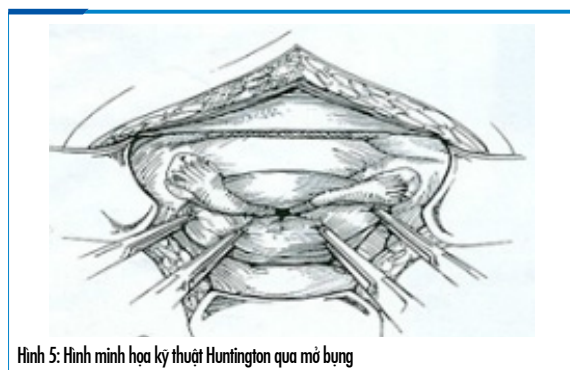


Hình 4: Minh họa kỹ thuật đặt lại tử cung bằng tay

### 3.3. Đặt lại tử cung bằng phẫu thuật

#### 3.3.1. Kỹ thuật Huntington qua mổ bụng

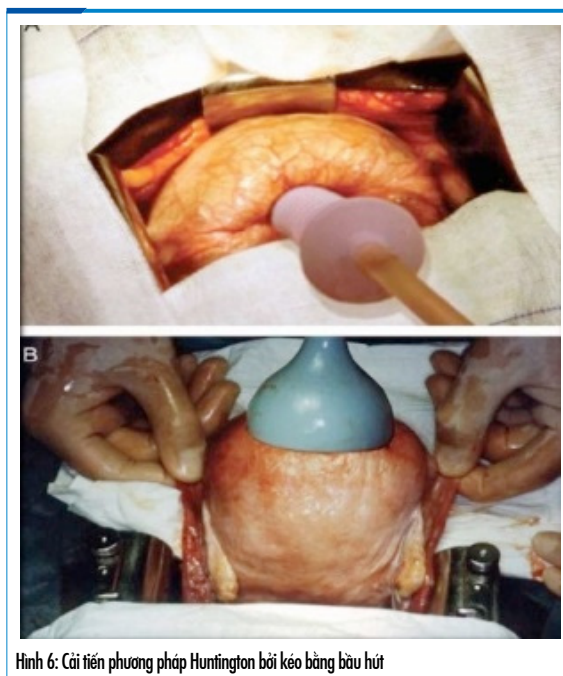
Kỹ thuật này được Huntington mô tả năm 1921. Gây mê toàn thân. Mổ bụng đường dọc giữa dưới rốn. Thực hiện đặt lại tử cung bằng dụng cụ. Phẫu thuật viên dùng kẹp không gây chấn thương (như Babcock), nhẹ nhàng kéo dần dây chằng tròn hướng lên trên, tuần tự 2 bên, mỗi 2cm [10].



Hình 5: Hình minh họa kỹ thuật Huntington qua mổ bụng

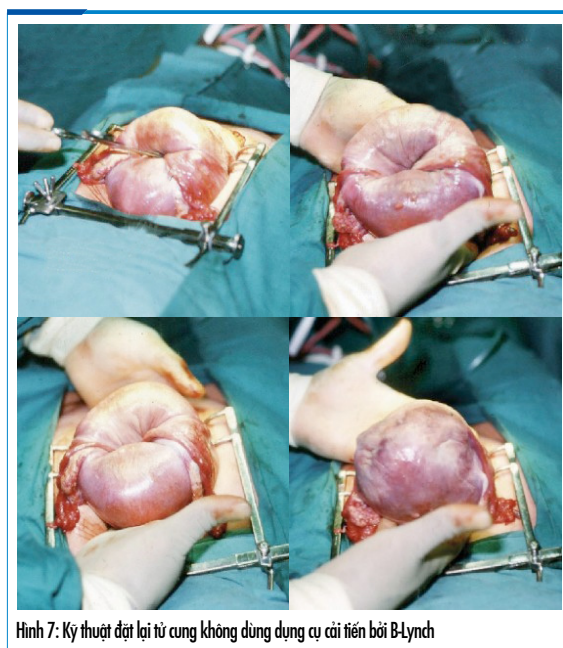
Một thủ thuật viên phụ có thể hỗ trợ cho kỹ thuật này bằng một lực đẩy từ dưới lên bằng tay đặt trong âm đạo.

Kỹ thuật này còn được cải tiến bởi việc sử dụng bầu hút để kéo đáy tử cung bằng lực hút.



Hình 6: Cải tiến phương pháp Huntington bởi kéo bằng bầu hút

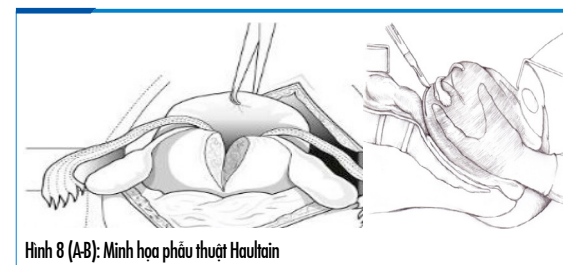
B-Lynch đã cải tiến phương pháp của Huntington bằng việc từng bước lộn lại tử cung bằng lực ấn của tay, không sử dụng dụng cụ. Đầu tiên đặt hai tay ở phía trước và phía sau của đoạn dưới tử cung với các đầu ngón tay ngang mức ngay dưới của đáy tử cung bị lộn. Với áp lực dồn về phía các đầu ngón tay, ấn để đáy tử cung trôi dần lên phía trên, di chuyển đầu ngón tay dần dần theo đáy tử cung cho đến khi tử cung được phục hồi [1].



Hình 7: Kỹ thuật đặt lại tử cung không dùng dụng cụ cải tiến bởi B-Lynch

#### 3.3.2. Phẫu thuật Haultain

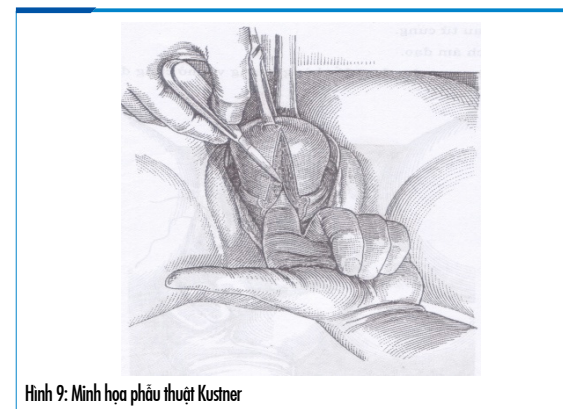
Rạch dọc giữa mặt sau đoạn dưới tử cung, đường rạch này giải phóng vòng thắt cổ tử cung, tạo thuận lợi để đặt lại tử cung. Sau khi rạch, tiến hành đặt lại tử cung bằng kỹ thuật thích hợp. Vết rạch được may lại 2 lớp. Rạch vào thành sau tử cung ưu điểm hơn thành trước là sẽ tránh được nguy cơ tổn thương bàng quang [10].



Hình 8 (A-B): Minh họa phẫu thuật Haultain

#### 3.3.3. Phẫu thuật Kustner

Thường áp dụng với lộn lòng tử cung mạn tính, khi tử cung đã co hồi nhỏ lại sau sinh. Phẫu thuật tiếp cận từ đường âm đạo, vào ổ bụng tử túi cùng sau và thực hiện đường rạch dọc vào giữa mặt sau eo - cổ tử cung bằng cách: rạch 1 lỗ nhỏ thành sau âm đạo, luồn ngón tay trái vào thăm dò và làm mốc, đường rạch bắt đầu từ cách lỗ ngoài cổ tử cung 1cm lên đến gần đáy. Dùng ngón cái và ngón trỏ bàn tay phải ấn lộn tử cung lại vào trong âm đạo. Khâu tử cung. Khâu âm đạo.

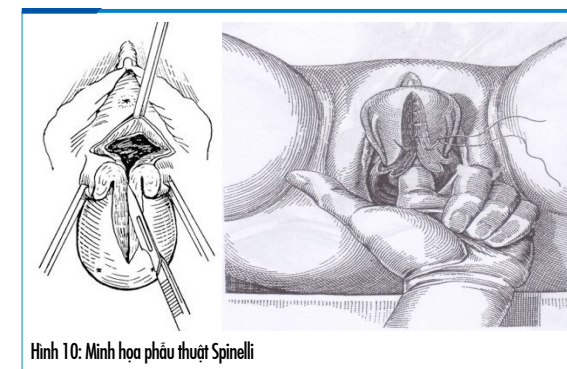


Hình 9: Minh họa phẫu thuật Kustner

#### 3.3.4. Phẫu thuật Spinelli

Phẫu thuật qua đường âm đạo khi tử cung đã co hồi nhỏ lại, đường rạch tại mặt trước đoạn eo - cổ tử cung.

Một số phẫu thuật khác là các biến thể từ những phẫu thuật cơ bản này và có thể thực hiện qua nội soi.



Hình 10: Minh họa phẫu thuật Spinelli

## 4. Hướng xử trí lộn lòng tử cung dựa trên y học bằng chứng

### 4.1. Lộn lòng tử cung cấp và bán cấp sau sinh

Xử trí thành công bệnh nhân lộn lòng tử cung sau sinh phụ thuộc vào phát hiện sớm và điều trị kịp thời. Nếu được chẩn đoán ngay, có thể lộn lại tử cung dễ dàng [6], ngược lại dễ dẫn đến những can thiệp phẫu thuật, thậm chí cắt tử cung, đồng thời tăng nguy cơ mất máu nặng, choáng và tử vong [9]. Trong số liệu của Van Vugt's tổng kết từ nhiều năm, tử vong thấp nhất khi tình trạng lộn lòng tử cung được nhận biết tức thì trong vòng 30 phút và điều trị đã bắt đầu trong 2 giờ sau sinh [12]. Mặc dù xử trí cụ thể cho từng trường hợp vẫn còn hơi mang tính cá biệt, phụ thuộc vào tình trạng bệnh nhân, điều kiện của cơ sở điều trị và nền tảng kinh nghiệm cấp cứu, thủ thuật, phẫu thuật của người thực hiện. Tuy nhiên, các can thiệp điều trị cần bắt đầu ngay lập tức và thường phải phối hợp đồng thời nhiều chuyên khoa, và có trình tự hợp lý [5], [9]. Mục tiêu điều trị gồm: (1) Xử trí hồi sức chống choáng nếu có, (2) Đặt lại tử cung về giải phẫu ban đầu và (3) Xử trí băng huyết do đờ tử cung sau lộn lòng tử cung và ngăn ngừa lộn lòng tử cung tái phát. Các khuyến cáo cụ thể dựa vào các tài liệu từ Tổ chức Y tế Thế giới, "Williams Obstetrics", "Current diagnosis and treatment: Obstetrics and Gynecology", "Uptodate" và các xử trí thành công trên y văn.

#### 4.1.1. Hồi sức chống choáng

Mặc dù choáng ban đầu có thể do cơ chế thần kinh, nhưng choáng giảm thể tích sẽ theo sau do



băng huyết. Thường băng huyết nặng, choáng nhanh và trầm trọng, cần hồi sức chống choáng tích cực bằng dịch truyền và máu thay thế, có thể cả giảm đau. Bên cạnh đó chuẩn bị sẵn sàng, có thể chuyển mổ [5], [9], [14].

- Gọi hỗ trợ: Đội ngũ nữ hộ sinh và bác sĩ, phẫu thuật viên sản phụ khoa cùng với bác sĩ gây mê

- Lập hai đường truyền tĩnh mạch đủ lớn, truyền ngay 1-2 lít các dung dịch đẳng trương (NaCl 0,9% hoặc Lactate Ringer)

- Cho bệnh nhân thở oxy, thông tiểu lưu
- Nâng cao chân của bàn sinh, giúp giải tỏa áp lực nội tạng và giảm đau, giảm choáng.

- Lấy máu xét nghiệm, chuẩn bị và thực hiện truyền máu và các sản phẩm thay thế máu nếu cần

- Làm sạch vùng tử cung bị lộn với dung dịch sát khuẩn

- Giữ tử cung bị lộn trong một gác tắm nước ấm vô trùng cho đến khi thủ thuật được thực hiện, nên sử dụng nước muối ưu trương để giảm phù nề

- Chuẩn bị dụng cụ, nhân lực, phòng mổ cho trường hợp có thể phẫu thuật

- Có thể cho kháng sinh dự phòng.

#### 4.1.2. Thuốc giãn cơ và giảm đau

##### 4.1.2.1. Thuốc giãn cơ tử cung

Có thể chọn 1 trong 3 loại sau:

- Nitroglycerin

Được tổng hợp từ năm 1846, là một chất giãn cơ tử cung tuyệt vời có thời gian bán hủy cực kỳ ngắn [8], điều này có thể là thuận lợi ở những phụ nữ bị xuất huyết trầm trọng và mất ổn định huyết động. Nitroglycerin đã được sử dụng thành công trong điều trị lộn lòng tử cung [12].

Nitroglycerin được tiêm tĩnh mạch mỗi liều 0,05mg, lặp lại trong vòng 1-2 phút. Theo như trong "Current diagnosis and treatment: Obstetrics and Gynecology" thì lặp lại ít nhất 1 lần [9], "Uptodate" thì có thể lặp lại thêm 4 lần [5] và "Williams Obstetrics" xuất bản lần 24 thì tổng liều đường tĩnh mạch là 0,25 - 0,5 mg. Nitroglycerin có thể sử dụng dạng phun dưới lưỡi với liều 0,4mg [14].

- Terbutalin

Được khuyến cáo với liều duy nhất 0,25 mg tĩnh mạch chậm hoặc tiêm dưới da [5], [9], [14].

- Magnesium sulfate

Được sử dụng đường tĩnh mạch 4 - 6 g trong 15 - 20 phút [5], [14].

Cả hai loại thuốc sau đều có tác dụng tương đối nhẹ lên tử cung, trong đó Magnesium sulfate có tác dụng khởi phát chậm, nhưng cả hai đều có thể chấp nhận được nếu các thuốc khác không có hoặc các nhà lâm sàng không quen dùng [5].

Thuốc giãn cơ tử cung thường sẵn có, quen thuộc với các nhà sản khoa, vì vậy được khuyến dùng trong khi chưa hoặc khó triển khai được gây mê toàn thân. Đôi khi được dùng trong điều kiện gây tê thay thế gây mê toàn thân, hoặc dùng kết hợp khi thuốc gây mê chưa đạt được sự thư giãn cơ tử cung cần thiết [9].

Theo như trong "Current diagnosis and treatment: Obstetrics and Gynecology" thì các thuốc giãn cơ này không liên quan đến tình trạng chảy máu [9], tuy nhiên không ít nhà lâm sàng vẫn lo ngại trong bệnh cảnh đang băng huyết sau sinh [4]. "Uptodate" thì cho thấy bằng chứng thực tế có đến 1/3 trường hợp đặt lại tử cung bằng tay lần đầu thất bại mà sau đó đã sử dụng thuốc giãn cơ tử cung để lặp lại thủ thuật lần hai khi xử trí lộn lòng tử cung sau sinh [5].

##### 4.1.2.2. Thuốc giảm đau

Thường chiến lược lựa chọn là gây mê toàn thân bằng các thuốc mê có tác dụng giãn cơ tử cung tốt như Halothane, Sevofurane, enflurane... đặc biệt là ở những bệnh nhân choáng, huyết động không ổn định [9], [14]. Gây mê sẽ hỗ trợ hồi sức, thủ thuật và phẫu thuật nếu có. Mặc dù các thuốc gây mê này có tác dụng phụ tụt huyết áp ít hơn so với nitroglycerin, nhưng giãn cơ hô hấp mạnh, cần phải đặt nội khí quản và chỉ nên được chỉ định tại phòng mổ [5].

Halothane có tác dụng phụ trên cơ tim nhiều hơn so với các loại khác, tuy nhiên vẫn được khuyến cáo đầu tiên bởi Tổ chức Y tế Thế giới [14], "Uptodate" [5] và "Current diagnosis and treatment: Obstetrics and Gynecology" [9].

Trong những trường hợp đặc biệt, gây tê tùy sống có thể được áp dụng với bệnh nhân có chức năng sống ổn định, gây tê ngoài màng cứng có thể được tiếp tục nếu đang được sử dụng trong khi sinh. Theo khuyến cáo của Tổ chức Y tế Thế Giới (WHO), nếu cố gắng gây mê không sẵn có, thủ thuật có thể được phối hợp với thuốc ngủ đường tĩnh mạch như Diazepam, kết hợp với tê khối sa quanh âm hộ - cổ tử cung [15].

#### 4.1.3. Đặt lại tử cung

Trường hợp nhau vẫn chưa bong thì không nên cố loại bỏ bánh nhau khi chưa đặt lại tử cung về giải phẫu ban đầu [5], [14]. Các bằng chứng trên y văn thấy rằng cố lấy nhau lúc này làm tăng lượng máu mất, có thể trầm trọng [11], [16]. Bánh nhau còn bám hiểm khi gây khó khăn cho thủ thuật viên trong khi đặt lại tử cung, đặc biệt là khi bệnh nhân đã được gây mê hợp lý [5]. Sau khi tử cung đã được đặt lại đúng giải phẫu, tăng go lấy nhau bằng tay, có thể nạo bổ sung bằng dụng cụ. Cần tiến hành trong điều kiện có giảm đau, kiểm soát chức năng sống và có khả năng can thiệp phẫu thuật kịp thời nếu không may xảy ra biến chứng khi lấy nhau. Bởi vì, dù là không phổ biến, có thể gặp nhau cài răng lược một phần hoặc toàn bộ, thể không xuyên cơ tử cung hoặc xuyên một phần thì việc loại bỏ nhau cũng rất khó khăn hoặc không thể thực hiện được, gây mất nhiều thời gian và chảy máu nặng, mà tình trạng này thường chỉ biết được khi đã cố gắng loại bỏ bánh nhau không thành công. Lấy nhau tại phòng mổ, dưới gây mê và kiểm soát được huyết động là tốt nhất, tuy nhiên cũng còn tùy thuộc vào khả năng chuyển phòng mổ thuận lợi hay khó khăn và sự ảnh hưởng đến bệnh nhân khi di chuyển.

Trường hợp nhau đã bong một phần thì có thể lấy nhau trước khi đặt lại tử cung [7]. Tuy nhiên, phải đã thiết lập được đường truyền tĩnh mạch đủ lớn và tiên lượng nguy cơ cao băng huyết, choáng [9].

##### 4.1.3.1. Đặt lại tử cung bằng tay

Đặt lại tử cung bằng tay được giới thiệu sau phương pháp sử dụng áp lực thủy tinh, nhưng hiện nay được khuyến cáo mạnh mẽ là thủ thuật đầu tiên nên áp dụng để đặt lại tử cung, có thể có hỗ trợ của thuốc giãn cơ tử cung và hoặc là thuốc gây mê [5], [9], [14], [15]. Johnson AB, tác giả của phương pháp này đã báo cáo thành công với loạt ca 9 trường hợp [6] và một số báo cáo trường hợp khác cũng thành công, được tìm thấy trên y văn.

Mặc dù được khuyến áp dụng thủ thuật ngay khi xác định được chẩn đoán, nhưng những nỗ lực đặt lại tử cung trong khi choáng nặng, có thể dễ dàng chứng minh là nguyên nhân chính gây tử vong [2]. Vì vậy nếu chưa có choáng, cần tiến hành thủ thuật ngay, không đợi gây mê, thậm chí không cần thuốc giãn cơ [5]. Nếu choáng đã xảy

ra, vừa hồi sức chống choáng tích cực, vừa đồng thời cố gắng đặt lại tử cung bằng tay, thực hiện dưới gây mê tại phòng mổ là tốt nhất [9]. Sự can thiệp kịp thời là rất quan trọng, nếu chẩn đoán được ngay sau lộn lòng tử cung trong vòng 1 - 2 phút thì độ giãn của cơ tử cung và cổ tử cung là tương tự nhau, sẽ cho phép đặt lại tử cung bằng tay dễ dàng mà thường không cần thêm can thiệp nào khác, nếu chẩn đoán sau thời gian này nhưng chưa quá 2 giờ, cổ tử cung và đoạn dưới cũng đã kẹp chặt dần vào khối lộn, thủ thuật đã khó khăn hơn, tiến hành đặt lại tử cung bằng tay ngay nhưng khả năng cần hỗ trợ giãn cơ tử cung hoặc thuốc mê. Sau 2 giờ xảy ra lộn lòng tử cung, cần đặt lại tử cung bằng tay dưới gây mê và có thể kèm cả giãn cơ tử cung [6].

Khi cố gắng ban đầu để đặt lại tử cung bằng tay thất bại, nên triển khai đồng bộ các bước hồi sức, chuẩn bị khả năng chuyển phòng mổ dù choáng chưa xảy ra. Theo "Uptodate" khuyến lặp lại thủ thuật này với sự hỗ trợ của giãn cơ và gây mê tại phòng mổ là tốt nhất, tuy nhiên đôi khi sau thất bại lần đầu, thủ thuật được lặp lại vài lần với giảm đau và giãn cơ liều lặp lại nếu bệnh nhân không có choáng. Nếu đặt lại tử cung bằng tay vẫn thất bại khi đã hỗ trợ đầy đủ thì thay đổi thủ thuật hoặc cần phẫu thuật.

##### 4.1.3.2. Đặt lại tử cung bằng áp lực thủy tinh

Một vài nhà lâm sàng ưa thích thủ thuật này vì nó đơn giản, nhưng nó không phải là phương pháp phổ biến [3], [5]. Theo hướng dẫn của Tổ chức Y tế Thế giới (WHO), phương pháp áp lực thủy tinh của O'sullivan được áp dụng khi cố gắng ban đầu bằng tay thất bại, và nếu vẫn không thành công thì sẽ lặp lại thủ thuật bằng tay dưới gây mê toàn thân [15]. "Uptodate" thì khuyến cáo thủ thuật áp lực thủy tinh của O'sullivan có thể sử dụng sau thủ thuật bằng tay lần 2 dưới gây mê cũng thất bại [5]. Tuy nhiên thủ thuật này có thể vẫn được chọn như tiếp cận đầu tiên vì sự đơn giản, khả năng ít gây choáng thần kinh hơn thủ thuật bằng tay, có thể tranh thủ khi chưa kịp triển khai gây mê và thực hiện đồng thời với hồi sức, không bắt buộc chờ choáng hồi phục. Gupta P báo cáo 6 trường hợp thành công với phương pháp áp lực thủy tinh tiếp cận từ đầu [3], Momani AW báo cáo 5 trường hợp thành công với phương pháp áp lực thủy tinh áp

dụng từ đầu hoặc sau thất bại với thủ thuật bằng tay [7]. Bên cạnh đó nhiều báo cáo trường hợp đã không áp dụng phương pháp này mà tiến hành phẫu thuật khi đặt lại tử cung bằng tay đã thất bại dưới gây mê [1].

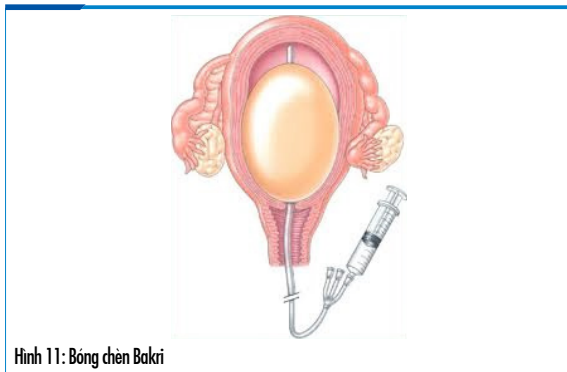
#### 4.1.3.3. Đặt lại tử cung bằng phẫu thuật

Khi hai lần hoặc đôi khi nhiều hơn, cố gắng đặt lại tử cung bằng thủ thuật không thành công, dù đã sử dụng thuốc giãn cơ tử cung và gây mê đầy đủ thì can thiệp phẫu thuật mới có thể cứu sống bệnh nhân. Tiếp cận đường bụng thường được lựa chọn. Kỹ thuật Huntington là phương pháp được khuyến cáo sử dụng đầu tiên khi mở bụng [5]. Trong những trường hợp hiếm, phương pháp Huntington không thành công thì phẫu thuật Haultain sẽ được thực hiện. Thất bại đặt lại tử cung hoặc băng huyết không hồi phục, cần chỉ định cắt tử cung [5], [9], [14]. Cần xem xét sử dụng kháng sinh sau mổ.

#### 4.1.4. Xử trí băng huyết và ngăn ngừa lộn tử cung tái phát

Sau khi đặt lại tử cung, tử cung thường đồ, mềm nhão. Tăng go tích cực, nếu không hiệu quả có thể khâu ép, đặt bóng chèn... Cần theo dõi sát ít nhất 12-14 giờ đề phòng băng huyết do đồ tử cung và lộn tử cung tái phát.

Bóng chèn Bakri đã có vài báo cáo áp dụng cho bệnh nhân lộn tử cung để cầm máu và phòng lộn tử cung tái phát [13], đặc biệt có 1 báo cáo sử dụng bóng chèn Bakri để phối hợp đặt lại tử cung sau khi thủ thuật bằng tay chỉ đạt được một phần, sau đó duy trì để phòng lộn tử cung tái phát [4].



Hình 11: Bóng chèn Bakri

#### 4.2. Lộn tử cung mạn tính sau sinh

Hầu hết những trường hợp lộn tử cung mạn tính đều đòi hỏi điều trị bằng phẫu thuật. Nghi ngại tại giường, điều trị kháng sinh, làm sạch âm đạo có

thể giúp điều trị tình trạng nhiễm trùng hay gấp, nhưng những bệnh nhân bị lộn tử cung mạn tính cũng có nguy cơ cắt tử cung cao.

Phẫu thuật giúp đặt lại tử cung có nhiều lựa chọn, có thể đường bụng hoặc đường âm đạo, đường rạch giải phóng vòng thắt cổ tử cung có thể ở mặt trước hoặc mặt sau eo - cổ tử cung. Tiếp cận phẫu thuật đường âm đạo cần kinh nghiệm của phẫu thuật viên, hai phẫu thuật kinh điển là phẫu thuật Kustner và phẫu thuật Spinelli. Gần đây phẫu thuật nội soi để điều trị lộn tử cung mạn tính trong phụ khoa cũng đã được áp dụng.

Dali SM báo cáo tổng kết 182 trường hợp lộn tử cung sau sinh cấp, bán cấp và mạn. Trong đó có 104 trường hợp đặt lại tử cung bằng tay (65 trường hợp có gây mê), 24 trường hợp đã dùng cả 2 thủ thuật bằng tay và áp lực thủy tĩnh, 31 trường hợp đã sử dụng phẫu thuật Haultain, 2 trường hợp trải qua phẫu thuật Kustner và các trường hợp khác đã trải qua nhiều biện pháp điều trị khác như phối hợp đường bụng và âm đạo, nội soi rạch giải phóng vòng thắt cổ tử cung, cắt tử cung bán phần, toàn phần đường bụng, cắt tử cung đường âm đạo... [22].

### 5. Tóm tắt và kết luận

Xử trí lộn tử cung cấp và bán cấp sau sinh cần hướng đến 3 mục tiêu : (1) Hồi sức chống choáng, (2) Lộn lại tử cung, (3) Xử trí băng huyết và phòng lộn tử cung tái phát. Những biện pháp tiếp cận ban đầu nên đồng bộ, thủ thuật được khuyến cáo đầu tiên là đặt lại tử cung bằng tay của Johnson. Nếu thủ thuật thất bại khi đã lặp lại vài lần, có gây mê và giãn cơ tử cung đầy đủ, thì mới can thiệp phẫu thuật và lúc đó nên chọn mở bụng đường dọc giữa dưới rốn đủ lớn, với các kỹ thuật Huntington hay tương tự, trước khi phải sử dụng phẫu thuật rạch tử cung của Haultain. Nếu nhau còn bám, nên lấy nhau khi tử cung đã được đặt lại và co bóp được. Sau khi đặt lại tử cung thành công cần tăng go tích cực, theo dõi sát đề phòng băng huyết do đồ tử cung và lộn tử cung tái phát.

Xử trí lộn tử cung mạn tính sau sinh thường phải điều trị bằng phẫu thuật, nguy cơ cắt tử cung cao, có nhiều phương pháp để lựa chọn tùy vào kinh nghiệm của phẫu thuật viên và tình trạng bệnh lý, phẫu thuật đường âm đạo thường khó khăn

hơn, nội soi đang là xu hướng mới. Cần lưu ý điều trị tình trạng nhiễm trùng.

Các khuyến cáo trên đây dựa trên kinh nghiệm lâm sàng được mô tả trong báo cáo trường hợp và các hồi cứu nhỏ. Không có thử nghiệm ngẫu nhiên nào được thực hiện.

Các bác sĩ sản khoa có thể phải xử trí lộn tử cung sau sinh mà chưa từng gặp trước đó, trang bị kiến thức trên nền tảng kỹ năng sẵn có của một phẫu thuật viên là giải pháp tốt nhất có thể trong điều kiện này để chuẩn bị cho tình huống đột xuất không may xảy ra.

### Tài liệu tham khảo

1. B-Lynch. Acute Uterine Inversion: A Novel Replacement Technique Using The B-Lynch Non-Instrumental Stepwise Reduction Procedure. *J Fertil Wom Med.* 2007; 52(4): 143-146.
2. Dali S. M., Rajbhandari S., and Shrestha S.. Puerperal Inversion of the Uterus in Nepal: Case Reports and Review of Literature. *J.Obstet. Gynaecol. Res.* Vol. 1997; 23(3): 319-325.
3. Gupta P, Sahu RL, and Huria A. Acute Uterine Inversion: A Simple Modification of Hydrostatic Method of Treatment. *Ann Med Health Sci Res.* 2014 Mar-Apr; 4(2): 264-267.
4. Ida A, Ito K, Kubota Y, Nosaka M, Kato H, Tsuji Y. Successful Reduction of Acute Puerperal Uterine Inversion with the Use of a Bakri Postpartum Balloon. *Case Rep Obstet Gynecol.* 2015;424891.
5. John T Repke. Puerperal uterine inversion. [www.uptodate.com](http://www.uptodate.com), 2013.
6. Johnson AB. A new concept in the replacement of the inverted uterus and a report of nine cases. *Am J Obstet Gynecol.* 1949 Mar;57(3):557-62.
7. Momani AW, Hassan A. Treatment of puerperal uterine inversion by the hydrostatic method; reports of five cases. *European Journal of Obstetrics & Gynecology and Reproductive Biology.* 1989; 32: 281-285.
8. Ogueh O, Ayida G. Acute uterine inversion: a new technique of hydrostatic replacement. *Br J Obstet Gynaecol.* 1997; 104:951.
9. Sarah BH. Postpartum Hemorrhage and the Abnormal Puerperium. *Current diagnosis and treatment: Obstetrics and Gynecology.* 2014: 349-369.
10. Shivanagappa M, Bhandiwad A, and Mahesh M. A Case of Acute on Chronic Uterine Inversion with Fibroid Polyp. *J Clin Diagn Res.* 2013 Nov; 7(11): 2587-2588.
11. Usui R, Yoshida C, Yoshida T, Yokoyama M, Matsubara S. Puerperal uterine inversion from two viewpoints: Its recurrence at the next pregnancy and "unavoidable"-procedure-associated inversion. *Eur J Obstet Gynecol Reprod Biol.* 2017 Jul;214:199-200.
12. Van Vugt PJ, Baudoin P, Blom VM, van Deursen CT. Inversio uteri puerperalis. *Acta Obstet Gynecol Scand.*1981;60(4):353-62.
13. Vivanti A.J., Furet E.a, Nizard J. Successful use of a Bakri Tamponade Balloon in the treatment of puerperal uterine inversion during caesarean section. *Journal de Gynecologie Obst etrique et Biologie de la Reproduction.* 2017; 46: 101-102.
14. Williams Obstetrics 24sd. vol 35,p 833-834, 2013.
15. World Health Organization (WHO) Managing Complications in Pregnancy and Childbirth. Section 3 - procedure Correcting uterine inversion. 2003.
16. You WB, Zahn CM. Postpartum hemorrhage: abnormally adherent placenta, uterine inversion, and puerperal hematomas. *Clin Obstet Gynecol* 2006; 49:184.