

**ĐẠI HỌC HUẾ  
TRƯỜNG ĐẠI HỌC Y DƯỢC**

**HỒ VĂN LINH**

**ĐÁNH GIÁ KẾT QUẢ PHẪU THUẬT  
CẮT ĐẦU TUY - TÁ TRÀNG TRONG ĐIỀU TRỊ  
UNG THƯ BÓNG VATER**

**LUẬN ÁN TIẾN SĨ Y HỌC**

**HUẾ - 2016**

**ĐẠI HỌC HUẾ  
TRƯỜNG ĐẠI HỌC Y DƯỢC**

**HỒ VĂN LINH**

**ĐÁNH GIÁ KẾT QUẢ PHẪU THUẬT  
CẮT ĐẦU TUY - TÁ TRÀNG TRONG ĐIỀU TRỊ  
UNG THƯ BÓNG VATER**

**Chuyên ngành: NGOẠI TIÊU HÓA  
Mã số: 62.72.01.25**

**LUẬN ÁN TIẾN SĨ Y HỌC**

**Người hướng dẫn khoa học:  
GS.TS. BÙI ĐỨC PHÚ**

**HUẾ - 2016**

## Lời Cảm Ơn

Tôi xin bày tỏ lòng kính trọng và biết ơn sâu sắc tới GS.TS. Bùi Đức Phú, người Thầy nghiêm khắc, mẫu mực, cũng là người lãnh đạo tâm huyết của ngành y, hết lòng thương yêu học trò đã chỉ bảo cho tôi từng câu chữ, từng dấu chấm, cho tôi niềm tin và tạo mọi điều kiện cho thế hệ trẻ chúng tôi phát huy chuyên môn và nghiên cứu khoa học.

Tôi xin bày tỏ lòng kính trọng và biết ơn chân thành đến PGS.TS. Lê Lộc, người Thầy trực tiếp dạy dỗ cho tôi từ lúc chấp chững vào đời vào nghề, người Thầy đã cho tôi nhiều kiến thức và kinh nghiệm trong chuyên môn.

Tôi xin bày tỏ lòng kính trọng và biết ơn chân thành đến PGS.TS. Phạm Như Hiệp, một người Thầy cũng là người anh hết mực yêu thương, người đồng nghiệp hết lòng vì bệnh nhân đã tận tụy dạy dỗ, chỉ bảo cho tôi.

Tôi xin gửi lời cảm ơn chân thành đến Đảng ủy, Ban Giám đốc, Ban Đào tạo sau đại học của Đại Học Huế.

Tôi xin gửi lời cảm ơn sâu sắc đến Đảng ủy, Ban Giám hiệu, Phòng Sau đại học Trường ĐH Y Dược Huế, Đảng Ủy, Ban Giám đốc Bệnh viện Trung ương Huế đã tạo điều kiện thuận lợi giúp đỡ tôi trong quá trình học tập nghiên cứu khoa học.

Tôi xin gửi lời cảm ơn chân thành đến quý thầy cô giáo trong bộ môn Ngoại của Trường Đại Học Y Dược Huế và tập thể cán bộ nhân viên Khoa Ngoại Tiêu Hóa, Khoa Ngoại Nhi Cấp Cứu - Bụng, Khoa Ngoại Tổng Hợp, Khoa Gây Mê Hồi Sức, Khoa Chẩn Đoán Hình Ảnh, Khoa Nội Soi, Khoa Thăm dò Chức Năng, Khoa Sinh Hóa, Khoa Huyết Học, Khoa Giải Phẫu Bệnh, Phòng Y vụ và Phòng Kế Hoạch Tổng Hợp Bệnh viện Trung ương Huế.

Tôi xin chân thành cảm ơn đến các bệnh nhân đã hợp tác cùng tôi trong suốt thời gian nghiên cứu và hoàn thành luận án này.

Chúng con xin kính trọng và biết ơn bố mẹ đã vất vả hy sinh cả cuộc đời mình để chăm sóc, dạy dỗ chúng con trưởng thành khôn lớn như ngày hôm nay.

Thân tặng và thâm biết ơn đến người vợ hiền Võ Thị Mỹ Liên và con gái Hồ Võ Hoài Phương đã cùng bố vượt qua mọi khó khăn để hoàn thành sự học.

Cuối cùng tôi xin gửi lời cảm ơn nồng nhiệt đến bạn bè, đồng nghiệp đã tạo điều kiện, giúp đỡ tôi trong quá trình học tập, nghiên cứu để hoàn thành luận án này.

Hồ Văn Linh

## LỜI CAM ĐOAN

Tôi xin cam đoan luận án này là công trình nghiên cứu của riêng bản thân tôi và đồng nghiệp, do chính chúng tôi thực hiện trong suốt thời gian từ 2010 - 2015. Các số liệu, kết quả nêu trong luận án là trung thực và chưa từng được ai công bố trong các công trình khác.

*Huế, ngày 29 tháng 10 năm 2016*

**Tác giả**

A handwritten signature in blue ink, appearing to be 'HVL', written over a horizontal blue line.

**Hồ Văn Linh**

## DANH MỤC CHỮ VIẾT TẮT

BC	Biến chứng
BH	Biệt hóa
BN	Bệnh nhân
CA 19 - 9	Carbohydrate Antigen 19 - 9
CEA	Carcinoembryonic Antigen
CLVT	Chụp cắt lớp vi tính
DGE	Delayed Gastric Emptying
ĐM	Động mạch
EORTC	European organization for Reseach and Treatment of Cancer
EUS	Endoscopic Ultrasound
GĐ	Giai đoạn
MRI	Magnetic Resonance Imaging
OMC	Ống mật chủ
PG	Pancreaticogastrostomy
PJ	Pancreaticojejunostomy
RLTH	Rối loạn tiêu hoá
TM	Tĩnh mạch
WHO	World Health Organization

# MỤC LỤC

Trang phụ bìa	
Lời cảm ơn	
Lời cam đoan	
Danh mục chữ viết tắt	
Mục lục	
Danh mục các bảng	
Danh mục các biểu đồ	
Danh mục các hình	
<b>ĐẶT VẤN ĐỀ .....</b>	<b>1</b>
<b>Chương 1: TỔNG QUAN .....</b>	<b>3</b>
1. SƠ LƯỢC ĐẶC ĐIỂM GIẢI PHẪU VÀ SINH LÝ KHỐI TÁ TỤY .....	3
1.1. Giải phẫu khối tá tụy .....	3
1.2. Sinh lý tụy và tá tràng .....	12
2. ĐẶC ĐIỂM BỆNH LÝ UNG THƯ BÓNG VATER.....	14
2.1. Dịch tể.....	14
2.2. Chẩn đoán .....	14
2.3. Điều trị phẫu thuật .....	19
2.4. Biến chứng.....	28
2.5. Biến chứng chung và các yếu tố ảnh hưởng.....	35
2.6. Tỷ lệ thành công của kỹ thuật cắt đầu tụy tá tràng.....	36
2.7. Đánh giá chất lượng sống của bệnh nhân sau phẫu thuật .....	37
<b>Chương 2: ĐỐI TƯỢNG VÀ PHƯƠNG PHÁP NGHIÊN CỨU .....</b>	<b>38</b>
2.1. ĐỐI TƯỢNG NGHIÊN CỨU .....	38
2.1.1. Tiêu chuẩn chọn bệnh .....	38
2.1.2. Tiêu chuẩn loại trừ .....	38

2.2. PHƯƠNG PHÁP NGHIÊN CỨU.....	39
2.2.1. Thiết kế nghiên cứu.....	39
2.2.2. Cỡ mẫu .....	39
2.2.3. Các chỉ số nghiên cứu đặc điểm lâm sàng và cận lâm sàng .....	39
2.2.4. Quy trình kỹ thuật .....	43
2.2.5. Nghiên cứu đặc điểm kỹ thuật .....	52
2.2.6. Đánh giá kết quả .....	56
2.2.7. Các phương tiện sử dụng trong chẩn đoán .....	62
2.2.8. Xử lý số liệu.....	62
2.2.9. Khía cạnh đạo đức.....	63
<b>Chương 3: KẾT QUẢ NGHIÊN CỨU .....</b>	<b>64</b>
3.1. ĐẶC ĐIỂM LÂM SÀNG, CẬN LÂM SÀNG.....	64
3.1.1. Đặc điểm chung.....	64
3.1.2. Tiền sử.....	65
3.1.3. Triệu chứng lâm sàng.....	65
3.1.4. Đặc điểm cận lâm sàng .....	66
3.1.5. Tình trạng xơ hóa nhu mô tụy.....	69
3.1.6. Kích thước khối u sau phẫu thuật .....	69
3.1.7. Kết quả giải phẫu bệnh sau phẫu thuật .....	70
3.2. ĐẶC ĐIỂM KỸ THUẬT CẮT ĐẦU TUY TÁ TRÀNG .....	72
3.2.1. Mở bụng và thám sát.....	72
3.2.2. Kỹ thuật Kocher và đánh giá tổn thương.....	72
3.2.3. Bộc lộ vùng đầu tụy - tá tràng và nạo vét hạch.....	73
3.2.4. Kiểm soát, bộc lộ mạch máu vùng đầu tụy tá tràng.....	74
3.2.5. Cắt eo tụy, di động mỏm tụy và cắt rời khối tá đầu tụy.....	75
3.2.6. Tái lập lưu thông tiêu hóa .....	76
3.2.7. Đánh giá chung trong qua trình phẫu thuật.....	77
3.2.8. Các yếu tố ảnh hưởng kỹ thuật .....	77

3.3. ĐÁNH GIÁ KẾT QUẢ .....	78
3.3.1. Điều trị sau phẫu thuật .....	78
3.3.2. Các chỉ số được theo dõi sau phẫu thuật.....	79
3.3.3. Các thông số huyết học sau phẫu thuật.....	79
3.3.4. Các thông số sinh hóa máu sau phẫu thuật ngày thứ nhất .....	80
3.3.5. Phân độ biến chứng sau phẫu thuật theo Clavien - Dindo.....	80
3.3.6. Biến chứng chung sau phẫu thuật .....	81
3.3.7. Yếu tố ảnh hưởng đến biến chứng sau phẫu thuật.....	82
3.3.8. Đánh giá chung tình trạng sức khoẻ khi ra viện .....	86
3.3.9. Theo dõi sau phẫu thuật .....	86
<b>Chương 4: BÀN LUẬN.....</b>	<b>93</b>
4.1. ĐẶC ĐIỂM CHUNG .....	93
4.1.1. Tuổi và giới .....	93
4.1.2. Đặc điểm lâm sàng.....	94
4.1.3. Đặc điểm cận lâm sàng .....	95
4.1.4. Tình trạng nhu mô tụy.....	97
4.1.5. Kích thước u.....	97
4.1.6. Kết quả giải phẫu mô bệnh học.....	97
4.2. ĐẶC ĐIỂM KỸ THUẬT.....	98
4.2.1. Mở bụng và thám sát.....	98
4.2.2. Kỹ thuật Kocher để di động tá tràng và đầu tụy .....	99
4.2.3. Phẫu tích bộc lộ khối tá tràng đầu tụy và nạo vét hạch .....	100
4.2.4. Buộc và cắt các mạch máu vùng đầu tụy tá tràng.....	102
4.2.5. Cắt eo tụy và cắt rời khối tá đầu tụy .....	105
4.2.6. Tái lập lưu thông tiêu hóa .....	106
4.2.7. Đánh giá chung trong quá trình phẫu thuật .....	111
4.2.8. Điều trị sau phẫu thuật .....	111



4.3. BIẾN CHỨNG SAU MỒ .....	112
4.3.1. Biến chứng chung .....	112
4.3.2. Biến chứng chảy máu.....	113
4.3.3. Biến chứng dò tụy .....	116
4.3.4. Biến chứng ứ trệ dạ dày .....	121
4.3.5. Đánh giá chung tình trạng khi ra viện.....	125
4.4. KẾT QUẢ THEO DÕI .....	125
4.4.1. Kết quả theo dõi lâm sàng.....	125
4.4.2. Cận lâm sàng.....	126
4.4.3. Thời gian sống thêm sau phẫu thuật .....	128
4.4.4. Yếu tố tiên lượng thời gian sống thêm sau phẫu thuật .....	129
<b>KẾT LUẬN .....</b>	<b>130</b>

## **DANH MỤC CÁC CÔNG TRÌNH NGHIÊN CỨU ĐÃ CÔNG BỐ**

## **TÀI LIỆU THAM KHẢO**

## **PHỤ LỤC**

## DANH MỤC CÁC BẢNG

Bảng 1.1. Sơ đồ kích hoạt men tụy ở trong lòng tá tràng và hồi tràng .....	13
Bảng 1.2. Phân loại giai đoạn theo hiệp hội ung thư học Hoa Kỳ AJCC 2010 ...	18
Bảng 1.3. Phân loại dò tụy theo lâm sàng và cận lâm sàng .....	31
Bảng 1.4. Phân độ biến chứng sau phẫu thuật của Clavien - Dindo 2004.....	35
Bảng 3.1. Phân bố độ tuổi trong ung thư bóng Vater .....	64
Bảng 3.2. Tiền sử của bệnh nhân .....	65
Bảng 3.3. Triệu chứng toàn thân.....	65
Bảng 3.4. Triệu chứng cơ năng và thực thể .....	66
Bảng 3.5. Các chỉ số huyết học trước phẫu thuật.....	66
Bảng 3.6. Các chỉ số sinh hóa trước phẫu thuật.....	67
Bảng 3.7. Nồng độ của chất chỉ điểm ung thư.....	67
Bảng 3.8. Kết quả ghi nhận từ siêu âm bụng trước phẫu thuật.....	68
Bảng 3.9. Kết quả ghi nhận từ chụp cắt lớp vi tính trước mổ.....	68
Bảng 3.10. Tình trạng xơ hóa nhu mô tụy .....	69
Bảng 3.11. Độ xâm lấn của khối u (T) theo giải phẫu bệnh .....	70
Bảng 3.12. Mức độ di căn hạch theo giải phẫu bệnh.....	70
Bảng 3.13. Phân giai đoạn theo hiệp hội ung thư học Hoa Kỳ.....	71
Bảng 3.14. Mở bụng và thám sát .....	72
Bảng 3.15. Mức độ xâm lấn của tổn thương.....	72
Bảng 3.16. Các tổn thương trong khi bóc lộ đầu tụy - tá tràng .....	73
Bảng 3.17. Đánh giá kích thước ống mật chủ.....	73
Bảng 3.18. Kỹ thuật nạo vét hạch .....	73
Bảng 3.19. Ghi nhận mức độ giãn của ống tụy.....	75
Bảng 3.20. Đánh giá tình trạng diện cắt tụy và cách xử trí.....	75
Bảng 3.21. Kỹ thuật tái lập lưu thông tụy - tiêu hóa.....	76

Bảng 3.22. Thời gian phẫu thuật và số lượng máu truyền.....	77
Bảng 3.23. Các yếu tố ảnh hưởng tai biến trong phẫu thuật.....	77
Bảng 3.24. Yếu tố nguy cơ gây tổn thương rách nhu mô tụy trong khi làm miệng nối tụy - tiêu hóa .....	78
Bảng 3.25. Các loại dịch truyền, kháng sinh sau phẫu thuật .....	78
Bảng 3.26. Các chỉ số theo dõi sau phẫu thuật .....	79
Bảng 3.27. Các thông số huyết học.....	79
Bảng 3.28. Các thông số sinh hóa máu sau phẫu thuật.....	80
Bảng 3.29. Biến chứng chung sau phẫu thuật.....	81
Bảng 3.30. Mối liên quan của các yếu tố ảnh hưởng đến biến chứng dò tụy .	83
Bảng 3.31. Yếu tố cận lâm sàng trước phẫu thuật ảnh hưởng dò tụy .....	84
Bảng 3.32. Yếu tố cận lâm sàng trước phẫu thuật ảnh hưởng biến chứng chung .	84
Bảng 3.33. Yếu tố trong phẫu thuật ảnh hưởng biến chứng chung.....	85
Bảng 3.34. Yếu tố sau phẫu thuật ảnh hưởng đến biến chứng chung.....	85
Bảng 3.35. Biểu hiện lâm sàng khi tái khám .....	86
Bảng 3.36. Biểu hiện cận lâm sàng khi tái khám.....	87
Bảng 3.37. Kết quả định lượng chất chỉ điểm ung thư .....	87
Bảng 3.38. Siêu âm bụng khí tái khám .....	88
Bảng 3.39. Nội soi dạ dày khi tái khám .....	88
Bảng 3.40. Chụp cắt lớp vi tính khi tái khám .....	89
Bảng 3.41. Theo dõi diễn biến sau phẫu thuật .....	90
Bảng 3.42. Thời gian sống trung bình dự đoán theo Kaplan - Meier.....	90
Bảng 3.43. Tiên lượng thời gian sống sau phẫu thuật theo yếu tố T .....	92
Bảng 3.44. Tiên lượng thời gian sống thêm theo giai đoạn bệnh .....	92
Bảng 3.45. Tiên lượng thời gian sống thêm theo độ biệt hoá tế bào .....	92

## DANH MỤC CÁC BIỂU ĐỒ

Biểu đồ 3.1. Phân bố giới tính của bệnh nhân .....	64
Biểu đồ 3.2. Kết quả nội soi dạ dày tá tràng trước phẫu thuật.....	69
Biểu đồ 3.3. Kích thước khối u .....	69
Biểu đồ 3.4. Ghi nhận độ biệt hóa mô bệnh học ung thư bóng Vater .....	71
Biểu đồ 3.5: Tổn thương mạch máu khi bộc lộ vùng đầu tụy tá tràng .....	74
Biểu đồ 3.6. Kỹ thuật xử trí hang vị dạ dày .....	74
Biểu đồ 3.7. Kỹ thuật làm miệng nối vị tràng và miệng nối tá hồng tràng ....	76
Biểu đồ 3.8. Phân độ biến chứng theo Clavien - Dindo .....	80
Biểu đồ 3.9. Yếu tố kỹ thuật liên quan biến chứng chảy máu .....	82
Biểu đồ 3.10. Tình trạng nhu mô tụy với biến chứng chảy máu sau phẫu thuật....	82
Biểu đồ 3.11. Biểu diễn kết quả điều trị khi ra viện .....	86
Biểu đồ 3.12. Chất lượng cuộc sống sau phẫu thuật.....	89
Biểu đồ 3.13. Biểu diễn thời gian sống thêm dự đoán theo Kaplan - Meier ..	91

## DANH MỤC CÁC HÌNH

Hình 1.1: Những thay đổi vị trí bám của dây chằng Treitz. ....	4
Hình 1.2: Vị trí và liên quan của khối tá tụy với các cơ quan trong ổ phúc mạc .....	5
Hình 1.3: Liên quan của tụy với các mạch máu lớn. ....	5
Hình 1.4: Mặt cắt đứng dọc ngang qua eo tụy. ....	6
Hình 1.5: Bóng Vater được phân chia thành 3 loại theo Michels.....	7
Hình 1.6: Tập hợp 4 cơ vòng tạo thành cơ Oddi.....	8
Hình 1.7: Các ĐM cung cấp máu nuôi dưỡng tụy và tá tràng .....	9
Hình 1.8: Các dạng biến đổi của thân TM vị đại tràng (Henle). ....	11
Hình 1.9: Hệ thống hạch quanh tụy. ....	12
Hình 1.10. (A) ung thư bóng Vater lan lên đoạn cuối ống mật chủ, (B) ung thư bóng Vater gây giãn toàn bộ đường mật trong ngoài gan, giãn ống tụy.....	17
Hình 1.11. Phẫu thuật Whipple kinh điển.....	20
Hình 1.12. Kỹ thuật bảo tồn môn vị Traverso và Longmire thực hiện 1980..	21
Hình 1.13. Cắt hang vị dạ dày.....	23
Hình 1.14. Tách mặt sau eo tụy ra khỏi TM mạc treo tràng trên.....	23
Hình 1.15: (A). Khâu nối tụy hồng tràng theo Blumgart, (B). Khâu nối tụy hồng tràng kiểu Cattell Warren.....	24
Hình 1.16: Nối tụy hồng tràng tận - tận. ....	25
Hình 1.17: Các kiểu nối tụy - hồng tràng Roux - en - Y của Funovics JF. ....	25
Hình 1.18: Khâu nối tụy bằng 2 lớp (hemstitch suture) của Zhu F. ....	26
Hình 1.19: (A) khâu vòng (Hemstitch) lớp thành mạc cơ thành sau dạ dày, (B) hai mũi xuyên nhu mô tụy (transfixing). ....	27
Hình 1.20: Nối tụy với mặt sau dạ dày của Sonshin Takao.....	27

Hình 2.1. (A) Kỹ thuật Kocher được thực hiện từ bờ phải tá tràng D2, (B) Tá tràng D2 được di động hoàn toàn sau khi làm kỹ thuật Kocher.....	44
Hình 2.2. Cắt hang vị dạ dày bằng GIA stapler.....	46
Hình 2.3: Phẫu tích mặt sau eo tụy bằng pince.....	47
Hình 2.4: Khối tá tụy sau khi đã cắt bỏ.....	48
Hình 2.5. Khâu nối tụy hồng tràng theo Blumgart, lồng mỡ tụy vào trong lòng hồng tràng, lớp trong được khâu vắt bằng chỉ prolene 3 - 0. .	49
Hình 2.6: Dẫn lưu ống tụy chủ động trong lòng hồng tràng qua khối miệng nổi mật ruột khoảng 5 cm thì đưa ra da và cố định vào thành bụng. ..	50
Hình 2.7: Mở thành trước dạ dày dài khoảng 5 - 6 cm, bộc lộ thành sau dạ dày từ vị trí này, khâu thành sau dạ dày bằng 2 mũi chỉ chờ, mở thành sau dạ dày kích thước vừa đủ với diện cắt tụy, tránh quá rộng hoặc quá hẹp. ....	50
Hình 2.8: Mở mặt sau dạ dày. ....	51
Hình 2.9: Mỡ tụy được nối vào mặt sau của dạ dày. mỡ tụy được kéo vào trong lòng dạ dày ít nhất 1cm, kiểm tra nhìn thấy được ống tụy chính.....	51

## ĐẶT VẤN ĐỀ

Thuật ngữ “bóng Vater” mang tên của nhà giải phẫu học người Đức Abraham Vater được mô tả lần đầu tiên vào năm 1720 là nơi phình ra tại chỗ hẹp lưu của phần xa ống mật chủ với ống tụy chính [114]. Ung thư bóng Vater là bệnh hiếm gặp được hình thành từ bóng Vater đến nhú Vater, chiếm tỷ lệ khoảng 0,2% trong tất cả các loại ung thư đường tiêu hóa, khoảng 7% - 9% trong các loại ung thư quanh bóng Vater (đứng hàng thứ hai chỉ sau ung thư đầu tụy) [87].

Bóng Vater có liên quan chặt chẽ về mặt giải phẫu với đường mật chính ngoài gan nên bệnh thường có biểu hiện lâm sàng sớm hơn so với các loại ung thư khác. Nhờ vậy khả năng điều trị phẫu thuật triệt căn đối với ung thư bóng Vater (50% trường hợp) cao hơn so với các loại ung thư khác quanh bóng Vater (10% trường hợp). Do đó tiên lượng sống còn sau điều trị ung thư bóng Vater tốt hơn [6]. Tỷ lệ tái phát sau phẫu thuật của ung thư bóng Vater thấp và tỷ lệ sống 5 năm sau phẫu thuật từ 33% - 68% [104],[107].

Mặc dù phẫu thuật cắt đầu tụy tá tràng là phương pháp điều trị tối ưu, nhưng vẫn được xem là phẫu thuật phức tạp, có nhiều kỹ thuật để tái lập lưu thông tụy tiêu hóa, có nhiều tai biến, biến chứng và tỷ lệ tử vong khá cao. Tại thời điểm phẫu thuật này được Whipple mô tả lần đầu tiên vào năm 1935, tỷ lệ tử vong là 50% [15].

Hiện nay, nhờ sự tiến bộ của khoa học kỹ thuật, sự phát triển của gây mê hồi sức và kinh nghiệm của phẫu thuật viên, phẫu thuật cắt đầu tụy tá tràng đã có nhiều cải tiến kỹ thuật, giảm đáng kể tỷ lệ tử vong mang lại cơ hội sống sót cho người bệnh. Theo các công trình nghiên cứu đã công bố trong mười năm trở lại đây thì tỷ lệ tử vong sau phẫu thuật chiếm khoảng 10% - 12% [6],[11]. Ở những Trung tâm phẫu thuật có kinh nghiệm, tỷ lệ tử vong còn thấp hơn như: Choi S.B (2011), tỷ lệ tử vong sau phẫu thuật 2,6% [47].

Trong nước, phẫu thuật này chỉ được thực hiện ở các Trung tâm phẫu thuật lớn, hiện nay đang từng bước chuyển giao kỹ thuật cho các Bệnh viện tuyến tỉnh. Tỷ lệ tử vong sau phẫu thuật cắt đầu tụy tá tràng vẫn còn giao động theo chiều hướng cải thiện mặc dù số ca mổ chưa nhiều như: Nguyễn Tấn Cường (2004), có tỷ lệ tử vong 12,2% [7]. Lê Lộc và Phạm Như Hiệp (2004), không có tử vong sau phẫu thuật [15].

Các biến chứng sau phẫu thuật cắt đầu tụy tá tràng đã được kiểm soát và xử trí khá tốt, dò tụy không còn là biến chứng đáng sợ sau phẫu thuật như trước đây, nhưng vẫn là biến chứng thường gặp với tỷ lệ thay đổi từ 0 - 25% đòi hỏi phải cải tiến kỹ thuật [94].

Cải thiện thời gian sống thêm sau phẫu thuật là vấn đề rất được quan tâm đối với cả phẫu thuật viên và người bệnh. Tuy nhiên, thời gian sống thêm sau phẫu thuật không chỉ phụ thuộc vào yếu tố kỹ thuật mà còn phụ thuộc vào đặc điểm bệnh lý ung thư bóng Vater như: mức độ xâm lấn, mức độ di căn hạch và các yếu tố nguy cơ gây tái phát [57].

Việc tìm hiểu đặc điểm bệnh lý ung thư bóng Vater, nghiên cứu áp dụng các kỹ thuật điều trị phù hợp nhằm giảm thiểu các tai biến, biến chứng phẫu thuật và tỷ lệ tử vong, giúp cải thiện thời gian sống thêm sau phẫu thuật cho người bệnh trong điều kiện hiện nay tại Việt Nam là vấn đề cấp thiết, góp phần chuẩn hóa và mở rộng phương pháp phẫu thuật này đến các Bệnh viện tuyến tỉnh.

Tôi thực hiện đề tài: ***“Đánh giá kết quả phẫu thuật cắt đầu tụy - tá tràng trong điều trị ung thư bóng Vater”***. Với hai mục tiêu sau:

- 1. Nghiên cứu đặc điểm lâm sàng, cận lâm sàng bệnh lý ung thư bóng Vater.*
- 2. Nghiên cứu đặc điểm kỹ thuật và đánh giá kết quả phẫu thuật cắt đầu tụy - tá tràng trong điều trị ung thư bóng Vater.*



## Chương 1

# TỔNG QUAN

### 1. SƠ LƯỢC ĐẶC ĐIỂM GIẢI PHẪU KHỐI TÁ TỤY

#### 1.1. Giải phẫu khối tá tụy

##### 1.1.1. Giải phẫu tá tràng

###### 1.1.1.1. Hình thể ngoài

Tá tràng bắt đầu từ môn vị đến góc tá hồng tràng, tá tràng dài 25- 30 cm, đường kính 3 - 4 cm. Phần đầu phình to thành hành tá tràng, phần xuống hẹp ở giữa nơi có nhú tá lớn, phần ngang cũng hẹp ở chỗ bó mạch mạc treo tràng trên đi qua, tá tràng nằm sát thành bụng sau và các mạch máu trước cột sống, thường có hình giống chữ C ôm lấy đầu tụy và chia làm 4 phần [1],[9],[18].

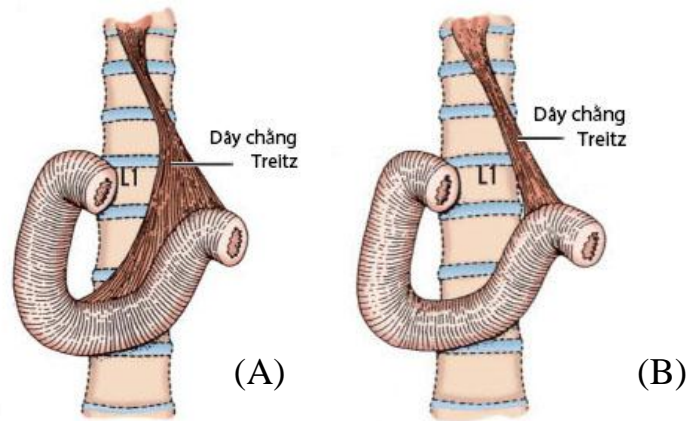
- **Phần trên (D1):** Bắt đầu từ môn vị, 2/3 đầu phình to thành hành tá tràng, phần trên nằm ngang hơi chéch lên trên ra sau và sang phải ngang mức đốt sống thắt lưng I.

- **Phần xuống (D2):** Chạy thẳng xuống dọc bờ phải đốt sống thắt lưng I đến đốt sống thắt lưng III trước thận phải, giữa phần trên và phần xuống là góc tá tràng trên. Tá tràng D2 là một trong những đoạn rất khó khăn để tiếp cận trong quá trình phẫu thuật vùng tá đầu tụy vì sự cố định của tá tràng với đầu tụy, hệ thống mạch máu nuôi dưỡng cho tá tràng và đầu tụy.

- **Phần ngang (D3):** Vất ngang đốt sống thắt lưng, ngang mức sụn gian đốt sống thắt lưng III và IV, từ phải sang trái, đè lên động mạch chủ bụng và tĩnh mạch chủ dưới, phía trước có động mạch mạc treo tràng trên.

- **Phần lên (D4):** Chạy lên trên hơi chéch sang trái để tới góc tá hồng tràng nằm bên trái cột sống, cạnh động mạch chủ. Các phần này cùng với đầu tụy dính vào thành bụng sau bởi mạc dính tá tụy. Mạc dính tá tụy được biết đến là mạc dính Treitz, thủ thuật Kocher chính là kỹ thuật phẫu tích mạc dính

Treitz để tách mặt sau tá tràng và đầu tụy ra khỏi thành bụng sau. Riêng góc tá hồng tràng dính vào thành bụng sau bởi cơ treo tá tràng đi từ trụ phải cơ hoành đến góc tá hồng tràng.



Hình 1.1: Những thay đổi vị trí bám của dây chằng Treitz.

(A) Dây chằng Treitz bám từ  $D_3 - D_4$  và góc Treitz, (B) chỉ bám ở góc Treitz.

Nguồn: Skandalakis (2006)[114]

#### 1.1.1.2. Cấu tạo trong của tá tràng

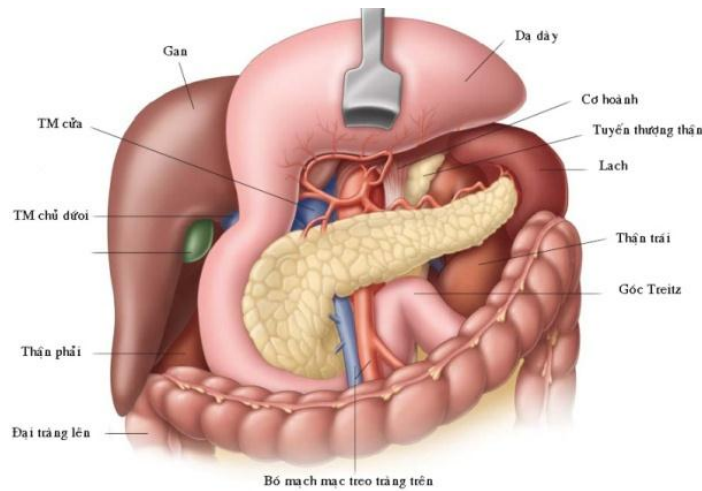
Cấu tạo tá tràng từ ngoài vào trong gồm 5 lớp: lớp thanh mạc, lớp dưới thanh mạc, lớp cơ, lớp dưới niêm mạc và lớp niêm mạc [18].

- **Lớp thanh mạc:** Là lớp phúc mạc tạng bao bọc tá tràng.
- **Lớp dưới thanh mạc:** Lớp ngăn cách giữa thanh mạc và lớp cơ.
- **Lớp cơ:** Gồm hai lớp: Lớp cơ dọc ở nông, lớp cơ vòng ở sâu.
- **Lớp dưới niêm mạc:** Tổ chức liên kết mỏng và nhão chứa nhiều mạch máu và thần kinh chi phối.
- **Lớp niêm mạc:** Gồm có mao tràng, nếp vòng, nếp dọc và các tuyến tá tràng (tuyến Lieberkuhn, tuyến Brunner và các nang bạch huyết).

#### 1.1.2. Giải phẫu tụy

Tụy là một cơ quan mềm, hình thon dài, dẹt nằm vắt ngang cột sống thắt lưng, chệch lên trên sang trái ở phía sau phúc mạc, bên phải của tụy là tá tràng, bên trái là lách, kích thước thay đổi, dài 12 - 20 cm, cao 6 cm và dày 3 cm, ở người trưởng thành tụy nặng khoảng 70 - 100 gam [61]. Tụy được bao

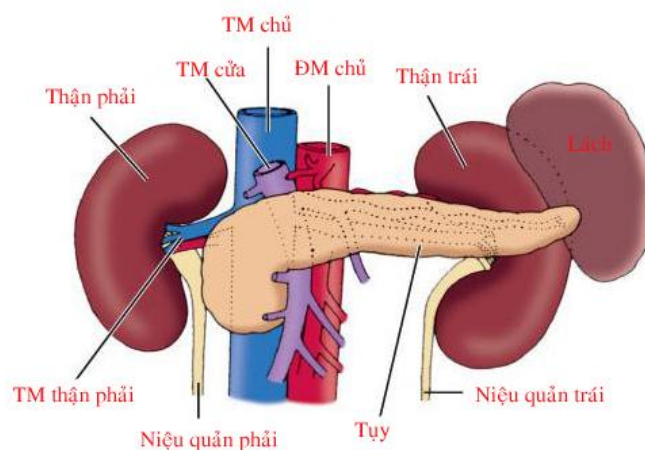
phủ bởi một lớp mô liên kết tốt, nhưng không có bao tụy thật sự và được chia thành 4 phần [9],[61],[132].



*Hình 1.2: Vị trí và liên quan của khối tá tụy với các cơ quan trong ổ phúc mạc*

*Nguồn: Windsor JA (2012)[125]*

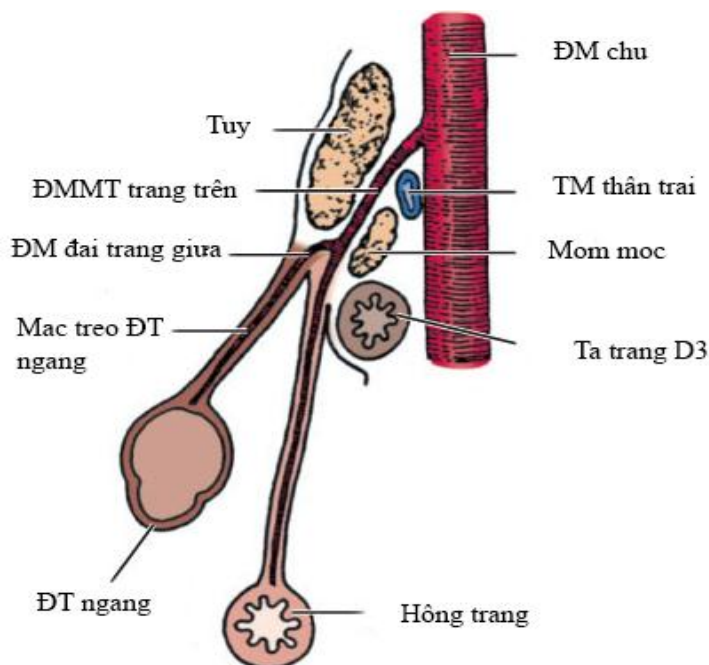
- **Vùng đầu tụy:** Đầu tụy dẹt, gần như hình vuông, tá tràng vây quanh và được bọc chung trong hai lá mạc treo tá tụy còn gọi là mạc dính tá tụy, phần dưới của đầu tụy tách ra một móm gọi là móm móc, giữa đầu và thân tụy có khuyết tụy, sau khuyết tụy là động mạch chủ bụng và tĩnh mạch cửa, trên khuyết tụy có động mạch thân tạng, dưới khuyết tụy có động mạch mạc treo tràng trên.



*Hình 1.3: Liên quan của tụy với các mạch máu lớn.*

*Nguồn: Skandalakis (2006)[114]*

- **Eo tụy:** Eo tụy là phần thắt lại từ phía đầu tụy và hướng về bên trái nối đầu tụy với thân tụy, chiều dài khoảng 1,5 - 2 cm và rộng từ 3,0 - 4,0 cm.



Hình 1.4: Mặt cắt đứng dọc ngang qua eo tụy.

Nguồn: Kimura W (2000) [85]

- **Thân tụy:** Thân tụy bắt đầu từ khuyết tụy chạy về phía bên trái, nằm trước động TM lách và ĐM chủ bụng. Thân tụy có hai chiều cong: lõm ra trước ôm cột sống, lõm ra sau ôm dạ dày, có ba mặt và ba bờ.

- **Đuôi tụy:** Ranh giới giữa thân tụy và đuôi tụy thì không phân biệt được rõ ràng, đuôi tụy như một lưỡi tiếp nối theo thân tụy, đuôi tụy hướng vào rốn lách trong 50% trường hợp.

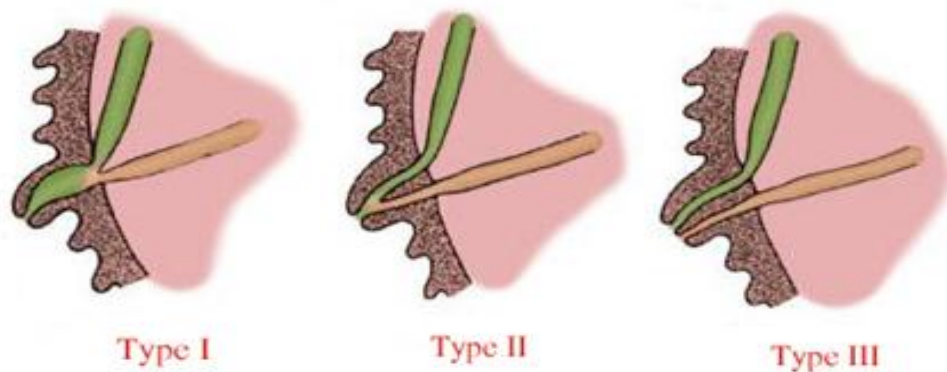
### 1.1.3. Hệ thống ống tuyến của tụy

**1.1.3.1. Ống tụy chính:** Ống tụy chính chạy từ đuôi tụy qua thân tụy theo trục của tụy, bắt chéo qua cột sống ngang mức đốt sống ngực số 12 và đốt sống thắt lưng số 2. Ống tụy chính dài khoảng 18 - 30 cm, lớn nhất ở đầu tụy (3 - 4 mm) và nhỏ dần về phía đuôi tụy. Ống tụy có đường kính 2 - 3 mm ở thân và 1 - 2 mm ở đuôi tụy [114].

**1.1.3.2. Ống tụy phụ:** Tách ra từ ống tụy chính, đi chéo lên trên đến nhú tá bé ở phần xuống tá tràng DII. Mối liên quan của ống tụy chính, ống mật chủ và ống tụy phụ như sau:

- Không có sự kết nối giữa ống tụy chính và ống tụy phụ (10%).
- Không có nhú tá bé (30%).
- Có nhú tá bé nhưng phần xa của ống tụy phụ thì quá nhỏ để cho dịch tụy có thể đi qua (hiếm gặp) [114].

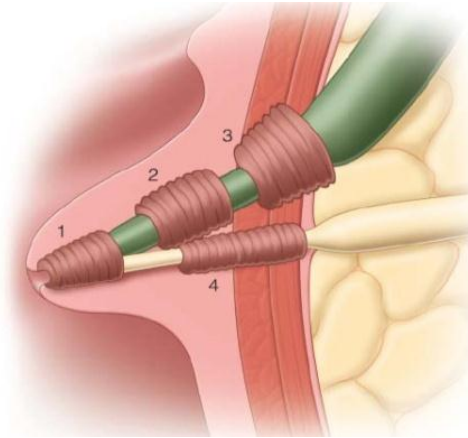
**1.1.3.3. Bóng Vater:** Thuật ngữ “bóng Vater” mang tên của nhà giải phẫu học người Đức Abraham Vater được mô tả lần đầu tiên năm 1720 là nơi phình ra tại chỗ hợp lưu của ống mật chủ và ống tụy chính. Theo Michels bóng Vater được chia thành 3 loại. Loại I: ống tụy chính hợp với ống mật chủ để tạo thành Vater trước khi đổ vào tá tràng tại nhú tá lớn (85%), loại II: ống tụy chính và ống mật chủ đổ vào tá tràng qua 2 vị trí riêng lẽ trên nhú tá lớn (5%), loại III: ống tụy chính và ống mật chủ đổ vào tá tràng qua 2 vị trí không nằm trên nhú tá lớn (9%) [114].



Hình 1.5: Bóng Vater được phân chia thành 3 loại theo Michels

Nguồn: Skandalakis (2006)[114]

**1.1.3.4. Cơ Oddi:** Là tập hợp của nhiều sợi cơ vòng, bản chất là những sợi cơ trơn. Các cơ này có tác dụng đóng kín để ngăn chặn không cho dịch tiêu hóa trào ngược vào đường mật và ống tụy. Những cơ này gồm có 4 bó chính:



Hình 1.6: Tập hợp 4 cơ vòng tạo thành cơ Oddi. (1) cơ thắt bóng Vater, (2) cơ thắt dưới ống mật chủ, (3) cơ thắt trên ống mật chủ, (4) cơ thắt ống tụy chính

Nguồn: Windsor JA (2012) [125]

#### 1.1.4. Mạch máu nuôi dưỡng khối tá tụy

##### 1.1.4.1. Động mạch

Tụy được cung cấp máu nuôi dưỡng bằng hai nguồn chính đó là động mạch thân tạng và động mạch mạc treo tràng trên [18],[26],[132]

##### 1.1.4.1.1. Các động mạch cung cấp máu vùng đầu tụy - tá tràng

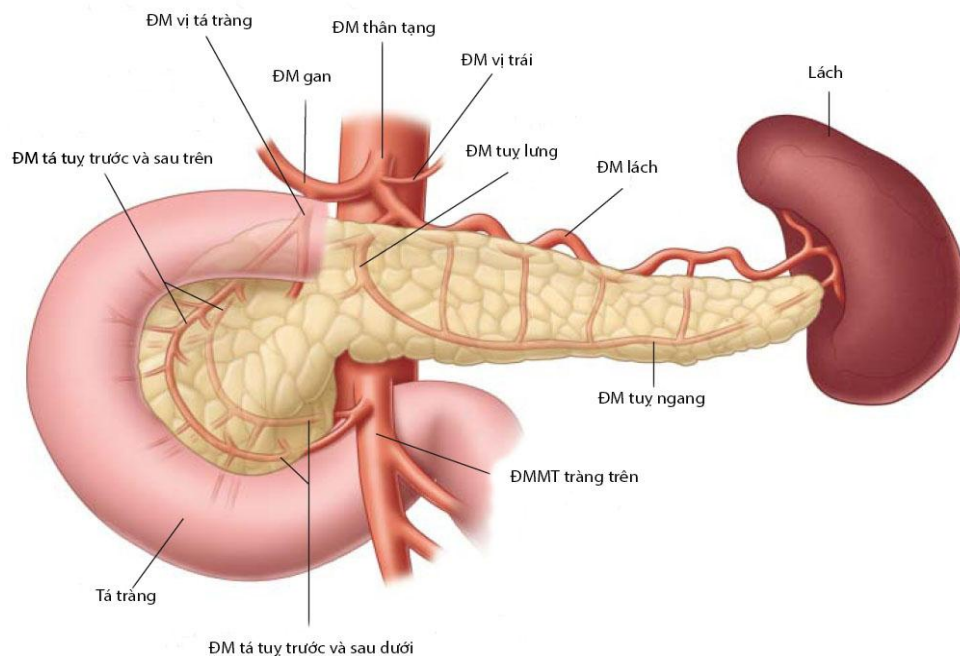
###### - Động mạch vị tá tràng

Động mạch vị tá tràng là nhánh của động mạch gan chung xuất phát từ ĐM thân tạng, khi đến bờ trên, mặt sau phần trên tá tràng thì cho ra nhánh tá tụy trên sau, tiếp tục đi đến bờ dưới phần trên tá tràng thì chia ra hai ngành cùng là ĐM vị mạc nối phải và ĐM tá tụy trước trên.

+ **Động mạch tá tụy trước trên:** Động mạch tá tụy trước trên xuất phát từ động mạch vị tá tràng (97,5%) và từ động mạch thân tạng (2,5%). ĐM này xuất phát ngay eo tụy, chạy ở mặt trước của đầu tụy, sang phải và đi xuống dưới đến ngang mức nhú tá lớn của tá tràng D2 thì nối với động mạch tá tụy trước dưới là nhánh của động mạch mạc treo tràng trên (7,5%) (trường hợp không có nhánh ĐM tá tụy trước dưới) tạo nên cung mạch trước tá tụy. Trên đường đi cho các nhánh đi vào tá tràng và đầu tụy cung cấp máu cho mặt trước khối tá đầu tụy.



+ **Động mạch tá tụy sau trên:** Động mạch tá tụy sau trên xuất phát từ động mạch vị tá tràng (92,5%), từ ĐM thân tạng (2,5%), ĐM gan riêng (2,5%) và không có là (2,5%), ngay phía sau và dưới phần trên của tá tràng thì động mạch ở bên phải ống mật chủ, sau đó bắt chéo ống mật chủ để sang bên trái, tiếp tục chạy theo hình vòng cung, hướng xuống dưới sang trái rồi vòng lên trên nối với động mạch tá tụy sau dưới là nhánh của động mạch mạc treo tràng trên tạo nên cung mạch sau tá tụy. ĐM tá tụy sau trên cung cấp máu cho phần trên, phần xuống tá tràng và mặt sau của nửa trên đầu tụy.



Hình 1.7: Các ĐM cung cấp máu nuôi dưỡng tụy và tá tràng

Nguồn: Windsor JA (2012) [125]

### - Động mạch mạc treo tràng trên

Động mạch mạc treo tràng trên đi ra phía sau eo tụy và cho ra động mạch tá tụy dưới, động mạch này chia thành 2 nhánh tá tụy trước dưới và tá tụy sau dưới. Động mạch tá tụy trên và động mạch tá tụy dưới nối với nhau trong nhu mô ở mặt trước và mặt sau của đầu tụy đi theo cung tá tràng hình thành nên nhiều cung mạch đi vào đầu tụy và tá tràng. Vì vậy không thể cắt bỏ đầu tụy - tá tràng ngoài cung mạch này.

Sim JS 1996, nghiên cứu trên 20 bệnh nhân bằng phương pháp chụp CLVT chọn lọc các ĐM thân tạng, ĐM gan chung, ĐM gan riêng, ĐM vị tá tràng, ĐM tá tụy dưới và ĐM mạc treo tràng trên. Ông nhận thấy rằng: ĐM tá tụy trước trên là nguồn cung cấp máu chính cho mặt trước của vùng đầu tụy; ĐM tá tụy sau trên cung cấp máu cho mặt sau vùng đầu tụy [113].

Furukawa H 1999, cho rằng: phía bên phải của đầu tụy được cấp máu bởi ĐM thân tạng, còn phía bên trái của đầu tụy thì được cấp máu bởi ĐM mạc treo tràng trên và các nhánh tận của ĐM thân tạng, ông cũng cho rằng đầu tụy được chia thành hai thùy theo sự cấp máu và có thể cắt bỏ từng thùy riêng biệt [63].

#### **1.1.4.1.2. Động mạch cung cấp máu thân đuôi tụy**

- **Động mạch tụy lưng:** ĐM tụy lưng xuất phát từ ĐM lách gần nguyên ủy của ĐM lách đi vào nhu mô tụy và xuống dưới đến gần bờ dưới tụy thì cho hai nhánh tận phải và trái.

- **Động mạch tụy lớn:** ĐM này cũng là một nhánh của ĐM lách được tách ra tại khoảng giữa thân tụy.

- **Động mạch tụy dưới:** ĐM này còn có tên là ĐM tụy ngang, có thể được tách ra từ ĐM tụy lưng, ĐM lách hay ĐM thân tạng, nhưng phổ biến nhất là ĐM mạc treo tràng trên.

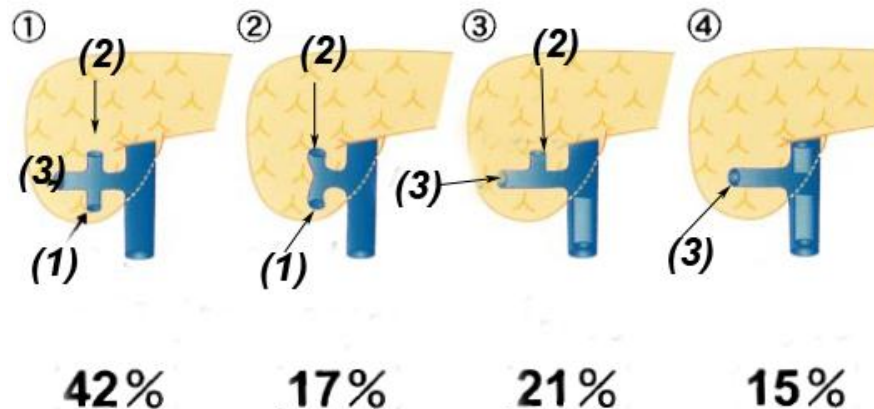
- **Động mạch tụy đuôi:** Có thể xuất phát từ ĐM vị mạc nối trái 12,5% và cũng có thể là nhánh của ĐM tụy lớn 7,5% [26],[70].

#### **1.1.4.2. Tĩnh mạch**

Tĩnh mạch khối tá tụy thu nhận máu rồi đưa về TM cửa, TM lách, TM mạc treo tràng trên. Bốn TM vùng đầu tụy tá tràng là: TM tá tụy trước trên nối với TM vị mạc nối phải, TM tá tụy sau trên đổ vào TM cửa ở bờ trên của tụy, TM tá tụy sau dưới và trước dưới cùng đổ vào TM mạc treo tràng trên bởi một thân chung hoặc hai thân riêng lẻ.



Thân chung của TM đại tràng phải trên và TM vị mạc nối phải (60%) gọi là thân Henle có TM tá tụy trước trên đổ vào [38]. Trong phẫu thuật cắt khối tá tràng đầu tụy, TM tá tụy trước trên và TM vị phải có thể cắt bỏ mà vẫn bảo tồn được TM đại tràng phải trên nếu như vùng này không có tổn thương ung thư xâm lấn hoặc di căn [1],[70].



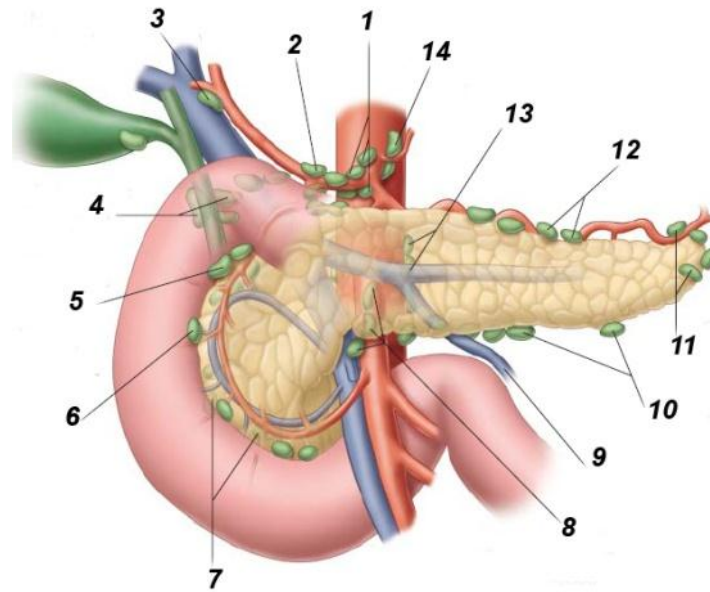
Hình 1.8: Các dạng biến đổi của thân TM vị đại tràng (Henle).

(1) TM đại tràng phải trên, (2) TM vị mạc nối phải, (3) TM tá tụy trước trên.

Nguồn: theo Kimura W (2000)[85]

### 1.1.5. Bạch huyết của tụy

Bạch huyết của tụy được hình thành bên trong khoảng kẽ các tế bào tụy ngoại tiết. Bạch huyết phần trên thì liên kết chặt chẽ với động mạch và TM lách rồi chạy dọc bờ trên của tụy, phần đuôi và bên trái của tụy đổ vào rốn lách, trong khi đó bên phải của thân và eo tụy thì đổ vào những hạch gần bờ trên của đầu tụy. Mặt trước và mặt sau nửa trên của tụy được đổ vào các hạch ở phía trên. Có một đám rối bạch mạch tương tự ở nửa dưới của tụy đi cùng với động tĩnh mạch tụy ngang, phần còn lại của tụy thì đổ vào các hạch xung quanh vùng đầu tụy, không có ranh giới rõ ràng giữa các vùng bạch huyết là do hệ thống bạch huyết có nhiều sự kết nối giữa các vùng với nhau, điều này làm khó khăn thêm trong việc tiên lượng di căn hạch của ung thư [60],[102],[125].



Hình 1.9: Hệ thống hạch quanh tụy. (1) hạch thân tạng, (2) hạch quanh ĐM gan chung, (3) hạch ĐM gan riêng, (4) hạch sau môn vị, (5) hạch dưới môn vị, (6) hạch trước đầu tụy tá tràng, (7) hạch sau đầu tụy tá tràng, (8) hạch quanh bó mạch mạc treo tràng trên, (9) hạch TM mạc treo tràng dưới, (10) hạch bờ dưới thân tụy, (11) hạch rốn lách, (12) hạch bờ trên thân tụy, (13) hạch cạnh ĐM chủ.

Nguồn: theo Windsor JA (2012)[125]

## 1.2. Sinh lý tụy và tá tràng

### 1.2.1. Sinh lý tá tràng

Quá trình tiêu hóa và hấp thu được khởi động ở tá tràng nhờ dịch mật và dịch tụy, dịch tụy chứa 90% là các men tiêu hóa phần lớn ở dạng không hoạt động, một số ít men tiêu hóa ở dạng hoạt động như amylase, lipase. Các men tụy sẽ được kích hoạt ở trong lòng của tá tràng và hồi tràng như: trypsinogen được chuyển thành trypsin qua phản ứng được xúc tác bởi enterokinase. Sau khi trypsin được hoạt hóa thì nó có thể thúc đẩy quá trình chuyển trypsinogen thành trypsin càng nhiều hơn. Trypsin là một enzym phân giải protein mạnh chuyển đổi chymotrypsinogen, procarboxy peptidase, proelastase và phospholipase A thành dạng hoạt động của chúng (bảng 1.1) [1],[8].

TIỀN ENZYME		ENZYME HOẠT ĐỘNG
Trypsinogen (không hoạt động)	$\xrightarrow{\text{Entero kinase}}$	Trypsin (hoạt động)
Chymotrypsinogen (không hoạt động)	$\xrightarrow{\text{Trypsin}}$	Chymotrypsin (hoạt động)
Proelastase (không hoạt động)	$\xrightarrow{\text{Trypsin}}$	Elastase (hoạt động)
Procarboxy peptidase A&B (không hoạt động)	$\xrightarrow{\text{Entero kinase}}$	Carboxypeptidase A&B
Phospholipase A2 (không hoạt động)	$\xrightarrow{\text{Trypsin}}$	Phospholipase A2 (hoạt động)

Bảng 1.1. Sơ đồ kích hoạt men tụy ở trong lòng tá tràng và hồi tràng

Nguồn: theo Fisher WE (2007) [61]

### 1.2.2. Sinh lý tụy

Tụy gồm có tụy ngoại tiết và tụy nội tiết, tụy ngoại tiết chiếm khoảng 85% khối lượng, khoảng 10% là mô liên kết và 4% là hệ thống mạch máu và ống dẫn, chỉ có khoảng 2% tế bào tụy đảm nhận chức năng nội tiết. Tụy ngoại tiết thì tiết ra dịch tụy không màu, không mùi, kiềm tính pH khoảng 8,4%, số lượng từ 500 - 800 ml/ 24 giờ, chứa khoảng 20 loại men tiêu hóa khác nhau và nhiều khoáng chất như: bicarbonate, clo, natri..., các men amylase, proteases, lipases chịu trách nhiệm tiêu hóa ba loại thức ăn là: carbohydrate, protein, lipide. Tụy nội tiết thì tiết ra insulin, glucagon là các hormone kiểm soát quá trình trao đổi chất và đóng vai trò chính trong kiểm soát chuyển hóa hấp thu và hậu hấp thu [61],[68].

Dịch tụy đi qua ống tụy đổ vào tá tràng ở cùng một vị trí với ống mật chủ, sau khi thức ăn được xử lý một phần ở đường tiêu hóa, các cơ vòng bắt đầu giãn ra cho phép dịch tụy và mật đổ vào ruột non. Rối loạn chức năng ngoại tiết của tuyến tụy có nguyên nhân khả năng do rối loạn ngay ở tại tụy hoặc do sự tắc nghẽn ống tụy chính gây cản trở dịch ngoại tiết đến tá tràng. Tắc nghẽn tại vị trí cơ vòng Oddi có thể dẫn đến suy giảm dòng chảy của mật từ gan và gây ra vàng da tắc mật [61].

## **2. ĐẶC ĐIỂM BỆNH LÝ UNG THƯ BÓNG VATER**

### **2.1. Dịch tễ**

Ung thư bóng Vater là bệnh lý hiếm gặp, với tần suất 5 - 7% của ung thư quanh bóng và khoảng 0.2% trong tất cả các loại ung thư đường tiêu hóa, khối ung thư có xu hướng lan vào trong lòng tá tràng hoặc đoạn xa của ống mật chủ hoặc ống Wirsung [44],[107],[126].

Đặc điểm mô bệnh học của ung thư bóng Vater theo tổ chức y tế thế giới (WHO) thì đa số là ung thư biểu mô tuyến (95%), ung thư biểu mô nhú, ung thư biểu mô tuyến type ruột, ung thư biểu mô tuyến nhầy, ung thư tế bào sáng, ung thư tế bào nhân, ung thư tế bào tuyến - vảy, ung thư tế bào vảy, ung thư tế bào nhỏ, ung thư tế bào lớn và loại không biệt hóa [77].

Nam mắc bệnh nhiều hơn nữ, tỷ lệ nam/nữ xấp xỉ 3/2, gặp ở mọi lứa tuổi, nhưng nhiều hơn cả là tuổi 60 trở lên [47],[97]. Béo phì có liên quan mật thiết với ung thư tụy, nhiều nghiên cứu khẳng định rằng, khi chỉ số BMI (Body Mass Index) > 30 thì khả năng mắc ung thư tụy tăng lên từ 20 - 70%, tuy nhiên chưa có nghiên cứu riêng cho mối liên quan của béo phì với ung thư bóng Vater [78].

### **2.2. Chẩn đoán**

#### **2.2.1. Triệu chứng lâm sàng**

Vàng da tắc mật là triệu chứng hay gặp trước nhất với tỷ lệ 60 - 80% bệnh nhân [44],[116]. Do vị trí giải phẫu của bóng Vater liên quan đến đoạn xa của ống mật chủ và ống tụy chính nên triệu chứng vàng da tắc mật xuất hiện sớm hơn các loại ung thư khác quanh bóng Vater. Song song với vàng da tắc mật có thể gặp túi mật lớn, căng đau ở dưới hạ sườn phải [72],[88], [116].

Triệu chứng chán ăn (82,5%), đau bụng ở hạ sườn phải, lan ra sau lưng, ban đầu đau một cách mơ hồ làm cho người bệnh không quan tâm, về sau đau tăng lên (20 - 70%), sút cân không rõ nguyên nhân (40 - 60%). Ngoài ra có

thể gặp đầy bụng, ăn không tiêu, buồn nôn hoặc nôn, đi cầu phân máu, viêm tụy [72],[97],[116]

## **2.2.2. Cận lâm sàng**

### **2.2.2.1. Sinh hóa**

- CA 19 - 9 (Carbohydrate Antigen): Không phải là chất chỉ thị đặc hiệu cho ung thư bóng Vater, tuy nhiên CA 19 - 9 thường tăng cao trong ung thư đường mật - tụy, nên được kiểm tra một cách hệ thống đối với bệnh nhân có CA 19 - 9 tăng cao, trị số bình thường của CA 19 - 9 < 39 [39],[80].

- CEA (Carcinoembryonic Antigen): thường tăng cao trong ung thư ống tiêu hóa, đặc biệt là ung thư đại trực tràng [44],[51],[80],[127].

- Bilirubin máu tăng (bilirubin TP > 22 mmol/l) [34].

### **2.2.2.2. Siêu âm bụng**

Siêu âm bụng là phương tiện đầu tiên được sử dụng để đánh giá tổng quát đối với những bệnh nhân có biểu hiện của vàng da tắc mật, dưới siêu âm phát hiện túi mật căng to, sỏi mật là nguyên nhân phổ biến của tắc mật; đánh giá tình trạng ống tụy giãn khi đường kính trên 3 mm, tuy nhiên siêu âm để phát hiện được khối u bóng Vater thì không phải khi nào cũng làm được. Khi khối u > 2 cm siêu âm có thể phát hiện được trong 75% trường hợp [34],[66],[91].

### **2.2.2.3. Nội soi dạ dày tá tràng tá tràng**

Quan sát màu sắc niêm mạc tá tràng tại vị trí nhú Vater, tổn thương u sùi bóng Vater, tình trạng xâm lấn của khối u vào thành tá tràng D2, cuối cùng là lấy mẫu sinh thiết giúp chẩn đoán chính xác trước phẫu thuật [91].

### **2.2.2.4. Nội soi mật tụy ngược dòng**

Nội soi mật tụy ngược dòng (Endoscopic Retrograde Cholangiopancreatography) cho phép chúng ta đạt được hai mục đích là vừa quan sát trực tiếp khối u ở bóng Vater vừa có thể đặt stent làm giảm áp lực

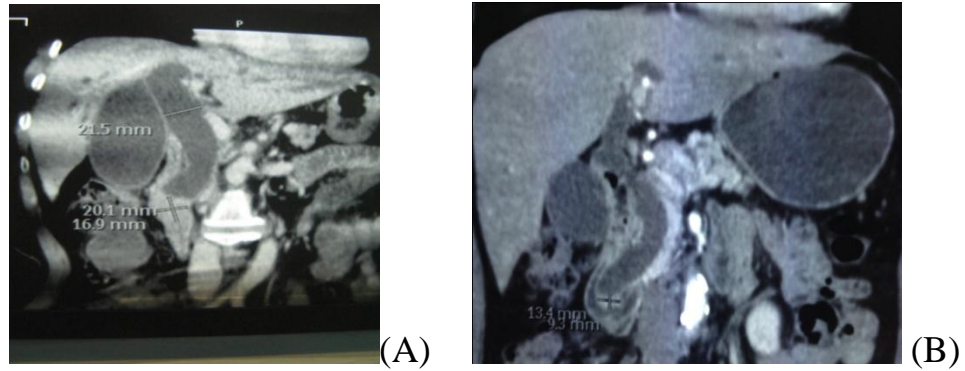
của đường mật trong và ngoài gan khi có tắc mật nặng. Ngoài ra ERCP cho phép chúng ta lấy mẫu sinh thiết xác định chẩn đoán để có phương pháp điều trị thích hợp cho bệnh nhân, đem lại hiệu quả cao và rất an toàn trong trường hợp không còn chỉ định phẫu thuật [48],[91]. Nguyễn Tấn Cường (2004), thực hiện ERCP trên 75 bệnh nhân có triệu chứng tắc mật, phát hiện u sỏi bóng Vater (91,6%), tỷ lệ sinh thiết dương tính rất cao (95,8%) [6],[23],[52].

#### **2.2.2.5. Siêu âm nội soi**

Siêu âm nội soi là sự kết hợp của nội soi tiêu hóa ống mềm với siêu âm có tần số sóng âm cao từ 7.7 - 12 MHz. Siêu âm nội soi có độ nhạy và độ đặc hiệu tương đương ERCP và CT nhiều lát cắt trong việc phát hiện và chẩn đoán ung thư bóng Vater khi kích thước còn nhỏ [103]. Siêu âm nội soi là phương pháp chẩn đoán hình ảnh thường được dùng để khảo sát, mô tả sự xâm lấn của khối u bóng Vater vào thành tá tràng, cấu trúc lân cận, cây đường mật và nhu mô tụy, hạch và mạch máu vùng bụng. Siêu âm nội soi có thể phân biệt được khối u bóng Vater ở giai đoạn sớm (T1/T2) với giai đoạn tiến triển (T3/T4) độ nhạy và độ đặc hiệu 78% và 84% [71].

#### **2.2.2.6. Chụp cắt lớp vi tính**

Chụp cắt lớp vi tính CLVT vòng xoắn có thuốc cản quang cho phép chúng ta nhận biết vị trí, kích thước khối u < 1cm, hình thái khối u cũng như hiện tượng tăng sinh mạch bên trong hoặc xung quanh khối u (97%) trường hợp. Chụp CLVT còn có ích lợi trong việc chẩn đoán mức độ xâm lấn của tổn thương ung thư với các cơ quan lân cận như mạch máu, di căn hạch, di căn gan. Chụp CLVT chẩn đoán chính xác đến 90% tổn thương không thể cắt bỏ, nhưng chỉ 80 - 85% với những tổn thương cắt được [49],[74]. Theo Chen WX (2008), nghiên cứu so sánh US, ERCP và (CLVT) với 41 bệnh nhân ung thư bóng Vater. Kết quả US phát hiện được (26,8%) thương tổn ở bóng Vater, trong khi ERCP là (100%) và CLVT là (84,6%) [101],[45].



Hình 1.10. (A) ung thư bóng Vater lan lên đoạn cuối ống mật chủ, (B) ung thư bóng Vater gây giãn toàn bộ đường mật trong ngoài gan, giãn ống tụy.

Nguồn: (A) BN Lê Thị S số hồ sơ: 1361677, (B) BN Nguyễn P số hồ sơ: 1568577

### 2.2.2.7. MRI

MRI có giá trị chẩn đoán trong các bệnh lý ung thư đường mật, độ nhạy và độ đặc hiệu của MRI đạt đến mức 94% và 82%, chính xác trong chẩn đoán mức độ và nguyên nhân gây tắc mật là 96% và 90% [91].

### 2.2.3. Chẩn đoán giai đoạn theo AJCC 2010 [57],[120]

#### 2.2.3.1. Phân loại theo TMN (Phân loại theo TNM (T: Primary tumour, N: Regional Lymph Nodes, M: Distant Metastastis) [40]

##### 1.2.4.1.1. Tumour (T)

**TX:** Không đánh giá được nguồn gốc của khối u.

**T0:** Không có bằng chứng u nguyên phát.

**Tis:** Ung thư tại chỗ.

**T1:** U giới hạn ở bóng Vater hoặc cơ Oddi.

**T2:** U xâm lấn vào thành tá tràng.

**T3:** U xâm lấn nhu mô tụy.

**T4:** U xâm lấn tổ chức xung quanh tụy, hoặc các cơ quan lân cận.

##### 1.2.4.1.2. Hạch bạch huyết vùng (N)

**NX:** Không đánh giá được hạch bạch huyết vùng.

**N0:** Không có di căn hạch bạch huyết vùng.

**N1:** Di căn hạch bạch huyết vùng.

### 1.2.4.1.3. Di căn xa (M)

**M0:** Không có di căn xa.

**M1:** Di căn xa [120].

### 2.2.3.2. Phân loại giai đoạn theo hiệp hội ung thư học Hoa Kỳ AJCC 2010

*Bảng 1.2. Phân loại giai đoạn theo hiệp hội ung thư học Hoa Kỳ AJCC 2010*

Stage	Mô tả	T	N	M
0	U khu trú	Tis	No	Mo
IA	U khu trú	T1	No	Mo
IB	U khu trú	T2	No	Mo
IIA	Xâm lấn	T3	No	Mo
IIB	Xâm lấn	T1-3	N1	Mo
III	Tiến triển	T4	Any N	Mo
IV	Di căn xa	Any T	Any N	M1

Theo hiệp hội ung thư quốc gia Hoa kỳ ung thư tụy được chẩn đoán ở giai đoạn IV (55%), giai đoạn III (13%), giai đoạn II (22%) và giai đoạn I (10%) [120].

### 2.2.4. Độ biệt hóa tế bào của ung thư bóng Vater (Histologic Grade)

Ung thư bóng Vater thường được phân loại theo các mức độ biệt hóa như sau:

- Gx: Không biệt hóa.
- G1: Biệt hóa tốt (hơn 95% trường hợp ung thư bóng Vater).
- G2: Biệt hóa vừa.
- G3: Biệt hóa kém.
- G4: Bao gồm cả ung thư biểu mô không biệt hóa và ung thư biểu mô tế bào nhỏ. Trong tất cả các mức độ biệt hóa của tế bào ung thư thì loại không biệt hóa có tiên lượng xấu nhất [57],[120].



## **2.3. Điều trị phẫu thuật**

### **2.3.1. Phẫu thuật tạm thời**

Khi không còn chỉ định phẫu thuật cắt đầu tụy tá tràng vì nhiều lý do như bệnh nhân lớn tuổi, thể trạng yếu, bệnh lý nội khoa, khối u quá lớn đã xâm lấn nhiều vào các cơ quan lân cận, xâm lấn mạch máu lớn, di căn xa. Để điều trị các trường hợp này thường là nối tắt ống mật chủ - tá tràng, nối túi mật - hồng tràng, hoặc nối ống mật chủ - hồng tràng kèm theo nối vị tràng hoặc không. Cũng có thể là đặt stent qua nội soi, giai đoạn muộn hơn nữa thì dẫn lưu đường mật qua da. Mục đích chỉ là để giải áp đường mật, cải thiện chức năng gan, giảm biến chứng nhiễm trùng do tắc mật kéo dài. Theo nhiều tác giả thì thời gian sống thêm của những trường hợp này dưới 1 năm [6].

### **2.3.2. Phẫu thuật cắt đầu tụy tá tràng theo phương pháp Whipple**

#### **2.3.2.1. Vài nét về lịch sử của phẫu thuật Whipple**

- Năm 1898 Alessdro Codivilla phẫu thuật viên người Ý lần đầu tiên cắt tá tràng - đầu tụy, lúc đó môn vị và ống tụy được buộc kín (*trích theo[1]*).

- Năm 1912 Carl Eduar Kausch phẫu thuật viên người Đức cũng đã thực hiện cắt một phần tá tràng và đầu tụy để điều trị cho bệnh nhân ung thư bóng vater, tại thời điểm đó môn tụy được nối với tá tràng [79].

- Năm 1935 Allan Oldfather Whipple phẫu thuật viên người Mỹ báo cáo phẫu thuật thành công cắt khối tá đầu tụy điều trị cho 3 bệnh nhân ung thư bóng vater [124].

- Năm 1980 Traverso và Longmire đề xuất kỹ thuật bảo tồn môn vị trong phẫu thuật cắt khối tá tụy [117].

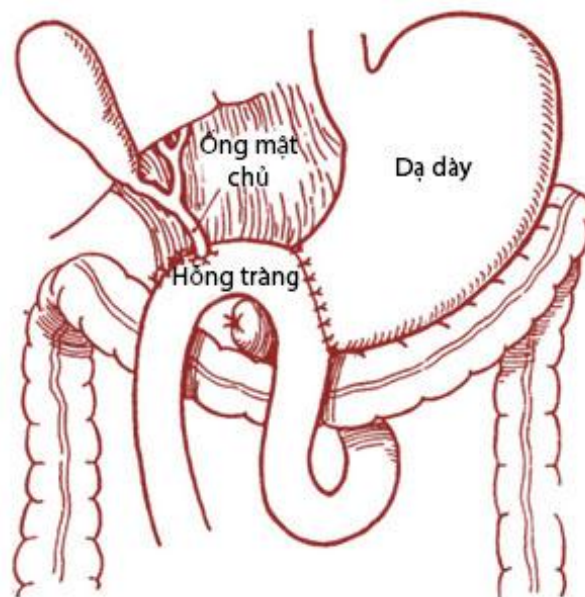
- Năm 1994 Gagner và Pomp thực hiện thành công kỹ thuật cắt khối tá đầu tụy nội soi lần đầu tiên trên thế giới [64],[93].

### 2.3.2.2. Chỉ định

Năm 1935, Whipple báo cáo lần đầu tiên thực hiện kỹ thuật cắt khối tá tràng đầu tụy điều trị cho 3 bệnh nhân ung thư bóng Vater, kỹ thuật được tiến hành qua hai giai đoạn.

**Giai đoạn đầu:** tác giả nối hồng tràng với mặt sau của dạ dày, cắt ống mật chủ dưới vị trí đổ vào của ống túi mật, nối túi mật với mặt trước dạ dày. Các bệnh nhân này có biểu hiện của nhiễm trùng đường mật sau phẫu thuật.

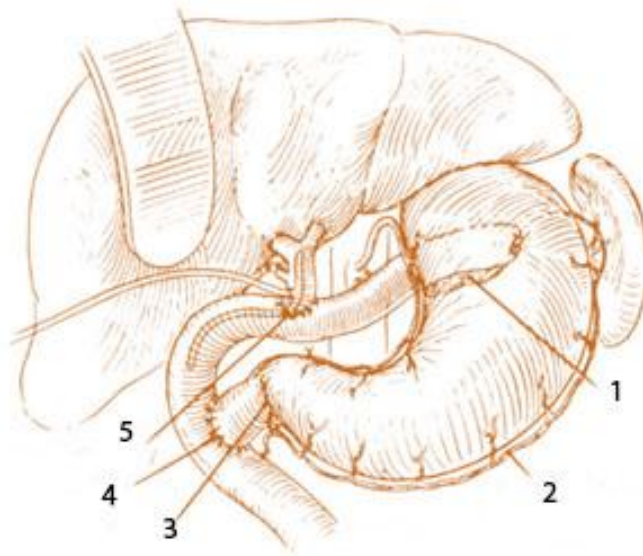
**Giai đoạn hai:** được tiến hành sau phẫu thuật từ 3 - 4 tuần, lúc này ông cắt bỏ ĐM tá tụy trên và ĐM vị tá tràng, cắt tá tràng phần trên và phần xuống đến gôi dưới, cắt rất hạn chế vùng đầu tụy. Cuối cùng là thắt lại ống tụy chính và ống tụy phụ, dẫn lưu vùng tá tràng đầu tụy và không có miệng nối tụy với ống tiêu hóa [124]. Năm 1945, Whipple mới hoàn thiện kỹ thuật trong một lần phẫu thuật [123].



Hình 1.11. Phẫu thuật Whipple kinh điển.

Nguồn: Allen O. Whipple (1945) [123]

Năm 1980, Traverso và Longmire báo cáo phẫu thuật cắt đầu tụy - tá tràng và bảo tồn môn vị điều trị cho 18 bệnh nhân ung thư quanh bóng Vater và viêm tụy mạn tính [117].



*Hình 1.12. Kỹ thuật bảo tồn môn vị Traverso và Longmire thực hiện 1980.*

*(1) miệng nối tụy hồng tràng, (2) bó mạch vị mạc nối trái, (3) môn vị, (4) miệng nối tá hồng tràng, (5) miệng nối mật hồng tràng.*

*Nguồn: L. William Traveso - William P. Longmire[117].*

Ngày nay, phẫu thuật Whipple chỉ định chủ yếu vẫn là các bệnh ác tính vùng đầu tụy tá tràng. Tuy nhiên, trong 10 năm trở lại đây, nhờ sự tiến bộ về gây mê hồi sức, trình độ và kinh nghiệm của phẫu thuật viên, nên chỉ định phẫu thuật Whipple được mở rộng hơn cho các bệnh lý lành tính hoặc bệnh lý chấn thương vùng đầu tụy tá tràng [19],[20],[24]. Trịnh Hồng Sơn (2010), phẫu thuật cắt đầu tụy tá tràng 79 trường hợp, trong đó ung thư đầu tụy (57%), ung thư phần thấp ống mật chủ (12,6%), ung thư bóng Vater (11.4%), ung thư tá tràng (3,7%) và trong số này có 4 bệnh nhân được kèm theo cắt gan, cắt thận [19],[22]. Phạm Thế Anh (2012) đã tiến hành cắt khối tá đầu tụy kèm theo lấy bỏ mạc treo tụy cho 9 bệnh nhân (5 nữ, 4 nam), do ung thư xâm nhập vào tổ chức mạc treo tụy [3]. Dương Trọng Hiền (2012) thực hiện thành công phẫu thuật nội soi cắt khối tá tụy 11/ 14 BN và chủ yếu là những bệnh nhân ung thư bóng vater [13].

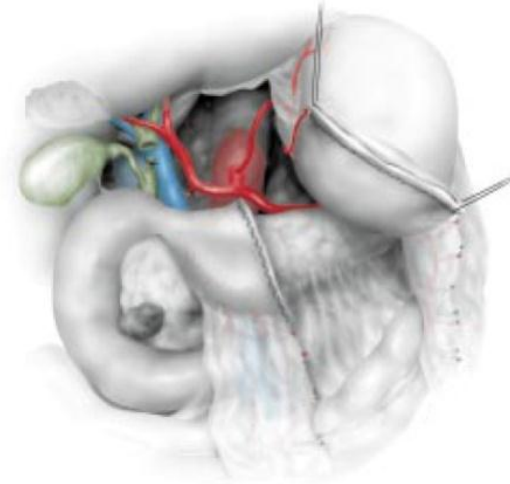
### 2.3.2.3. Kỹ thuật cắt cắt đầu tụy tá tràng

Các bước thực hiện của kỹ thuật cắt đầu tụy - tá tràng theo phương pháp Whipple kinh điển (không bảo tồn môn vị) hay Whipple cải tiến (bảo tồn môn vị) tùy thuộc vào trình tự phẫu thuật, cách tiếp cận vùng đầu tụy (qua mạc nối nhỏ, qua hậu cung mạc nối, kỹ thuật Kocher và qua rãnh mạc treo đại tràng ngang), mức độ nạo vét hạch. Sự khác nhau trong các kỹ thuật chủ yếu ở phương pháp tái lập lưu thông mỏm tụy với ống tiêu hóa. Đến nay, đã có rất nhiều nghiên cứu để cải tiến kỹ thuật tái lập lưu thông mỏm tụy với ống tiêu hóa nhằm hạn chế tối đa các biến chứng của miệng nối tụy sau phẫu thuật. Mặc dù có khác nhau trong kỹ thuật tái lập lưu thông mỏm tụy tiêu hóa, nhưng tất cả đều phải trải qua các bước giống nhau như sau: [37],[41],[42],[81].

Mở bụng đánh giá tình trạng thương tổn kèm theo ngoài tụy như: dịch ổ bụng, di căn phúc mạc, di căn gan, hạch ổ bụng, mức độ xâm lấn của khối u vào tá tràng D2, xâm lấn đầu tụy, rãnh mạc treo đại tràng ngang, mở hậu cung mạc nối kiểm tra vùng thân và đuôi tụy để đánh giá khả năng cắt bỏ [81].

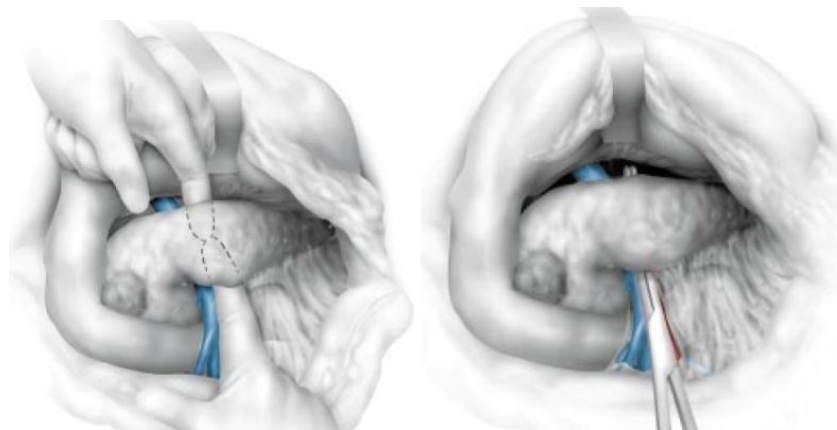
Làm kỹ thuật Kocher để di động rộng rãi bờ phải tá tràng D2 và mặt sau đầu tụy ra khỏi tĩnh mạch và động mạch chủ bụng, dùng bàn tay đưa ra phía sau đầu tụy sờ nắn khối u, nếu còn một ít mô tụy bình thường giữa khối u và mạch đập của động mạch mạc treo tràng trên thì khối u có thể cắt được.

Cắt túi mật, cắt ống mật chủ ngang ống gan chung, tách ống mật chủ ra khỏi mặt trước TM cửa, đồng thời lấy hạch di căn dọc hai bên cuống gan. Buộc, cắt ĐM vị tá tràng tại nơi phân chia của ĐM gan riêng và ĐM vị tá tràng (chú ý đến khả năng bất thường của động mạch gan riêng xuất phát từ ĐM mạc treo tràng trên). Phẫu tích bộc lộ TM cửa ở bờ trên đầu và eo tụy, cắt bó mạch vị mạc nối phải, bộc lộ TM mạc treo tràng trên đoạn chạy vắt qua tá tràng D3 và D4, cắt hang vị dạ dày nếu không bảo tồn môn vị [1].



*Hình 1.13. Cắt hang vị dạ dày. Nguồn: Jaeck D (1998)[135]*

Thực hiện kỹ thuật Kocher tách hoàn toàn tá tràng D3, D4 ra khỏi TM mạc treo tràng trên, từ đây phẫu tích để tách mặt sau eo tụy từ bờ dưới cho đến bờ trên ra khỏi mặt trước của TM mạc treo tràng trên (bằng ngón tay hoặc pince) [37].



*Hình 1.14. Tách mặt sau eo tụy ra khỏi TM mạc treo tràng trên.*

*Nguồn: Jaeck D (1998) [135]*

Cắt ngang eo tụy, di động mỏm tụy đến khi nhìn thấy được góc hợp lưu giữa tụy với tĩnh mạch lách, tách tá tràng đầu tụy ra khỏi TM cửa và TM mạc treo tràng trên cho đến mỏm móc tụy. Đến đây, TM mạc treo tràng trên, đoạn có liên quan với tụy đã được giải phóng hoàn toàn, cắt dây chằng Treitz, đoạn hồng tràng đầu tiên, góc Treitz và tá tràng D4 được di động; cắt ngang hồng tràng đoạn cách góc Treitz 10-12 cm bằng stapler; mạc treo của đoạn hồng tràng này cắt bỏ, tháo bắt chéo. Lấy hết vùng đầu tụy sát bờ phải TM mạc treo

tràng trên, thắt các nhánh ĐM, TM tá tụy dưới. Khối tá đầu tụy và đoạn đầu hồng tràng được đưa ra ngoài.

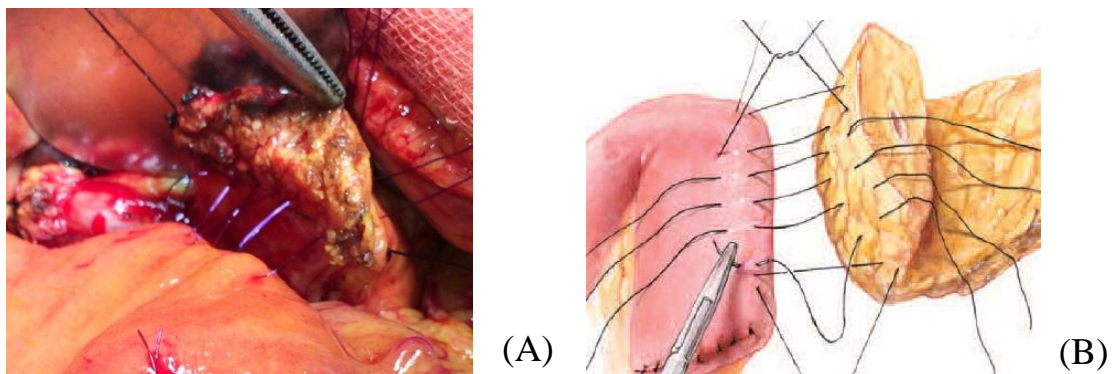
#### 2.3.2.4. Các phương pháp tái lập lưu thông tụy - tiêu hóa

##### a) Phương pháp tái lập lưu thông tụy - hồng tràng

Năm 1907, Desjardin nối ống mật chủ và ống tụy với hồng tràng trên tử thi. Năm 1912, Kausch cắt một phần tụy và tá tràng cho bệnh nhân ung thư bóng Vater, cắm lại tụy vào mồm tá tràng. Năm 1941, Child giới thiệu kỹ thuật nối tụy hồng tràng tận - tận. Năm 1945, Varco giới thiệu kỹ thuật nối ống tụy với hồng tràng có sử dụng dẫn lưu ống tụy. Năm 1946, Whipple giới thiệu kỹ thuật làm miệng nối tụy hồng tràng tận - bên (trích theo[1]). Blumgart (2003), giới thiệu kỹ thuật khâu nối tụy hồng tràng bằng các mũi chỉ chữ U [86].

##### - *Nối tụy - hồng tràng tận bên (end - to - side)*

Khâu 2 lớp theo Cattel Warren hoặc Blumgart bằng chỉ Silk 3 - 0, lớp ngoài khâu mũi rời, lớp trong khâu vắt [37],[43].



Hình 1.15: (A). Khâu nối tụy hồng tràng theo Blumgart,  
(B). Khâu nối tụy hồng tràng kiểu Cattel Warren.

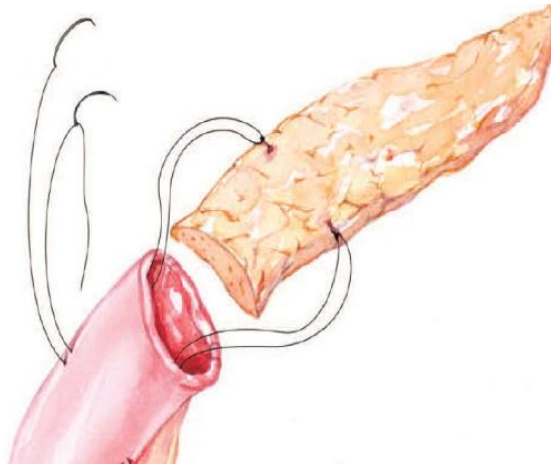Nguồn: (A) BN Nguyễn B. số hồ sơ: 091896 (B) [37].

##### - *Nối tụy - hồng tràng tận tận của Child 1941*

Mỡ tụy được lồng vào trong lòng của hồng tràng khoảng 5cm. Cách mỡ tụy khoảng 2.5 cm về phía thân tụy, khâu cố định bờ trên và bờ dưới của



thân tụy vào thành hồi tràng. Khâu xung quanh chu vi thân tụy với đầu tận của hồi tràng theo Cattell Warren [37].

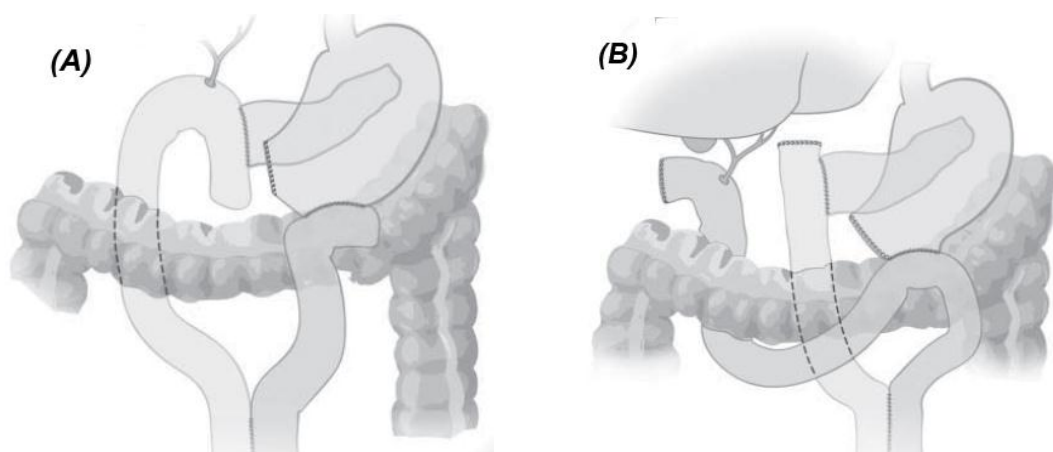


*Hình 1.16: Nối tụy hồi tràng tận - tận.*

*Nguồn: Cameron 1998 [37]*

**- Miệng nối tụy trên quai hồi tràng Roux - En - Y**

Phẫu thuật viên người Mỹ Funovics JF giới thiệu năm 1987, tiếp theo là Kingsnorth (1994) và Grobmyer SR (2008). Mỏm tụy và đường mật được nối trên một quai hồi tràng, còn miệng nối vị tràng trên một quai hồi tràng biệt lập khác. Tuy nhiên, Grobmyer S.R thực hiện miệng nối tụy riêng trên quai Roux - en - Y hoặc cũng có thể nối tụy và mật trên cùng quai Roux - en - Y[67].



*Hình 1.17: Các kiểu nối tụy - hồi tràng Roux - en - Y của Funovics JF.*

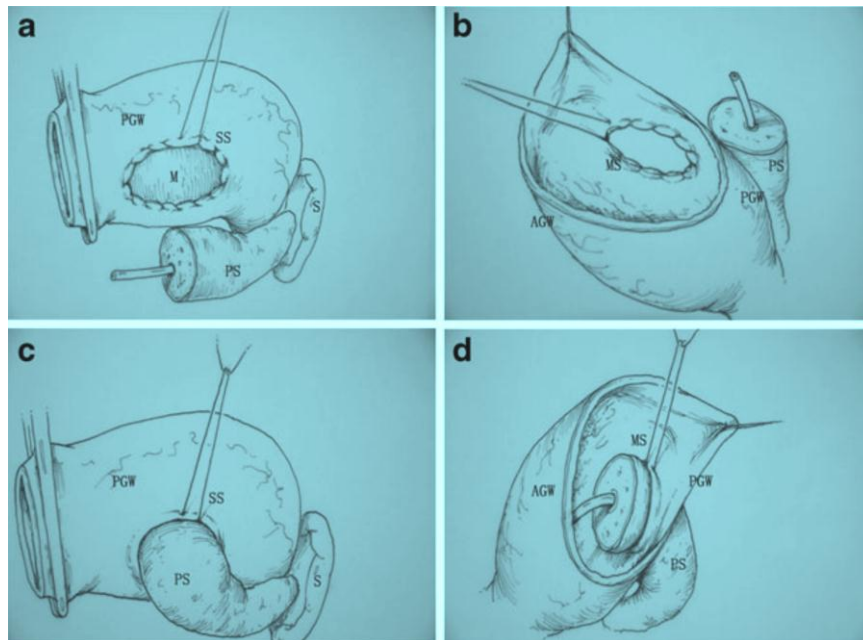
*(A) quai Roux - en - Y nối tụy và nối đường mật, (B) cô lập quai Roux - en - Y chỉ nối với mỏm tụy. Nguồn: Grobmyer S.R (2008) [67]*

### b) Phương pháp nối tụy dạ dày

Năm 1934 Tripodi và Sherwin thực hiện kỹ thuật nối tụy - dạ dày trên chó, tác giả phát biểu miệng nối thông tốt (trích theo [12]). Năm 1946 Waugh và Clagett phẫu thuật cắt đầu tụy tá tràng cho 30 bệnh nhân; trong đó có một bệnh nhân được sử dụng kỹ thuật nối mỏm tụy với dạ dày, kết quả là tốt [121].

#### - Kỹ thuật khâu nối tụy dạ dày của Zhu (2013)

Mở thành sau dạ dày kích thước phù hợp với kích thước của diện cắt mỏm tụy, mỏm tụy được đặt vào trong lòng dạ dày qua vị trí đã mở thông và mỏm tụy phải được lồng vào trong lòng dạ dày ít nhất là 1 cm. Hai lớp khâu bao quanh (hemstitch suture) được tiến hành với chỉ prolene 3 - 0. Lớp thứ nhất: khâu bao quanh lớp thanh mạc cơ của thành sau dạ dày rồi buộc chặt ở phía ngoài. Lớp thứ hai: khâu bao quanh niêm mạc dạ dày với nhu mô tụy và buộc kín ở bên trong lòng của dạ dày [134].

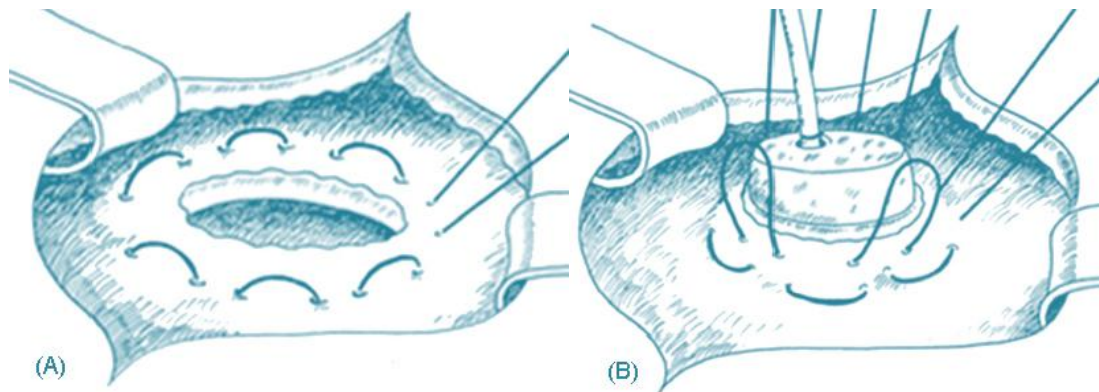


Hình 1.18: Khâu nối tụy bằng 2 lớp (hemstitch suture) của Zhu F.

Nguồn: Zhu F (2013)[134]



**- Kỹ thuật khâu nối tụy dạ dày của Bartsch.**

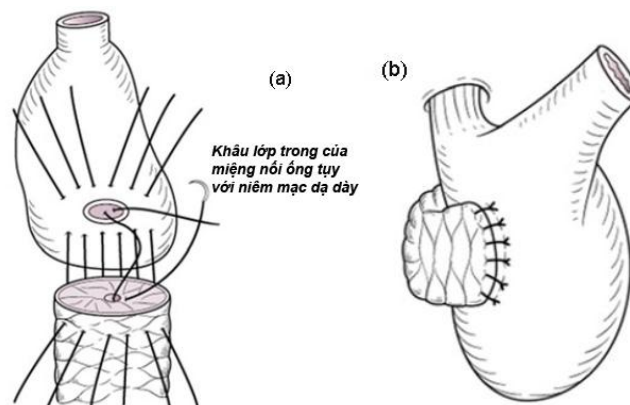


Hình 1.19: (A) khâu vòng (Hemstitch) lớp thành mạc cơ thành sau dạ dày, (B) hai mũi xuyên nhu mô tụy (transfixing). Nguồn: Bartsch (2012) [31]

Bartsch (2012) báo cáo kỹ thuật khâu nối tụy dạ dày bằng 2 lớp khâu. Lớp khâu vòng thành mạc cơ dạ dày bao quanh (hemstitch suture) mỏm tụy, một lớp tăng cường bằng 2 mũi khâu rời hình chữ U xuyên qua thành dạ dày và nhu mô của tụy ở bờ trên và bờ dưới về hai phía của ống tụy chính. Tác giả cho rằng, đến nay vẫn chưa có kỹ thuật nào an toàn nhất cho miệng nối tụy dạ dày, việc sử dụng ít mũi khâu hạn chế nguy cơ xé rách nhu mô tụy, đặc biệt trong trường hợp nhu mô tụy mềm [31].

**- Kỹ thuật nối ống tụy - niêm mạc dạ dày (duct - to - mucosa)**

Sonshin Takao tác giả người Nhật đã mô tả kỹ thuật này vào năm 1987.



Hình 1.20: Nối tụy với mặt sau dạ dày của Sonshin Takao.

(a) các mũi khâu transfixing, (b) miệng nối tụy dạ dày đã hoàn thành.

Nguồn: Takao S (2012)[115]

## **2.4. Biến chứng**

Biến chứng phẫu thuật cắt khối tá đầu tụy điều trị ung thư bóng Vater thường rất nặng nề, ngoài các biến chứng thông thường như: ứ trệ dạ dày, viêm tụy cấp thoáng qua, ổ áp xe tồn dư, dò mật, nhiễm trùng vết mổ..., còn gặp các biến chứng nặng liên quan đến phẫu thuật đe dọa đến tính mạng bệnh nhân như: chảy máu, dò miệng nối tụy tiêu hóa.

### **2.4.1. Biến chứng chảy máu**

Biến chứng chảy máu sau phẫu thuật cắt đầu tụy tá tràng gặp dưới 10% nhưng tỷ lệ tử vong do biến chứng này gây ra 11% - 38% [106]. Theo Yekebas EF (2007), chảy máu sớm trước 5 ngày, chảy máu muộn từ ngày thứ 6 trở về sau [129]. Tuy nhiên, Puppala S (2011), trích theo nhóm nghiên cứu quốc tế về tụy (2011), chia biến chứng chảy máu sau phẫu thuật cắt đầu tụy tá tràng thành 2 giai đoạn: giai đoạn chảy máu sớm xảy ra trước 24 giờ sau phẫu thuật, nguồn chảy máu thường từ động mạch vị tá tràng và thường do lỗi kỹ thuật của phẫu thuật viên. Giai đoạn chảy máu muộn xảy ra sau 24 giờ sau phẫu thuật cho đến vài tuần, nguyên nhân có thể do viêm loét, hoại tử mạch do dò tụy, vỡ phình mạch hoặc dò miệng nối [106].

#### ***Chẩn đoán:***

Theo Wentz MN (2007), gợi ý chảy máu sau phẫu thuật khi có một hoặc nhiều dấu hiệu sau: tình trạng có máu chảy qua sonde dẫn lưu bụng hoặc chảy máu qua sonde dạ dày, nôn ra máu hoặc đi cầu phân đen; bệnh nhân có tinh thần suy sụp, tình trạng giảm khối lượng tuần hoàn như: xanh tái, vật vã, đầu chi lạnh, mạch nhanh, tụt huyết áp. Chẩn đoán nhờ vào nội soi dạ dày, chụp mạch, siêu âm bụng hoặc chụp cắt lớp vi tính hoặc mổ lại. Chảy máu sau phẫu thuật có thể là chảy máu đường tiêu hóa hoặc chảy máu trong ổ bụng hoặc phối hợp cả hai [122].

Chẩn đoán chảy máu sau phẫu thuật không phải là vấn đề quá phức tạp, nhưng thái độ xử trí lại chưa có sự thống nhất bởi lẽ còn phụ thuộc vào diễn biến lâm sàng, đặc điểm bệnh lý như: (1) thời gian khởi đầu chảy máu (chảy máu sớm hay chảy máu muộn), (2) mức độ chảy máu, (3) chảy máu trong hay ngoài ống tiêu hóa, (4) đặc điểm bệnh lý, (5) loại phẫu thuật, (6) hậu quả của sự chảy máu do ăn mòn mạch máu do viêm loét, hoại tử bởi dò tụy [129].

***Chỉ định điều trị phẫu thuật:***

- Chảy máu sớm ngay lập tức sau phẫu thuật, nguyên nhân thường gặp là từ động mạch vị tá tràng, diện cắt móm tụy việc chỉ định mổ lại khâu buộc điểm chảy máu là không bàn cãi. Tuy nhiên, chảy máu sớm ở miệng nối dạ dày - ruột hay miệng nối tụy - dạ dày thì nội soi can thiệp có hiệu quả cao.

- Chảy máu nặng đe dọa đến tính mạng (chảy máu nặng) với biểu hiện giảm Hb > 3 g/dl hoặc chảy máu tươi qua dẫn lưu bụng hoặc chảy máu tươi qua sonde dạ dày.

- Chảy máu với huyết động không ổn định hoặc lượng máu phải truyền là 6 đơn vị trong 12 giờ nhưng không xác định được điểm chảy máu cần phải chụp mạch hoặc nội soi để chẩn đoán [129].

***Chỉ định điều trị không phẫu thuật:***

Điều trị không phẫu thuật biến chứng chảy máu chỉ được đảm bảo khi duy trì thành công huyết động ổn định bằng dịch truyền, máu và plasma tươi. Thực hiện chụp mạch để loại trừ điểm chảy máu có nguồn gốc từ các mạch máu lớn và các nhánh của chúng như: động mạch gan, động mạch vị tá tràng, động mạch lách, động mạch mạc treo tràng trên [129].

Nguyễn Cao Cương (2008), hồi cứu trên 73 bệnh nhân phẫu thuật cắt đầu tụy tá tràng, trong đó 30 bệnh nhân nối tụy dạ dày và 43 bệnh nhân nối tụy hồi tràng, kết quả có 2 bệnh nhân chảy máu sau mổ: 1 chảy máu sớm từ các mạch máu sau phúc mạc được mổ lại cầm máu, bệnh nhân còn lại chảy máu muộn, mức độ nhẹ được điều trị nội khoa ổn định [5].

Theo nghiên cứu của Rumstad B (1998), với 559 bệnh nhân cắt khối tá đầu tụy, chảy máu sau mổ 42 (7,5%), trong đó 11 (26,2%) bệnh nhân chảy máu nguyên nhân do ăn mòn sau biến chứng dò tụy và 4 bệnh nhân tử vong, chảy máu miệng nối vị tràng 22 bệnh nhân, mổ lại để cầm máu là 29 bệnh nhân và tắc mạch qua chụp mạch là 3 bệnh nhân [108]. Sanjay (2010), nghiên cứu trên 67 bệnh nhân cắt khối tá đầu tụy, kết quả: 7 (10,4%) bệnh nhân chảy máu sau mổ xuất hiện từ ngày 3 - 35, trong đó, chảy máu từ ĐM gan 4, chảy từ ĐM mạc treo tràng trên 1, chảy từ ĐM lách 1 và từ thành ruột 1. Chụp mạch để điều trị thành công là 5 và ghép đoạn mạch máu là 2 bệnh nhân [109].

## **2.4.2. Biến chứng dò tụy**

### **2.4.2.1. Định nghĩa**

- Dò tụy là biến chứng nặng và nguy cơ tử vong cao cho bệnh nhân sau phẫu thuật cắt đầu tụy tá tràng. Theo lý thuyết để chẩn đoán dò tụy thường dựa vào lâm sàng, cận lâm sàng, siêu âm bụng, chụp cắt lớp vi tính, số lượng dịch, nồng độ amylase trong dịch dẫn lưu và thời gian tồn tại dịch dẫn lưu.

Machado N.O (2012), giới thiệu định nghĩa dò tụy của hiệp hội các nhà phẫu thuật tụy (ISGPF: International Study Group of Pancreatic Fistula) như sau [94]:

- Dịch dẫn lưu ổ bụng từ ngày thứ 5 trở đi có amylase cao gấp 3 lần nồng độ amylase máu và với số lượng > 50 ml trong 24 giờ.

- Lâm sàng của dò tụy có thể gặp các triệu chứng như: đau bụng, bụng chướng hơi do liệt ruột, bí trung đại tiện, chậm làm rỗng dạ dày. Toàn thân sốt > 38 °C, vẻ mặt nhiễm trùng, công thức máu bạch cầu > 10.000/mm<sup>3</sup>. Siêu âm hoặc chụp cắt lớp vi tính ổ bụng có thể xác định được ổ dịch cạnh miệng nối tụy hoặc có sự thông thương của miệng nối tụy với ổ dịch trong ổ phúc mạc, chẩn đoán xác định nhờ chụp đường dò hoặc trong khi mổ lại [1],[94].

### 2.4.2.2. Phân độ dò tụy

Diễn biến dò tụy sau phẫu thuật là phức tạp, điều trị khó khăn. Theo Bassi (2005) với sự đồng thuận cao của nhiều phẫu thuật viên tụy trên thế giới phân chia diễn biến lâm sàng của dò tụy sau phẫu thuật cắt đầu tụy tá tràng thành 3 mức độ A, B và C [27],[33],[94].

**Độ A:** Còn được gọi là dò tụy thoáng qua, không ảnh hưởng đến thời gian nằm viện.

**Độ B:** Dò tụy độ B cần phải thay đổi thái độ và cách chăm sóc về mặt lâm sàng. Bệnh nhân được nhịn ăn đường miệng, nuôi dưỡng bằng đường toàn thân, giữ lại các ống dẫn lưu quanh miệng nối tụy, có thể phát hiện được các ổ áp - xe tồn dư trên phim chụp cắt lớp vi tính. Chỉ định kháng sinh, somatostatin nếu có đau bụng, sốt hoặc tăng bạch cầu.

**Độ C:** Khi cần đến một can thiệp xâm lấn để điều trị. Bệnh nhân phải được nhịn ăn hoàn toàn, nuôi dưỡng bằng đường toàn thân, phối hợp kháng sinh đường TM, somatostatin và phải chăm sóc cấp mật.

*Bảng 1.3. Phân loại dò tụy theo lâm sàng và cận lâm sàng [33],[94]*

Mức độ	A	B	C
Lâm sàng	Tốt	Bình thường	Xấu
Điều trị đặc hiệu	Không	Có hoặc không	Có
Siêu âm/CLVT	Âm tính	Âm tính/dương tính	Dương tính
Dẫn lưu (> 3 tuần)	Không	Thường xuyên có	Có
Mổ lại	Không	Không	Có
Tử vong liên quan đến dò	Không	Không	Có thể có
Các dấu hiệu nhiễm trùng	Không	Không	Có
Nhiễm trùng huyết	Không	Không	Có
Nhập viện trở lại	Không	Có hoặc không	Có hoặc không

Điều trị biến chứng dò tụy là vấn đề nan giải, chưa có sự thống nhất về phát đồ điều trị đem lại kết quả như mong đợi. Theo Luciana B.P. Haddad (2009) sau phẫu thuật: nếu dò tụy đưa đến hoại tử tổ chức và các mạch máu lớn gây chảy máu, viêm tụy cấp, viêm phúc mạc hoặc shock nhiễm trùng, nên phẫu thuật lại làm sạch tổ chức hoại tử và dẫn lưu, nếu trường hợp dò miệng nối tụy không kiểm soát được và viêm phúc mạc nặng thì phẫu thuật lại để cắt bỏ hết tụy là cần thiết. Tuy nhiên, kỹ thuật có bất lợi lớn về sau này là tình trạng thiếu enzyme tụy nội tiết, đối với các trường hợp này điều trị bảo tồn là không thể và nguy cơ tử vong rất cao [69]. Aranha G.V (2006), nghiên cứu trên 235 bệnh nhân cắt đầu tụy tá tràng, dò tụy (13,6%), trong số đó điều trị bảo tồn thành công gồm: lưu sonde ổ bụng để dẫn lưu dịch ra ngoài, ăn kiêng (63%), nhịn ăn hoàn toàn và nuôi dưỡng bằng đường tĩnh mạch (34%) và mổ lại chỉ 1 trường hợp (3%) [30]. Theo Văn Tần số lượng dịch dò dưới 300 ml/24 giờ thì có thể điều trị bảo tồn như hồi sức tốt với đầy đủ nước, điện giải, năng lượng, kháng sinh mạnh chống nhiễm trùng và cả sandostatin liều cao. Trong trường hợp số lượng dịch dò trên 300 ml/24 giờ và dò vào ổ bụng thì cần phải mổ lại ngay. Phẫu thuật cơ bản nhất là cắt bỏ phần lớn tụy còn lại và dẫn lưu [23]. Một số tác giả cho rằng: biến chứng dò tụy cần phải được phát hiện sớm và mổ lại bằng cách cắt thêm tụy và dẫn lưu. Tuyệt đối không để dò tụy độ C, viêm phúc mạc, shock nhiễm trùng kéo dài làm cho dịch tụy ăn mòn mạch máu gây xuất huyết đưa đến suy đa tạng, lúc này việc chỉ định mổ lại và xử trí triệt để gặp nhiều khó khăn, tiên lượng rất nặng.

Nghiên cứu của Haddad (2009), với 121 bệnh nhân, trong đó nối tụy - dạ dày 65(55,6%) và nối tụy - hồng tràng 52(44,4%). Ông cho biết rằng: biến chứng dò tụy 35 bệnh nhân (30%), điều trị bảo tồn thành công 20 bệnh nhân và 14 bệnh nhân phải mổ lại, tử vong sau mổ là 4 bệnh nhân (4,2%), trong đó có 3 bệnh nhân thuộc nhóm mổ lại để điều trị dò tụy (21,4%), không có ý

nghĩa thống kê về biến chứng dò tụy của kỹ thuật nối tụy hồng tràng so với nối tụy dạ dày [69].

Bartsch DK (2012), phẫu thuật cắt đầu tụy tá tràng cho 35 bệnh nhân, tất cả đều được nối tụy vào dạ dày, sau mổ có 3 bệnh nhân dò tụy (8,6%), trong đó 2 bệnh nhân dò tụy loại A và 1 dò tụy loại B, không có tử vong [31].

Zhu F (2013), phẫu thuật cắt đầu tụy tá tràng 92 bệnh nhân ung thư quanh bóng Vater và nối mỏm tụy vào mặt sau dạ dày bằng 2 lớp, tất cả bệnh nhân đều có nhu mô tụy mềm, không xơ hóa, kết quả như sau: biến chứng 15 bệnh nhân (16,3%), trong đó dò tụy 2 bệnh nhân (2,2%), không có tử vong [134].

#### **2.4.2.3. Các yếu tố nguy cơ dò tụy**

Cho đến nay, chưa có tài liệu nào khẳng định được một cách chắc chắn, những nguyên nhân dẫn đến dò tụy sau phẫu thuật cắt đầu tụy tá tràng, tuy nhiên theo nhiều nghiên cứu thì dò tụy có liên quan đến tuổi trên 60, giới, tình trạng tắc mật trước phẫu thuật, dinh dưỡng của người bệnh, yếu tố liên quan đến bệnh lý tụy như: nhu mô tụy xơ, kích thước ống tụy, cách dẫn lưu dịch tụy, ngoài ra còn có các yếu tố trong phẫu thuật có liên quan đến biến chứng dò tụy là: thời gian phẫu thuật, kỹ thuật nối tụy tiêu hóa và tình trạng mất máu trong phẫu thuật cũng như kinh nghiệm của phẫu thuật viên [94]. Theo Choe Y.M (2008), nghiên cứu trên 172 bệnh nhân cắt đầu tụy tá tràng, kết quả dò tụy (17,4%) [46]. Abdel-Razek A (2012), nghiên cứu trên 65 bệnh nhân, ông phát biểu rằng các yếu tố ảnh hưởng đến tỷ lệ dò tụy sau phẫu thuật Whipple là đường kính ống tụy nhỏ < 3 mm, nhu mô tụy mềm, kỹ thuật khâu nối tụy - ống tiêu hóa và nồng độ albumin máu thấp < 3 g/l, trong khi các yếu tố như: tuổi, giới tính, tắc mật trước mổ, albumin máu thấp thì không liên quan [27].

#### **2.4.3. Biến chứng rỗng dạ dày muộn (Delayed Gastric Emptying)**

Warshaw and Torchiana (1986) mô tả hội chứng rỗng dạ dày muộn (Delayed Gastric Emptying) lần đầu tiên, tiếp theo báo cáo bởi Miedema

BW(1992), định nghĩa như sau: hội chứng rỗng dạ dày muộn là tình trạng dạ dày không có khả năng co bóp để đẩy thức ăn xuống ruột non từ ngày thứ 10 hoặc ngày thứ 14 sau phẫu thuật. Theo Van Berge Henegouwen MI (1997), hội chứng rỗng dạ dày muộn là tình trạng cần phải lưu sonde dạ dày để giảm áp lực quá ngày thứ 10 sau mổ hoặc phải đặt lại sonde dạ dày, hay gặp trên bệnh nhân phẫu thuật cắt đầu tụy tá tràng có bảo tồn môn vị. Nguyên nhân được cho là gây tổn thương nhánh thần kinh chân ngỗng, hoặc thiếu máu cục bộ môn tá tràng [102].

**2.4.4. Dò mật:** Khi nồng độ bilirubin dịch dẫn lưu bụng cao hơn 3 lần bilirubin máu, có sự hiện diện của muối mật, sắc tố mật cao hơn trong máu, hoặc có bằng chứng về sự thông thương với xung quanh của miệng nối mật ruột trên hình ảnh siêu âm, chụp cắt lớp vi tính, chụp đường dò hoặc phát hiện trong khi mổ lại [33],[133].

**2.4.5. Áp xe tồn dư sau phẫu thuật:** Là tình trạng sau phẫu thuật có ổ dịch trong phúc mạc được phát hiện bằng chụp cắt lớp hoặc siêu âm bụng có đường kính trên 5 cm phải được điều trị bằng chọc hút hoặc dẫn lưu [33],[105].

**2.4.6. Viêm tụy cấp sau phẫu thuật:** Khi nồng độ amylase hoặc lipase máu ít nhất phải tăng gấp 3 lần nồng độ amylase máu bình thường [33].

**2.4.7. Nhiễm trùng vết mổ:** Khi có sự hiện diện của mủ ở vết thương cần thiết phải mở rộng vết thương để hở [105].

**2.4.8. Viêm phổi:** Là khi có thương tổn phổi trên X - quang, kèm theo sốt và phải được điều trị bằng kháng sinh [89].

**2.4.9. Tử vong sau phẫu thuật:** Bệnh nhân tử vong do bất kỳ nguyên nhân gì liên quan đến phẫu thuật trong thời gian nằm viện hoặc 30 ngày sau phẫu thuật hoặc trường hợp bệnh nặng người nhà xin về cũng được xem như là tử vong sau phẫu thuật [105].



## 2.5. Biến chứng chung và các yếu tố ảnh hưởng

### 2.5.1. Biến chứng chung

Phẫu thuật cắt đầu tụy tá tràng đã trở thành phương pháp được lựa chọn để điều trị các bệnh lý lành tính và ác tính của đầu tụy và vùng quanh bóng Vater; tỉ lệ tử vong đã giảm trong những năm gần đây ở các trung tâm lớn [99]. Tuy nhiên, biến chứng sau phẫu thuật vẫn còn cao từ 20 - 50% [53],[109],[112]. Bartsch DK (2012), với 35 BN cắt đầu tụy tá tràng, sử dụng miệng nối tụy dạ dày, tỉ lệ biến chứng chung sau phẫu thuật 12 (34,3%) [31].

#### *Phân độ biến chứng sau phẫu thuật của Clavien- Dindo 2004:*

Bảng phân độ biến chứng của Clavien- Dindo 2004 có giá trị nhất định trong việc đánh giá mức độ sai lệch về thời gian điều trị sau phẫu thuật, phát đồ điều trị bổ sung, thủ thuật và kỹ thuật xử trí biến chứng [55]. Theo Michelle L. DeOliveira (2006), khi bệnh nhân có biến chứng độ I thì thời gian điều trị trung bình 7 ngày nhưng với biến chứng IVb thì thời gian nằm viện trung bình sẽ là 39 ngày [54].

*Bảng 1.4. Phân độ biến chứng sau phẫu thuật của Clavien - Dindo 2004[55]*

Mức độ	Định nghĩa
I	Bất kỳ sự sai lệch so với quá trình hậu phẫu bình thường mà không cần thay đổi kháng sinh hoặc phẫu thuật
II	Cần thiết phải được điều trị các thuốc khác ngoài các thuốc được sử dụng trong biến chứng độ I. Truyền máu và nuôi dưỡng đường toàn thân.
III	Cần phải phẫu thuật hoặc nội soi can thiệp để điều trị
IIIa	Can thiệp không cần gây mê toàn thân
IIIb	Can thiệp cần phải gây mê toàn thân
IV	Biến chứng có đe dọa tính mạng
IVa	Một tạng bị rối loạn chức năng (cần lọc máu)
IVb	Suy đa tạng
V	Tử vong

### **2.5.2. Các yếu tố nguy cơ đến biến chứng chung**

Theo Bottger (1999), nghiên cứu trên 760 bệnh nhân bệnh lý tụy, trong đó 221 bệnh nhân được phẫu thuật cắt đầu tụy tá tràng và tái lập lưu thông tụy - hồng tràng, tác giả nhận thấy rằng, các yếu tố nguy cơ đến biến chứng chung bao gồm: tắc mật trước mổ, khẩu kính ống tụy nhỏ < 3 mm, chảy máu trong mổ > 1800 ml và nhu mô tụy mềm, trong khi các yếu tố như: tuổi, giới, tiền sử sỏi đường, kỹ thuật khâu nối tụy, đặc điểm bệnh lý tụy, kỹ thuật nạo vét hạch thì không ảnh hưởng đến tỷ lệ biến chứng chung sau phẫu thuật [34],[84].

Tác động của octreotide đến biến chứng dò tụy sau phẫu thuật cắt đầu tụy tá tràng cho đến nay vẫn còn nhiều tranh luận. Alghamdi (2007), sử dụng octreotide trước phẫu thuật giảm được biến chứng dò tụy có ý nghĩa thống kê, tuy nhiên liên quan này không có ý nghĩa với tỷ lệ tử vong sau phẫu thuật cắt tá tràng đầu tụy [28]. Tai biến trong mổ cũng được nhiều tác giả trên thế giới đề cập đến như là nguyên nhân đưa đến biến chứng sau mổ, các yếu tố nguy cơ gây tai biến trong khi mổ như là tình trạng viêm tụy, ung thư xâm lấn, bất thường về mạch máu, kỹ thuật nạo vét hạch trong ung thư sẽ làm tăng nguy cơ chảy máu trong mổ.

### **2.6. Tỷ lệ thành công của kỹ thuật cắt đầu tụy tá tràng**

Theo các công trình nghiên cứu của nhiều tác giả trong 10 năm trở lại đây, thì tỷ lệ thành công của kỹ thuật cắt tá tràng đầu tụy đã được nâng lên đáng kể, nhờ vào sự tiến bộ của khoa học kỹ thuật, trình độ cũng như kinh nghiệm của phẫu thuật viên và gây mê hồi sức. Theo Nguyễn Minh Hải và cs (2004), tỷ lệ thành công là 91,1% [11]. Lê Lộc và Phạm Như Hiệp (2004), với 12 bệnh nhân ung thư bóng Vater được phẫu thuật cắt đầu tụy tá tràng, tỉ lệ thành công hơn 90% [15]. Trịnh Hồng Sơn (2012), nghiên cứu 59 trường hợp được phẫu thuật cắt đầu tụy tá tràng, kết quả thành công 100% không có tử vong [19].

## 2.7. Đánh giá chất lượng sống của bệnh nhân sau phẫu thuật

Để đánh giá chất lượng sống của bệnh nhân sau phẫu thuật, chúng tôi tiến hành theo dõi bệnh nhân sau mổ từ 3 tháng đến 24 tháng. Bệnh nhân được khám lâm sàng, xét nghiệm công thức máu, sinh hóa, chất chỉ điểm ung thư (CA 19 - 9, CEA), siêu âm bụng, nội soi dạ dày, chụp cắt lớp vi tính. Tiêu chí đánh giá: sử dụng bảng lượng giá chất lượng cuộc sống của viện nghiên cứu ung thư học Châu Âu (EORTC) do bệnh nhân tự trả lời tại thời điểm sau phẫu thuật 3 tháng. Hệ thống gồm 5 phần về chức năng, 3 phần khai thác triệu chứng và một phần là những câu hỏi nhằm đánh giá tình trạng sức khỏe và chất lượng cuộc sống (đánh giá tình trạng thể chất của người bệnh, khả năng tự chăm sóc bản thân trong sinh hoạt hàng ngày hay cần sự giúp đỡ của người thân, nhân viên y tế, nhập viện trở lại; các triệu chứng liên quan đến bệnh tật như: đau, sự khó thở, hấp hối, tử vong). Tính theo thang điểm 100, điểm số càng cao thể hiện chất lượng càng tốt.

Công thức được tính như sau:

$$100 - [(điểm\ kết\ quả\ của\ mỗi\ mục - 1) \times 100] / (\text{phạm\ vi\ quy\ mô} - 1)$$

Dựa vào thang điểm này, chất lượng cuộc sống của người bệnh sau phẫu thuật được chia thành 4 mức độ:

- Loại tốt: từ 90 - 100 điểm.
- Loại khá: từ 80 - 90 điểm
- Loại trung bình: từ 70 - 80 điểm.
- Loại xấu: < 70 điểm [1],[98],[110].

## **Chương 2**

# **ĐỐI TƯỢNG VÀ PHƯƠNG PHÁP NGHIÊN CỨU**

### **2.1. ĐỐI TƯỢNG NGHIÊN CỨU**

Tất cả bệnh nhân ung thư bóng Vater được phẫu thuật cắt đầu tụy tá tràng theo phương pháp Whipple tại Bệnh viện Trung ương Huế từ 01-01-2010 đến 31-12- 2015.

#### **2.1.1. Tiêu chuẩn chọn bệnh**

- Ung thư bóng Vater được phẫu thuật cắt đầu tụy tá tràng theo phương pháp Whipple kinh điển (không bảo tồn môn vị) hoặc cải tiến (bảo tồn môn vị).
- Chẩn đoán xác định bằng giải phẫu bệnh sau phẫu thuật.
- Không hạn chế về tuổi và giới tính.
- Được theo dõi trước, trong, sau phẫu thuật và có kết quả kiểm tra định kỳ từ 3 tháng đến 24 tháng sau phẫu thuật.

#### **2.1.2. Tiêu chuẩn loại trừ**

- Ung thư bóng Vater đã có di căn các tạng khác ngoài tụy (gan, phúc mạc hoặc di căn xa).
- Ung thư bóng Vater đã xâm lấn mạch máu lớn lân cận (bó mạch mạc treo tràng trên, TM chủ bụng).
- Ung thư bóng Vater đi kèm ung thư các cơ quan khác.
- Bệnh lý nội khoa chống chỉ định của gây mê.
- Những trường hợp hồ sơ bệnh án không ghi chép đầy đủ và chi tiết.

## 2.2. PHƯƠNG PHÁP NGHIÊN CỨU

**2.2.1. Thiết kế nghiên cứu:** Mô tả cắt ngang, can thiệp không đối chứng.

### 2.2.2. Cỡ mẫu

Dựa vào công thức tính cỡ mẫu mô tả tỷ lệ:  $n \geq z_{1-\frac{\alpha}{2}}^2 \times \frac{p.q}{d^2}$

Trong đó:

n: Cỡ mẫu tối thiểu cần thiết cho nghiên cứu.

$\alpha$ : Sai lầm loại I, chấp nhận bằng 5% (0,05), tương ứng ta có  $z_{1-\frac{\alpha}{2}}^2 = (1,96)^2$

p: Tỷ lệ phẫu thuật cắt đầu tụy tá tràng thành công dự đoán: Theo các công trình nghiên cứu đã công bố trước đây của Phạm Thế Anh (2014) tỉ lệ thành công của phẫu thuật cắt đầu tụy tá tràng là 100,0% [6], của Pessaux P (2011) là 96,2% [59]. Chúng tôi chọn tỷ lệ thành công mong muốn của nghiên cứu khoảng 98% (0,98), tức là  $p = 0,98$ .

$q = 1 - p = 1 - 0,98 = 0,02$

d: Độ chính xác mong muốn là 0,05 tức là chấp nhận tỷ lệ thành công của kỹ thuật dao động từ 93% đến 100%.

Thay vào công thức ta có:  $n \geq \frac{(1,96)^2 \times 0,98 \times 0,02}{(0,05)^2} = 30,1$

Cỡ mẫu tối thiểu của nghiên cứu phải là 30.

### 2.2.3. Các chỉ số nghiên cứu đặc điểm lâm sàng và cận lâm sàng

#### 2.2.3.1. Đặc điểm chung

- Tuổi.
- Giới.

#### 2.2.3.2. Tiền sử: Tiền sử nội khoa và tiền sử ngoại khoa.

- Hút thuốc.
- Uống rượu.
- Viêm tụy mạn.
- Đái tháo đường.

- Phẫu thuật sỏi mật.

- Đặt stent đường mật do tắc mật gây nhiễm trùng đường mật hoặc viêm chít hẹp cơ Oddi hoặc lấy sỏi ống mật chủ qua nội soi mật tụy ngược dòng.

### **2.2.3.3. Đặc điểm lâm sàng**

#### **a) Triệu chứng toàn thân**

- Sốt: sốt tăng dần theo tiến triển của vàng da, vàng mắt.
- Thiếu máu.
- Mệt mỏi: Toàn thân mệt mỏi.
- Chán ăn: Mất khẩu vị, không thèm ăn.

#### **b) Triệu chứng cơ năng và thực thể**

- Đau bụng: Đau bụng vùng lưng, đau tức hạ sườn phải lan lên vai.
- Vàng da, vàng mắt.
- Gầy sút cân không rõ nguyên nhân, sút cân tăng dần.
- Đi ngoài phân máu.
- Ngứa: Ngứa xuất hiện sau vàng da, vàng mắt.
- Nôn mửa: Nôn mửa xảy ra khi có sự tắc nghẽn.
- Túi mật lớn: Sờ được túi mật trên lâm sàng hoặc hình ảnh túi mật căng to trên siêu âm bụng hoặc trên phim chụp cắt lớp vi tính.
- Gan lớn: Do tình trạng tắc mật kéo dài.
- Tuần hoàn bàng hệ.
- Dịch báng.

### **2.2.3.4. Đặc điểm cận lâm sàng**

#### **a) Huyết học**

- Số lượng hồng cầu (M/uL).
- Hemoglobin (g/l).
- Hematocrite (g/l)
- Bạch cầu (G/uL).
- Tỷ prothrombin (%).

**b) Sinh hóa máu**

- Glucose (mmol/l).
- Ure (mmol/l).
- Creatinin (mmol/l).
- Bilirubin TP ( $\mu\text{mol/l}$ ).
- Bilirubin TT ( $\mu\text{mol/l}$ )
- SGOT (U/I).
- SGPT (U/I).
- Protein (g/l).

**c) Chất chỉ điểm ung thư**

- CA 19 - 9 (U/I).
- CEA (U/I).

**d) Siêu âm bụng**

- Hạch ổ bụng.
- Ống mật chủ giãn ( $> 6\text{mm}$ ).
- Ống tụy giãn ( $> 3\text{mm}$ ).
- Túi mật căng.
- Xâm lấn đoạn cuối ống mật chủ.
- Xâm lấn tá tràng.
- Xâm lấn đầu tụy.

**e) Chụp cắt lớp vi tính (CLVT)**

- Hạch ổ bụng.
- Ống mật chủ giãn ( $> 6\text{mm}$ )
- Ống tụy giãn ( $> 3\text{mm}$ )
- Túi mật căng.
- Xâm lấn đoạn cuối ống mật chủ.
- Xâm lấn tá tràng.
- Xâm lấn đầu tụy.

**f) Soi nghiêng tá tràng:** Sử dụng ống soi mềm nhìn bên để mô tả.

- Viêm niêm mạc ở bóng Vater.
- U sùi bóng Vater.
- Niêm mạc bình thường.

#### **2.2.3.5. Tình trạng xơ hóa nhu mô tụy**

Độ xơ hóa nhu mô tụy theo phân loại của Marseille (1984): Ghi nhận nhu mô tụy xơ hóa hay không xơ hóa [84].

#### **2.2.3.6. Đánh giá kích thước khối u**

Cắt bệnh phẩm để đánh giá về mặt đại thể, xác định vị trí, đồng thời đo bằng thước độ dài các đường kính ngang và đường kính dọc của khối u, lấy đường kính lớn nhất làm nghiên cứu.

#### **2.2.3.7. Kết quả giải phẫu mô bệnh học**

Kết quả giải phẫu bệnh của tổn thương sau phẫu thuật làm bằng chứng đánh giá TNM theo Hiệp hội ung thư Hoa Kỳ (AJCC 2010) [57].

##### **- Đánh giá kích thước khối u theo T.**

**TX:** Không đánh giá được nguồn gốc của khối u.

**T0:** Không có bằng chứng u nguyên

**Tis:** Ung thư tại chỗ.

**T1:** U giới hạn ở bóng Vater hoặc cơ Oddi.

**T2:** U xâm lấn vào thành tá tràng.

**T3:** U xâm lấn nhu mô tụy.

**T4:** U xâm lấn tổ chức xung quanh tụy, hoặc các cơ quan lân cận.

##### **- Di căn hạch (N)**

**Nx:** Không đánh giá được hạch bạch huyết vùng.

**N0:** Không có di căn hạch bạch huyết vùng.

**N1:** Di căn hạch bạch huyết vùng.



**- Phân chia giai đoạn theo hiệp hội ung thư học Hoa Kỳ 2010 [57]**

Nghiên cứu phân loại giai đoạn ung thư từ nhóm 0 - IV.

Stage	Mô tả	T	N	M
0	U khu trú	Tis	No	Mo
IA	U khu trú	T1	No	Mo
IB	U khu trú	T2	No	Mo
IIA	Xâm lấn	T3	No	Mo
IIB	Xâm lấn	T1-3	N1	Mo
III	Tiến triển	T4	Any N	Mo
IV	Di căn xa	Any T	Any N	M1

**- Độ biệt hóa của tế bào ung thư:** Ghi nhận từ kết quả giải phẫu bệnh các mức độ biệt hóa của tế bào ung thư bóng Vater.

- + Không biệt hóa.
- + Biệt hóa tốt.
- + Biệt hóa vừa.
- + Biệt hóa kém.
- + Loại khác.

## **2.2.4. Quy trình kỹ thuật**

### **2.2.4.1. Chuẩn bị bệnh nhân**

- Chuẩn bị tâm lý cho bệnh nhân, giải thích để bệnh nhân biết về tình trạng bệnh tật của bản thân, sơ lược về kỹ thuật mổ. Gặp gỡ người nhà để giải thích những khó khăn, bất trắc có thể xảy ra trong và sau mổ.

- Điều chỉnh các rối loạn cân bằng nước, điện giải theo điện giải đồ, điều chỉnh đường máu cho các bệnh nhân có tiền sử đái đường xuống < 10 mmol/l.

- Điều trị và giải quyết tình trạng nhiễm trùng đường mật do tắc mật như: tiến hành làm ERCP đặt stent giảm áp để giải quyết tình trạng tắc mật, kháng sinh phối hợp liều cao.

- Điều chỉnh hồng cầu trước mổ đạt từ 3 M/L đến trên 3,5 M/L, Hb > 9 g/dl, Hematocrite > 30%, Protein > 60 g/l, Tỷ prothrombin > 70%, truyền máu, truyền plasma, albumin, tăng cường protid để nâng cao thể trạng.

#### 2.2.4.2. Kỹ thuật tiến hành

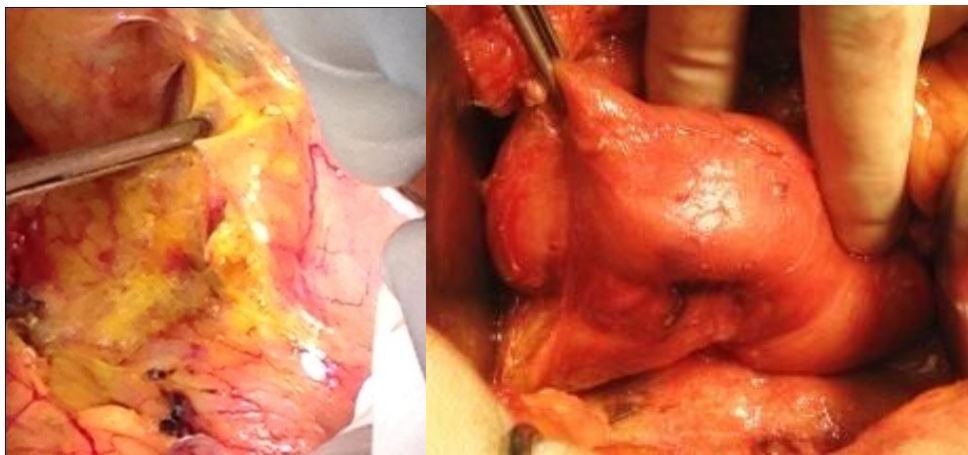
##### ***Bước 1: Mở bụng và thám sát***

- Mở bụng đường giữa trên dưới rốn, vào ổ phúc mạc.

- Đánh giá tình trạng dịch ổ bụng, hạch di căn, di căn gan, tình trạng nhu mô gan có ứ mật hay không ứ mật, túi mật căng to hay không, kích thước ống mật chủ, tình trạng viêm dính.

- Đánh giá mức độ xâm lấn vào bó mạch mạc treo tràng trên, mạc treo đại tràng ngang; mở hậu cung mạc nối kiểm tra vùng thân và đuôi tụy để đánh giá khả năng cắt bỏ, đánh giá tình trạng nhu mô tụy xơ hay không xơ.

##### ***Bước 2: Thực hiện thủ thuật Kocher di động tá tràng và đầu tụy***



(A)

(B)

Hình 2.1. (A) Kỹ thuật Kocher được thực hiện từ bờ phải tá tràng D2, (B) Tá tràng D2 được di động hoàn toàn sau khi làm kỹ thuật Kocher.

Nguồn: BN Trần Đăng T. số hồ sơ:1367122

- Làm kỹ thuật Kocher để di động hoàn toàn tá tràng D2 và mặt sau đầu tụy ra khỏi TM và ĐM chủ bụng, sao cho nhìn thấy được TM chủ bụng đoạn dưới gan TM thận trái, ĐM chủ và bờ phải của TM mạc treo tràng trên; thủ thuật bắt đầu từ bờ phải của tá tràng D2.

- Dùng bàn tay đưa ra phía sau đầu tụy sờ nắn khối u, nếu còn một ít mô tụy bình thường giữa khối u và mạch đập của ĐM mạc treo tràng trên thì khối u có thể cắt được.

### ***Bước 3: Bộc lộ vùng đầu tụy và nạo vét hạch***

- Cắt túi mật, tách ống mật chủ ra khỏi mặt trước TM cửa, phẫu tích xác định rõ từng thành phần của cuống gan là ống mật chủ, ĐM gan, TM cửa, cắt ống mật chủ ngang ống gan chung, đánh giá kích thước ống mật chủ.

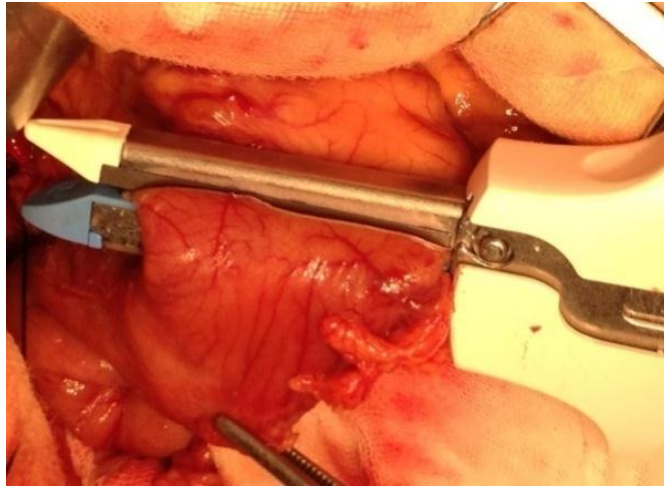
- Nạo vét nhóm hạch phần thấp của dây chằng gan tá tràng (gồm các hạch dọc hai bên cuống gan và những hạch ở bên phải bó mạch mạc treo tràng trên), nhóm hạch quanh ĐM thân tạng (hạch ĐM gan chung, ĐM thân tạng và ĐM lách) và nhóm hạch trước và sau đầu tụy (nhóm hạch sau phúc mạc). Tất cả hạch đều được đánh số và gửi giải phẫu bệnh.

### ***Bước 4: Buộc và cắt mạch máu vùng đầu tụy tá tràng***

- Trước khi bộc lộ mạch máu vùng đầu tụy tá tràng nên tiến hành phẫu tích cắt buộc bó mạch vị mạc nối phải và bó mạch vị phải, cắt hang vị dạ dày bằng GIA 60 nếu không bảo tồn môn vị hoặc cắt tá tràng D1 cách môn vị khoảng từ 2 - 3 cm.

- Sau khi đã cắt hang vị dạ dày và tách ống mật chủ ra khỏi TM cửa thì mặt trước vùng đầu tụy đã được bộc lộ rõ ràng, dễ dàng thấy rõ ĐM vị tá tràng ở phía dưới ĐM gan chung, trước TM cửa tại vị trí TM cửa đi phía sau tá tràng và eo tụy. Trước khi cắt ĐM vị tá tràng, cần phải lưu ý đến bất thường của ĐM gan riêng xuất phát từ ĐM mạc treo tràng trên (15 - 25%) trước khi cắt ĐM vị tá tràng, để an toàn cần phải kẹp thử ĐM vị tá tràng bằng klamp trước, sau khi kẹp ĐM này rồi, kiểm tra ĐM gan riêng còn đập thì khi

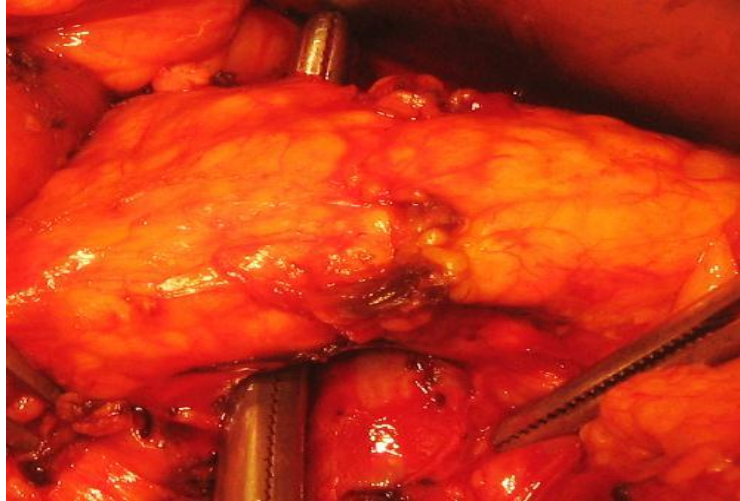
đó có thể cắt và buộc kín bằng chỉ ĐM vị tá tràng. Tiếp tục phẫu tích bộc lộ các mạch máu còn lại của phần trên vùng đầu tụy tá tràng, sau khi cắt ĐM vị tá tràng sẽ bộc lộ TM cửa ở bờ trên eo tụy trong tam giác được tạo bởi bờ trên eo tụy, ĐM gan chung và ĐM vị tá tràng.



*Hình 2.2. Cắt hàng vị dạ dày bằng GIA stapler.*

*Nguồn BN Trần Đăng T. số hồ sơ: 1367122*

- Phẫu tích bộc lộ bó mạch tá tụy trên đổ về TM cửa, cắt buộc bằng chỉ silk 3 - 0.
- Sau khi đã bộc lộ rõ TM cửa ở phía sau bờ trên eo tụy, tiến hành xác định TM mạc treo tràng trên đoạn chạy vắt qua tá tràng D3 và D4 của tá tràng, thắt các mạch máu nhỏ từ tụy đổ về hai bên TM mạc treo tràng trên. Bộc lộ bó mạch tá tụy trước dưới và sau dưới đổ về TM mạc treo tràng trên.
- Tiến hành cắt buộc bó mạch tá tụy dưới và các nhánh tá tụy trước dưới và sau dưới.
- Tiếp tục thực hiện kỹ thuật Kocher tách hoàn toàn tá tràng D3, D4 và mỏm móc ra khỏi tĩnh mạch mạc treo tràng trên.
- Phẫu tích mặt sau eo tụy ra khỏi mặt trước của TM mạc treo tràng trên, bắt đầu từ bờ dưới eo tụy đi ngược lên trên cho đến bờ trên của eo tụy, nơi mà TM mạc treo tràng trên và TM lách hợp lưu tạo thành TM cửa (bằng hai đầu ngón tay hoặc pince).



*Hình 2.3: Phẫu tích mặt sau eo tụy bằng pince*

*Nguồn: BN Ngô Đình T. số hồ sơ: 1328251*

#### ***Bước 5: Cắt khối tá tụy***

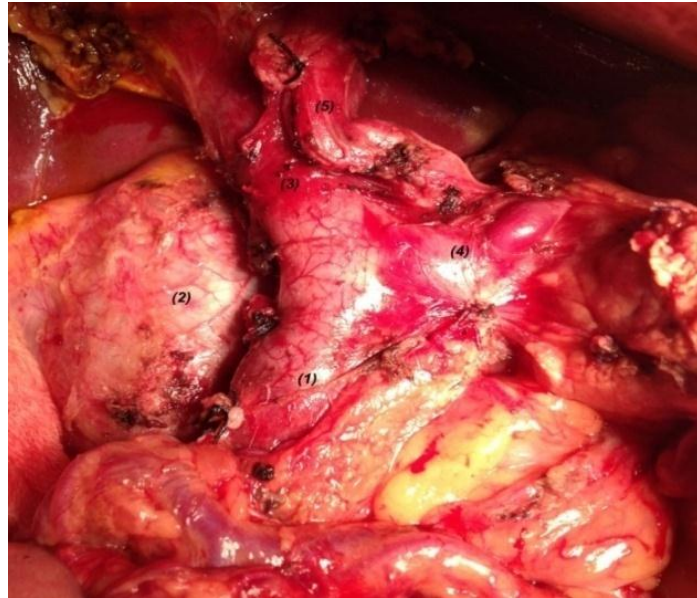- Cắt eo tụy bằng dao điện ở bờ bên phải của TM mạc treo tràng trên, di động mỏm tụy sao cho nhìn thấy hợp lưu giữa TM mạc treo tràng trên với thân chung của TM lách và TM mạc treo tràng dưới hoặc di động mỏm tụy đến khi nhìn thấy được góc hợp lưu giữa tụy với TM lách.

- Tách khối tá tràng đầu tụy cùng với mỏm móc ra khỏi TM cửa và TM mạc treo tràng trên, bộc lộ TM mạc treo treo tràng trên đoạn vắt qua D3 và D4.

- Cắt dây chằng Treitz, đoạn hồng tràng đầu tiên, góc Treitz và tá tràng D4 được di động.

- Cắt ngang hồng tràng đoạn cách góc Treitz 10-12 cm dưới mạc treo đại tràng ngang bằng stapler, bộc lộ các cung mạch của mạc treo đoạn hồng tràng đầu tiên để buộc kín và cắt, chú ý đến TM mạc treo tràng dưới.

- Mạc treo của đoạn hồng tràng này được cắt bỏ, tháo bắt chéo bằng cách đưa quai hồng tràng đi sau mạc treo ruột để qua bên phải bó mạch mạc treo tràng trên. Lấy hết tổ chức vùng đầu tụy sát bờ phải TM mạc treo tràng trên, cắt mạc treo tụy và khâu buộc bằng chỉ vicryl 2/0.



*Hình 2.4: Khối tá tụy sau khi đã cắt bỏ, (1). Tĩnh mạch mạc treo tràng trên, (2). Tĩnh mạch chủ bụng, (3). Tĩnh mạch cửa, (4). Tĩnh mạch lách, (5). Động mạch gan chung.*

*Nguồn: BN Phạm Thị Đ. Số hồ sơ: 1524361*

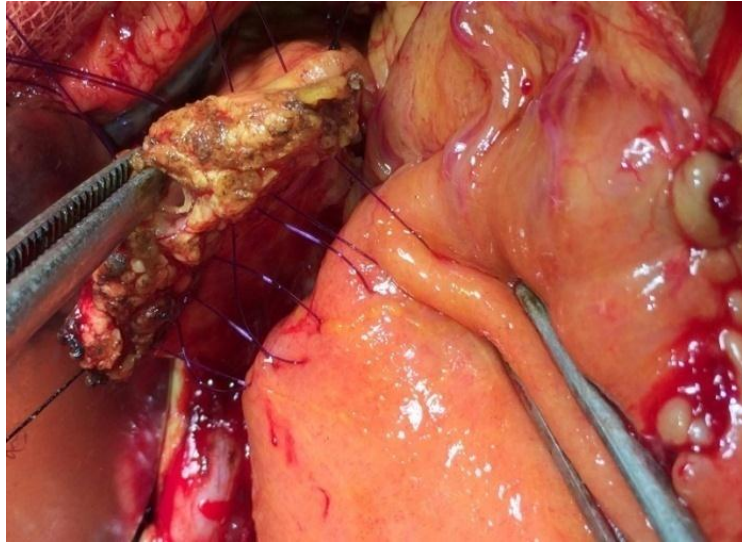
#### ***Bước 6: Tái lập lưu thông tiêu hóa***

Chưa có sự thống nhất lựa chọn phương pháp nối tụy dạ dày hay nối tụy hồng tràng sau phẫu thuật cắt đầu tụy tá tràng. Nối tụy dạ dày hay nối tụy hồng tràng hoàn toàn phụ thuộc vào thói quen và kinh nghiệm của phẫu thuật viên [21].

Theo khuyến cáo của các tác giả như: Aranha (2006) và Trịnh Hồng Sơn (2009) nếu sử dụng miệng nối tụy dạ dày sau phẫu thuật cắt đầu tụy tá tràng thì cần thiết phải hội đủ các đặc điểm như sau: (1) Phải phẫu tích di động tốt mỏm tụy đủ dài, ít nhất là 2,5 cm; (2) Khi lồng miệng nối tụy vào mặt sau dạ dày, miệng nối phải cách diện cắt dạ dày ít nhất 5 cm; (3) Diện mở mặt sau dạ dày để lồng mỏm tụy vào vừa đủ khít chặt tránh phải khâu bít diện mở dạ dày, khi không hội đủ các điều kiện này chúng tôi thực hiện kỹ thuật nối tụy với hồng tràng [21],[30].



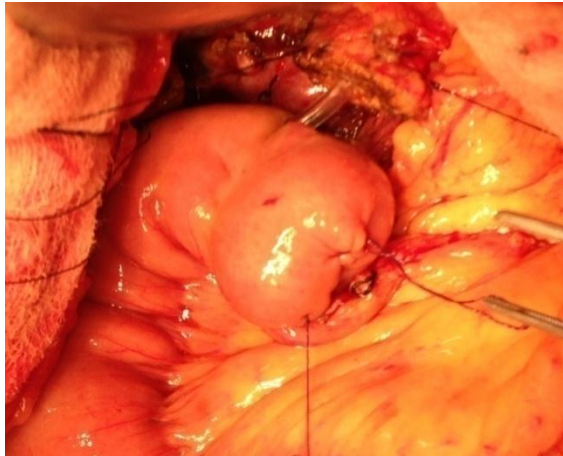
**1. Tái lập lưu thông tiêu hóa tụy - hồng tràng tận bên kiểu lồng (Invagination) môm tụy vào trong lòng hồng tràng**



*Hình 2.5. Khâu nối tụy hồng tràng theo Blumgart, lồng môm tụy vào trong lòng hồng tràng, lớp trong được khâu vắt bằng chỉ prolene 3 - 0.*

*Nguồn: BN Trần Đăng T. số hồ sơ 1367122*

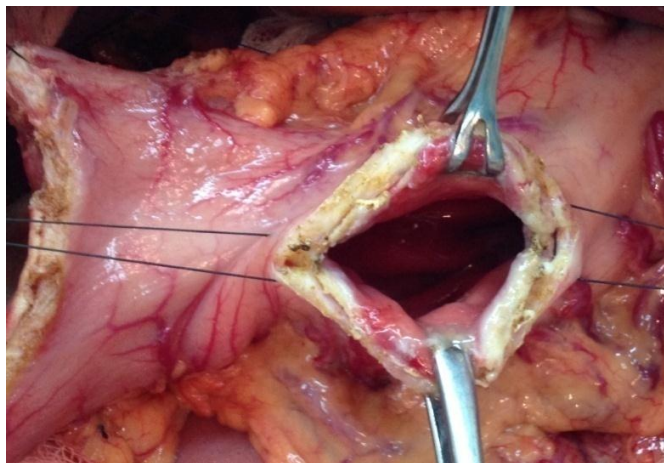
Khâu hai lớp theo kiểu Blumgart cải tiến bằng chỉ prolene 3 - 0. Mở hồng tràng theo chiều dọc ở bờ tự do, kích thước vừa đủ với diện cắt tụy. Lớp ngoài khâu rời, mũi đầu tiên bắt đầu ở bờ trên xuyên từ mặt trước ra mặt sau của tụy, tiếp tục khâu lớp toàn thể với thành sau của hồng tràng, rồi tiếp tục khâu xuyên từ mặt sau ra mặt trước của tụy, mũi chỉ này được giữ lại để khâu với lớp ngoài của mặt trước hồng tràng sau khi đã khâu xong lớp trong của miệng nối, khâu 4 đến 5 mũi tùy theo kích thước diện cắt của môm tụy, cần lưu ý là khâu về hai phía của ống tụy, không được khâu xuyên ống tụy. Lớp trong được khâu vắt từ bờ trên đến bờ dưới của tụy, khâu từ mặt sau đến mặt trước, độ dài của môm tụy được lồng vào trong lòng hồng tràng tối thiểu là 1 cm. Dẫn lưu ống tụy hoặc không tùy vào đường kính ống tụy và tình trạng nhu mô tụy còn lại; ống tụy có thể được dẫn lưu bên trong hoặc dẫn lưu ra da.



*Hình 2.6: Dẫn lưu ống tụy chủ động trong lòng hồng tràng qua khỏi miệng nối ruột khoảng 5 cm thì đưa ra da và cố định vào thành bụng.*

*Nguồn: BN Hồ Quang V. số hồ sơ: 1406420*

## **2. Tái lập lưu thông tiêu hóa tụy - dạ dày theo Bartsch 2012**

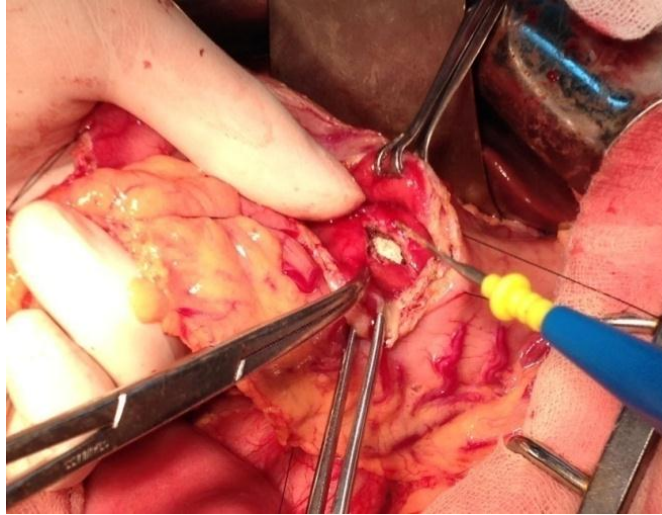


*Hình 2.7: Mở thành trước dạ dày dài khoảng 5 - 6 cm, bộc lộ thành sau dạ dày từ vị trí này, khâu thành sau dạ dày bằng 2 mũi chỉ chờ, mở thành sau dạ dày kích thước vừa đủ với diện cắt tụy, tránh quá rộng hoặc quá hẹp.*

*Nguồn: BN Phạm Thị D. số hồ sơ: 1524361*

Mở thành trước dạ dày dài khoảng 5 - 6 cm, tiếp đến mở hết độ dày của thành sau dạ dày cách bờ cắt hang vị ít nhất 5 cm, kích thước phụ thuộc vào diện cắt của mỏm tụy sao cho đảm bảo mỏm tụy đi vào lòng dạ dày vừa đủ chặt, tránh tổn thương nhu mô tụy và đường mở mặt sau dạ dày cũng đừng quá rộng, tránh trường hợp phải khâu hẹp lại dạ dày, cầm máu kỹ đường mở dạ dày.



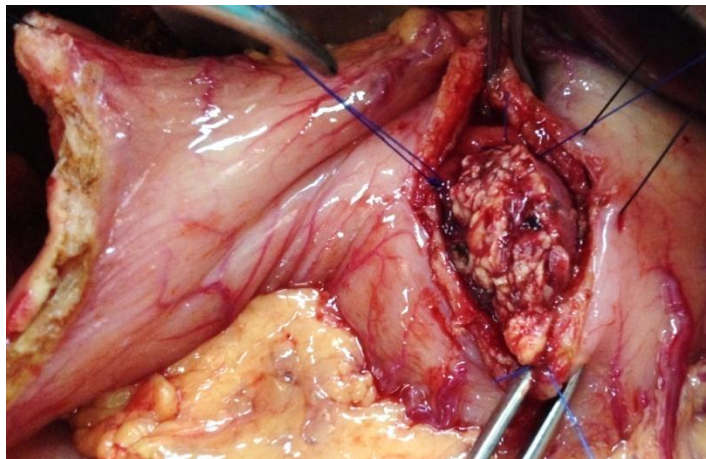


*Hình 2.8: Mổ mặt sau dạ dày. Nguồn: BN Phạm Thị D. số hồ sơ: 1524361*

- Khâu lớp toàn thể thanh mạc cơ dạ dày xung quanh đường mổ dạ dày bằng chỉ prolene 3 - 0 (*Hemstitch suture*), kéo mỏm tụy vào trong lòng dạ dày và cách lớp niêm mạc ít nhất 1 cm, kiểm tra diện cắt tụy trong lòng dạ dày, phải thấy được ống tụy, buộc lại mỗi chỉ này.

- Khâu lớp tăng cường bằng 2 mũi khâu rời hình chữ U chỉ prolene 3 - 0 xuyên qua thành dạ dày và toàn bộ nhu mô tụy ở bờ trên và bờ dưới về hai phía của ống tụy chính, thận trọng cả khâu vào ống tụy chính (*Transfixing*).

- Khâu lại thành trước dạ dày bằng chỉ vicryl 3 - 0 một lớp khâu vắt.



*Hình 2.9: Mỏm tụy được nối vào mặt sau của dạ dày. mỏm tụy được kéo vào trong lòng dạ dày ít nhất 1cm, kiểm tra nhìn thấy được ống tụy chính.*

*Nguồn: BN Phạm Thị Đ. Số hồ sơ: 1524361*

### **3. Tái lập lưu thông mật - ruột tận bên**

Miệng nối mật ruột kiểu tận bên, khâu vát một lớp toàn thể, chỉ vicryl 3 - 0.

### **4. Tái lập lưu thông tiêu hóa vị tràng tận - bên hoặc bên - bên**

Miệng nối vị tràng kiểu tận bên hoặc kiểu bên bên, khâu vát một lớp toàn thể chỉ vicryl 3 - 0, cách miệng nối mật ruột 50 cm và ở trước đại tràng ngang.

#### **Bước 7: Đóng bụng**

Kiểm tra ổ phúc mạc, cầm máu diện bóc tách bằng dao điện, súc rửa bằng nước muối sinh lý, mở thông hồng tràng nuôi dưỡng, đặt dẫn lưu cạnh miệng nối tụy ống nhựa silicon đưa ra dưới hạ sườn phải và đóng bụng hai lớp.

#### **2.2.5. Nghiên cứu đặc điểm kỹ thuật**

Nghiên cứu theo các bước tiến hành được miêu tả như trên, ghi nhận những thuận lợi, khó khăn, tai biến trong quá trình phẫu thuật.

##### **2.2.5.1. Mở bụng và thám sát**

- Đường mổ: đường mổ trên dưới rốn hoặc đường mổ ngang 2 bên hạ sườn phải và trái.

- Viêm dính trong ổ phúc mạc: Tình trạng ổ phúc mạc viêm dính nguyên phát do tắc mật kéo dài, do mổ cũ hoặc do tình trạng viêm tụy mạn.

- Gan ú mật: Tình trạng gan to, bờ gan tù, sẫm màu.

- Túi mật căng to: Tình trạng túi mật căng to vượt ra khỏi bờ gan.

- Dịch ổ bụng.

##### **2.2.5.2. Kỹ thuật Kocher: Ghi nhận đánh giá tổn thương.**

- Xâm lấn thành tá tràng: Tình trạng khối u xâm lấn thành tá tràng có hoặc không gây hẹp lòng tá tràng.

- Xâm lấn đoạn cuối ống mật chủ: Khối u đã vượt qua bóng Vater lan lên đoạn cuối ống mật chủ.

- Xâm lấn đầu tụy: Xâm lấn đến nhu mô của đầu tụy.

- Xâm lấn bó mạch mạc treo tràng trên.

- Xâm lấn các tạng khác (như xâm lấn cuống gan, thận phải và cuối cùng là xâm lấn mạc treo đại tràng ngang).

**2.2.5.3. Bộc lộ vùng đầu tụy - tá tràng và nạo vét hạch:** Ghi nhận tổn thương khi bộc lộ vùng đầu tụy tá tràng.

- Tổn thương chảy máu

+ Chảy máu giường túi mật.

+ Chảy máu động mạch túi mật: do khi phẫu tích làm tổn thương hoặc kẹp chỉ buộc gây chảy máu thành tia.

- Đánh giá kích thước ống mật chủ: phẫu tích bộc lộ rõ ống mật chủ và đo đường kính ngang bằng thước đo chuyên dụng.

+ Ống mật chủ giãn ( $> 6$  mm).

+ Ống mật chủ không giãn ( $\leq 6$  mm).

- Kỹ thuật nạo vét hạch:

+ Hạch trước và sau đầu tụy.

+ Hạch cuống gan.

+ Hạch động mạch thân tạng.

+ Hạch động mạch gan chung.

+ Hạch động mạch lách.

**2.2.5.4. Buộc và cắt mạch máu vùng đầu tụy - tá tràng:** Ghi nhận các tai biến gây tổn thương chảy máu trong quá trình bộc lộ để kiểm soát các mạch máu vùng đầu tụy tá tràng và kỹ thuật xử trí hàng vị dạ dày.

- Chảy máu động mạch vị tá tràng do khi bộc lộ động mạch này gây rách chảy máu hoặc kẹp chỉ buộc gây chảy máu thành tia cần phải khâu buộc củng cố.

- Tổn thương làm rách tĩnh mạch cửa: Vết thương TM cửa gây ra bởi động tác phẫu tích tách ống mật chủ ra khỏi các nội dung của cuống gan hoặc do khi tách động mạch vị tá tràng hay là khi phẫu tích tách TM cửa ở bờ trên

của eo tụy gây nên vết thương bên hoặc làm đứt các nhánh nhỏ đổ về TM cửa và được xử trí bằng cách khâu lại bằng chỉ mạch máu.

- Tổn thương TM mạc treo tràng trên: Vết thương TM mạc treo tràng trên do cắt phải khi làm phẫu tích hoặc làm đứt các nhánh nhỏ đổ vào TM mạc treo tràng trên bắt buộc phải khâu cầm máu bằng chỉ mạch máu hoặc phải kẹp clamp để khâu cầm máu.

- Chảy máu các nhánh ĐM và TM mạc treo của đoạn hồng tràng đầu tiên trong thủ thuật tháo bắt chéo cần phải khâu buộc cầm máu.

- Kỹ thuật xử trí hang vị dạ dày (cắt hang vị hay bảo tồn môn vị).

**2.2.5.5. Cắt khối tá đầu tụy:** Đánh giá diện cắt tụy, cách xử trí và mức độ giãn của ống tụy

- Ghi nhận mức độ giãn của ống tụy tại diện cắt: Dùng sonde nhựa silicon luồn vào ống tụy chính để đánh giá đường kính ống tụy chính, nếu ống tụy vừa lọt với ống sonde silicon số 6 Fr thì xem là ống tụy không giãn ( $\leq 3$  mm), nếu ống tụy chính vừa lọt với sonde silicon số 8 Fr trở lên là ống tụy giãn ( $> 3$  mm)[84].

+ Ống tụy giãn (đk  $> 3$  mm).

+ Ống tụy không giãn (đk  $\leq 3$  mm)[34].

- Đánh giá tình trạng diện cắt tụy:

+ Chảy máu.

+ Không chảy máu.

- Cách xử trí diện cắt tụy: Chủ động xử trí diện cắt tụy kể cả khi không có chảy máu

+ Khâu cầm máu.

+ Đốt cầm máu.

+ Khâu và kết hợp đốt cầm máu.

### 2.2.5.6. Tái lập lưu thông tiêu hóa

- Tái lập lưu thông tụy - tiêu hóa:

+ Nôi tụy - hồng tràng: Nôi tận bên, mỏm tụy được lồng vào lòng hồng tràng qua đường mở trên bờ tự do, độ dài của mỏm tụy được lồng vào lòng hồng tràng là 1 cm.

+ Nôi tụy - mặt sau dạ dày: Miệng nôi tụy mặt sau dạ dày.

- Kỹ thuật hỗ trợ miệng nôi tụy - tiêu hóa: Dẫn lưu ống tụy chính bằng ống silicon có đường kính vừa đủ với đường kính ống tụy, luồn vào bên trong lòng hồng tràng qua khỏi miệng nôi mật hồng tràng khoảng 5 cm đưa ra ngoài và cố định dẫn lưu ở trên thành bụng [56]. Ghi nhận có dẫn lưu hay không có dẫn lưu ống tụy chủ động ra da, thời gian rút dẫn lưu.

- Kỹ thuật nối vị tràng: Nôi tận bên, nối bên bên hay nối tá hồng tràng.

### 2.2.5.7. Đánh giá chung quá trình phẫu thuật

- Thời gian phẫu thuật (tính bằng phút): Tính từ lúc rạch da mở bụng cho đến lúc khâu mũi da cuối cùng.

- Truyền máu trong phẫu thuật: Số bệnh nhân phải truyền máu và số lượng máu truyền (ml) trong quá trình phẫu thuật được tính bắt đầu từ thời điểm rạch da mở bụng cho đến khi đóng mũi khâu da cuối cùng.

### 2.2.5.8. Các yếu tố ảnh hưởng đến kỹ thuật

- Nghiên cứu các yếu tố nguy cơ gây tai biến chảy máu trong phẫu thuật.

+ Chỉ BMI: Chỉ số BMI  $\geq 25$  (kg/m<sup>2</sup>) hay  $< 25$  (kg/m<sup>2</sup>).

+ Viêm dính: Viêm dính do nhiễm trùng đường mật, viêm xơ tạo dính ổ phúc mạc do phẫu thuật ổ bụng trước đó.

+ Tình trạng nhu mô tụy: Có hay không ảnh hưởng đến chảy máu trong quá trình phẫu tích di động mỏm tụy.

- Nghiên cứu yếu tố nguy cơ gây tổn thương rách nhu mô tụy khi thực hiện miệng nôi tụy - tiêu hóa.

+ Nhu mô tụy xơ.

+ Nhu mô tụy không xơ.

## **2.2.6. Đánh giá kết quả**

### **2.2.6.1. Điều trị sau phẫu thuật**

- Số lượng máu truyền (ml): Tính từ thời điểm kết thúc phẫu thuật trở về sau.
- Số lượng plasma truyền (ml): Tính từ thời điểm kết thúc phẫu thuật trở về sau.
- Số lượng albumin (chai): Tính từ thời điểm kết thúc phẫu thuật trở về sau.
- Thời gian sử dụng kháng sinh, số lượng: Tính từ thời điểm kết thúc phẫu thuật trở về sau.
- Điều trị sandostatin: Tính từ thời điểm kết thúc phẫu thuật trở về sau.

### **2.2.6.2. Các chỉ số theo dõi sau phẫu thuật**

- Thời gian trung tiện (giờ): Tính từ thời điểm kết thúc phẫu thuật.
- Thời gian rút sonde dạ dày (ngày): Tính từ ngày thứ nhất sau phẫu thuật.
- Thời gian rút dẫn lưu ổ bụng (ngày): Tính từ ngày thứ nhất sau phẫu thuật.
- Thời gian rút sonde hồng tràng nuôi dưỡng (ngày): Tính từ ngày thứ nhất sau phẫu thuật.
- Thời gian bắt đầu bơm ăn qua sonde hồng tràng nuôi dưỡng (ngày): Tính từ ngày thứ nhất sau phẫu thuật.
- Thời gian nằm viện: Tính từ ngày phẫu thuật đến ngày ra viện (ngày).

### **2.2.6.3. Các thông số huyết học sau phẫu thuật**

- Số lượng hồng cầu (Mmol/L).
- Hemoglobin (g/L).
- Hematocrit (%).
- Số lượng bạch cầu (Mmol/L).

### **2.2.6.4. Các thông số sinh hóa máu sau phẫu thuật**

- Glucose máu (mmol/l).
- Bilirubin TP ( $\mu\text{mol/l}$ ).
- SGOT (U/I).
- SGPT (U/I).

- Protein (g/l).
- Amylase (g/l).

#### **2.2.6.5. Biến chứng chung sau phẫu thuật**

- Số bệnh nhân có biến chứng.
- Số bệnh nhân có một biến chứng.
- Số bệnh nhân có nhiều hơn một biến chứng.

- Chảy máu sau phẫu thuật: Là tình trạng chảy máu trong đường tiêu hóa hoặc chảy máu trong ổ phúc mạc được phát hiện qua dẫn lưu ổ phúc mạc hoặc bằng siêu âm hay chụp cắt lớp vi tính mà cần thiết phải phẫu thuật để cầm máu hoặc phải truyền máu. Chúng tôi áp dụng định nghĩa về chảy máu sau phẫu thuật của nhóm phẫu thuật viên tụy quốc tế (ISGPS) năm 2011 để phân chia giai đoạn và vị trí chảy máu.

Phân loại giai đoạn chảy máu: Chảy máu sớm trước 24 giờ sau phẫu thuật, chảy máu muộn sau 24 giờ sau phẫu thuật.

Vị trí chảy máu: Chảy máu trong ống tiêu hóa (chảy máu từ các miệng nối) hoặc chảy máu ổ bụng (chảy máu từ các vết thương TM cửa, TMMTTT, ĐM vị tá tràng, các nhánh mạc treo hồng tràng hoặc từ diện bóc tách trong quá trình bộc lộ vùng đầu tụy tá tràng).

- Dò tụy: sử dụng định nghĩa của hiệp hội phẫu thuật tụy quốc tế (ISGPS) được Machado N.O giới thiệu năm 2012, theo đó dò tụy là nồng độ amylase trong dịch dẫn lưu ổ phúc mạc từ ngày thứ 5 trở đi cao gấp 3 lần nồng độ amylase máu, hoặc có bằng chứng về sự thông thương với ổ phúc mạc của miệng nối tụy - tiêu hóa qua siêu âm, chụp cắt lớp vi tính, qua mổ lại. Phân loại dò tụy của Bassi (2005) chia mức độ dò tụy trên lâm sàng thành 3 độ A, B và C.

- Dò mật: Khi dịch mật có nồng độ muối mật, sắc tố mật cao hơn trong máu, hoặc có bằng chứng về sự thông thương với ổ phúc mạc của miệng nối mật ruột qua siêu âm, chụp cắt lớp vi tính, qua mổ lại.

- Dò miệng nối vị tràng: Có sự thông thương với ổ phúc mạc của miệng nối vị tràng được phát hiện qua siêu âm, chụp cắt lớp vi tính, hoặc qua mổ lại.
- Chảy máu vết mổ: Máu chảy ra từ bờ vết mổ cần được cầm máu bằng băng ép hoặc khâu cầm máu.
- Chậm lưu thông dạ dày: Tình trạng sonde dạ dày phải được lưu lại trên 10 ngày để giảm áp lực hoặc phải đặt lại sonde dạ dày.
- Áp xe tồn dư: Hiện tượng tồn đọng dịch trong ổ phúc mạc sau phẫu thuật cần được điều trị bằng chọc hút hoặc dẫn lưu.
- Viêm tụy cấp thoáng qua sau phẫu thuật: Khi amylase máu sau phẫu thuật tăng gấp 3 lần nồng độ amylase máu bình thường ( $> 300$  U/L).
- Nhiễm trùng vết mổ: Hiện diện mũ ở vết mổ cần phải được chăm sóc.
- Viêm phổi: Khi có tổn thương phổi trên X - quang kèm với sốt và phải điều trị kháng sinh.
- Tử vong: Kể từ lúc mở bụng cho đến 30 ngày sau phẫu thuật.

#### **2.2.6.6. Phân độ biến chứng sau phẫu thuật theo Clavien - Dindo 2004**

Gồm có 5 mức độ: từ độ I - V, đánh giá mức độ sai lệch về thời gian điều trị khi biến chứng xảy ra, phát đề điều trị bổ sung, thủ thuật và kỹ thuật xử trí biến chứng và tử vong.

#### **2.2.6.7. Yếu tố nguy cơ biến chứng sau phẫu thuật**

- Nghiên cứu yếu tố nguy cơ đến biến chứng chảy máu sau phẫu thuật.
  - + Kỹ thuật khâu nối tụy tiêu hóa
    - Nối tụy dạ dày.
    - Nối tụy - hồng tràng.
  - + Tình trạng nhu mô tụy
    - Nhu mô tụy xơ.
    - Nhu mô tụy không xơ.
- Nghiên cứu yếu tố nguy cơ đến biến chứng dò tụy.
  - + Kỹ thuật khâu nối tụy - tiêu hóa.



Nội tụy dạ dày.

Nội tụy - hồng tràng.

+ Tình trạng nhu mô tụy

Tụy xơ.

Tụy không xơ.

+ Dẫn lưu ống tụy chủ động ra da.

Có dẫn lưu ống tụy.

Không dẫn lưu ống tụy.

+ Truyền máu trong phẫu thuật: Có truyền máu hoặc không có truyền máu trong phẫu thuật.

+ Tình trạng viêm tụy cấp sau phẫu thuật: Mối liên hệ giữa biến chứng dò tụy với viêm tụy cấp sau phẫu thuật hay không?

+ Sử dụng sandostatin sau phẫu thuật liều 300 µg/ngày. Chỉ định điều trị thường quy sau phẫu thuật cắt đầu tụy tá tràng: Ghi nhận có sử dụng sandostatin hoặc không sử dụng sandostatin.

- Nghiên cứu yếu tố cận lâm sàng trước phẫu thuật với biến chứng dò tụy.

+ Hồng cầu thấp < 3,5 (Mmol/l).

+ Bilirubin toàn phần tăng (Bilirubin TP > 22 mmol/l).

+ Protein máu thấp < 60 (mmol/l).

+ Glucose máu cao > 7 (mmol/l).

- Yếu tố trong phẫu thuật ảnh hưởng đến biến chứng chung.

+ Truyền máu trong mổ > 1800 (ml).

+ Nội tụy - hồng tràng.

+ Nội tụy dạ dày.

+ Ống tụy giãn (> 3 mm)

+ Ống tụy không giãn (< 3 mm)

+ Có dẫn lưu ống tụy chủ động.

+ Không dẫn lưu ống tụy.

- + Tụy xơ.
- + Tụy không xơ.
- Yếu tố sau phẫu thuật ảnh hưởng đến biến chứng chung.
  - + Điều trị Octreotide (Sandostatin): Có hoặc không.
  - + Truyền máu sau phẫu thuật từ 2 đơn vị trở lên: Có hoặc không.

#### **2.2.6.8. Đánh giá chung tình trạng sức khỏe khi ra viện**

Sau phẫu thuật, dựa vào diễn biến trên lâm sàng, cận lâm sàng, đánh giá biến chứng sau phẫu thuật theo phân độ của Clavien - Dindo và thời gian nằm viện, chúng tôi tạm chia kết quả điều trị thành 4 mức độ.

- Loại tốt: Không có bất kỳ biến chứng nào làm sai lệch thời gian điều trị.
- Loại khá: Có ít nhất một biến chứng làm sai lệch thời gian điều trị, nhưng các biến chứng này chỉ điều trị nội khoa không cần can thiệp bằng thủ thuật.
- Loại trung bình: Có ít nhất một biến chứng làm sai lệch thời gian điều trị và cần phải can thiệp thủ thuật hoặc phẫu thuật.
- Loại xấu: Có nhiều biến chứng cần phải phẫu thuật lại để điều trị và bệnh nhân phải được chăm sóc đặc biệt tại phòng hồi sức tích cực hoặc tử vong.

#### **2.2.6.9. Kết quả theo dõi sau phẫu thuật**

- Bệnh nhân được theo dõi diễn biến về tình trạng sức khỏe trong khoảng thời gian từ 3 - 24 tháng sau phẫu thuật bằng các hình thức như sau: (1) hẹn tái khám định kỳ theo lịch, (2) gọi điện thoại để phỏng vấn trực tiếp bệnh nhân hoặc người nhà, (3) gửi thư và mẫu câu hỏi để bệnh nhân trả lời về diễn biến tình trạng sức khỏe của bản thân.

Khám lâm sàng, cận lâm sàng (công thức máu, sinh hóa máu, chất chỉ điểm ung thư), thăm dò chức năng (siêu âm bụng, nội soi dạ dày, chụp cắt lớp vi tính).

- Biểu hiện lâm sàng:
  - + Sốt.
  - + Thiếu máu.

- + Phù.
- + Bụng báng.
- + Rối loạn tiêu hóa.
- + Đau bụng.
- Cận lâm sàng:
  - + Hồng cầu thấp  $< 3,5$  M/L.
  - + Protein máu thấp  $< 60$  g/l.
  - + Albumin máu thấp  $< 35$  g/l.
  - + Đường máu lúc đói tăng cao  $> 7$  mmol/l.
  - + Bilirubin tăng (bilirubin toàn phần  $> 22$  mmol/l)
- Kết quả định lượng chất chỉ điểm ung thư:
  - + CA 19 - 9  $> 37$ .
  - + CA 19 - 9  $< 37$ .
- Siêu âm bụng tổng quát:
  - + Tình trạng đường mật (giãn hay không giãn).
  - + Tình trạng ống tụy (giãn hay không giãn).
  - + Tình trạng di căn gan.
  - + Tình trạng tái phát phần tụy còn lại (có tái phát hoặc không).
  - + Dịch ổ bụng: có hay không có dịch.
- Nội soi dạ dày:
  - + Đánh giá tình trạng miệng nối vị tràng (viêm, loét).
  - + Tình trạng ứ đọng dịch mật ở dạ dày: Có hoặc không.
- Chụp cắt lớp vi tính:
  - + Di căn gan: Có di căn gan hay không có di căn gan.
  - + Tái phát tại phần tụy còn lại.
  - + Tình trạng đường mật (đường mật trong và ngoài gan giãn hay không giãn).
  - + Tình trạng ống tụy (ống tụy còn lại giãn hay không giãn).

- Đánh giá chất lượng cuộc sống của bệnh nhân sau phẫu thuật: Chất lượng cuộc sống của bệnh nhân được đánh giá theo tiêu chí của viện nghiên cứu ung thư học Châu Âu (EORTC) do bệnh nhân tự trả lời tại thời điểm sau phẫu thuật 3 tháng. Dựa vào thang điểm này, chất lượng cuộc sống của bệnh nhân sau phẫu thuật được chia thành 4 mức độ: tốt, khá, trung bình và xấu.

Công thức tính điểm để đánh giá chất lượng cuộc sống như sau:

$$100 - [(điểm\ kết\ quả\ của\ mỗi\ mục - 1) \times 100] / (\text{phạm\ vi\ quy\ mô} - 1)$$

- Thời gian sống thêm sau phẫu thuật: Bệnh nhân được theo dõi đến thời điểm kết thúc số liệu tháng 31/12/2015.

- Biểu đồ Kaplan - Meier.

- Yếu tố tiên lượng thời gian sống thêm sau phẫu thuật: Độ xâm lấn của tổn thương (T), giai đoạn bệnh (TNM), độ biệt hoá tế bào ung thư.

### **2.2.7. Các phương tiện sử dụng trong chẩn đoán**

Các phương tiện chẩn đoán đều được thực hiện tại Khoa vi sinh, Khoa huyết học, Khoa sinh hóa, Khoa giải phẫu bệnh, Khoa nội soi, Khoa thăm dò chức năng và Khoa chẩn đoán hình ảnh Bệnh viện Trung ương Huế.

Máy siêu âm hiệu Siemens, model, đầu dò C<sub>6</sub> - 2.

Máy cắt lớp vi tính nhiều lát cắt hiệu Philips Brilliance

Máy xét nghiệm sinh hóa AU5800 hãng Olympus, máy xét nghiệm miễn dịch Architect i2000 hãng Abbott.

Máy nội soi mềm ống tiêu hóa Fujinon System 2500.

### **2.2.8. Xử lý số liệu**

Xử lý số liệu bằng phương pháp thuật toán thống kê y học được chạy trên chương trình SPSS để tính toán các thông số nghiên cứu. Sử dụng trung bình, độ lệch chuẩn đối với các biến số định lượng và trình bày theo tần suất, tỷ lệ phần trăm (%) đối với các biến số định tính.

Test kiểm định sử dụng: Chi-square test ( $\chi^2$ ) để so sánh các tỷ lệ. T - test để so sánh hai trung bình. Dự đoán thời gian sống thêm sau phẫu thuật theo

phương trình Kaplan - Meier, kiểm chứng bằng Log Rank test. Độ tin cậy 95%, các phép so sánh có ý nghĩa thống kê khi  $p < 0,05$ .

### **2.2.9. Đạo đức nghiên cứu**

Nghiên cứu được thông qua Đại học Huế, Trường Đại học Y Dược Huế và Bệnh viện Trung ương Huế.

Thu thập thông tin nghiên cứu đầy đủ, khách quan, trung thực theo mục tiêu nghiên cứu. Mọi thông tin nghiên cứu đảm bảo được bảo mật, không sử dụng ngoài mục đích nghiên cứu.

Nghiên cứu được tiến hành một cách khoa học nghiêm túc, dựa trên những bằng chứng y học, các phương pháp đã được chứng minh và áp dụng trên thế giới. Lô nghiên cứu có sự đồng thuận hợp tác tự nguyện của bệnh nhân và người nhà sau khi đã được Bác sỹ giải thích chi tiết và cụ thể.

### Chương 3

## KẾT QUẢ NGHIÊN CỨU

### 3.1. ĐẶC ĐIỂM LÂM SÀNG, CẬN LÂM SÀNG

#### 3.1.1. Đặc điểm chung

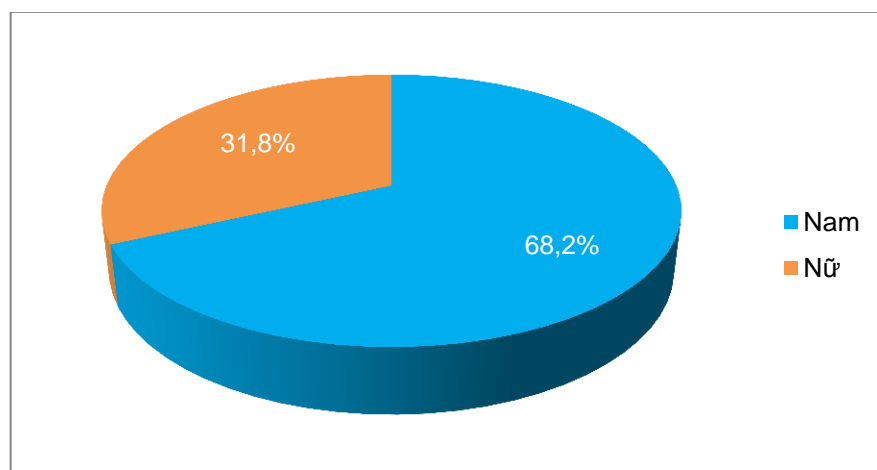
##### 3.1.1.1. Tuổi

*Bảng 3.1. Phân bố độ tuổi trong ung thư bóng Vater*

Tuổi	n = 44	Tỷ lệ (%)
< 20	1	2,3
20 - 39	4	9,1
40 - 59	23	52,2
60 - 79	15	34,1
≥ 80	1	2,3
Tổng	44	100

Tuổi trung bình =  $56,1 \pm 14,0$  (18 - 83), độ tuổi từ 41 - 60 (52,2%) so với độ tuổi > 60 (36,4%) khác nhau có ý nghĩa ( $p < 0,0001$ ).

##### 3.1.2.2. Giới



*Biểu đồ 3.1. Phân bố giới tính của bệnh nhân*

Nam gặp nhiều hơn nữ, tỷ lệ  $nam/nữ = 2,1$

### 3.1.2. Tiền sử

*Bảng 3.2. Tiền sử của bệnh nhân*

Tiền sử	n = 44	Tỷ lệ (%)
<b>Tiền sử nội khoa</b>		
Hút thuốc	11	25,0
Uống rượu	10	22,7
Đái tháo đường	7	15,9
Viêm tụy mạn	1	2,3
<b>Tiền sử ngoại khoa</b>		
Phẫu thuật sỏi mật	5	11,4
Đặt stent OMC	3	6,8

Tiền sử hút thuốc, uống nhiều rượu và đái tháo đường chiếm tỷ lệ cao 27/44 (63,6%). Trong số 5 (11,4%) BN tiền sử phẫu thuật sỏi mật thì có 3 BN được mở ống mật chủ dẫn lưu Kehr ở tuyến trước do chẩn đoán nhầm tắc mật do sỏi, 3/44 (6,8%) BN đặt stent giảm áp giải quyết tắc mật trước phẫu thuật.

### 3.1.3. Triệu chứng lâm sàng

#### 3.1.3.1. Triệu chứng toàn thân

*Bảng 3.3. Triệu chứng toàn thân*

Triệu chứng	n = 44	Tỷ lệ (%)
Sốt	3	6,8
Mệt mỏi	22	50,0
Chán ăn	26	59,1

Triệu chứng toàn thân thường gặp là chán ăn 26/44 (59,1%), mệt mỏi 22/44 (50,0%) và sốt chỉ 3/44 (6,8%) BN.

### 3.1.3.2. Triệu chứng cơ năng và thực thể

*Bảng 3.4. Triệu chứng cơ năng và thực thể*

Triệu chứng	n = 44	Tỷ lệ (%)
Đau bụng	44	100,0
Vàng da, vàng mắt	39	88,6
Túi mật lớn	28	63,6
Gầy sút cân	25	56,8
Ngứa	25	56,8
Gan lớn	11	25,0
Nôn mửa	4	9,1

Đau bụng luôn luôn xuất hiện, có thể đau bụng hạ sườn phải, đau sau lưng lan lên vai và đau quanh rốn, chiếm tỷ lệ (100%), tiếp đến là vàng da, vàng mắt (88,6%), túi mật căng to (63,6%), gầy sút cân (56,8%) và ngứa (56,8%), thỉnh thoảng còn gặp gan lớn (25,0%) và nôn mửa (9,1%).

### 3.1.4. Đặc điểm cận lâm sàng

#### 3.1.4.1. Huyết học

*Bảng 3.5. Các chỉ số huyết học trước phẫu thuật*

Thông số huyết học	n = 44	Trung bình	SD	Tối thiểu	Tối đa
Bạch cầu	44	7,7	2,5	2,8	15,2
Hồng cầu (M/uL)	44	4,1	0,6	3,2	5,4
Hemoglobin (g/L)	44	11,7	1,2	9,8	14,1
Hematocrite (g/l)	44	35,3	3,8	28,9	43,3
Tỷ prothrombin (%)	44	98,7	8,3	79,0	126,0

Số lượng HC TB:  $4,1 \pm 0,6$  (3,2 - 5,4). Phần lớn BN chưa có biểu hiện rối loạn nghiêm trọng về các chỉ số huyết học trên lâm sàng trước phẫu thuật.



### 3.1.4.2. Sinh hóa

*Bảng 3.6. Các chỉ số sinh hóa trước phẫu thuật*

Thông số huyết học	n = 44	Trung bình	SD	Tối thiểu	Tối đa
Glucose (mmol/l)	44	6,0	1,8	4,4	12,4
Ure (mmol/l)	44	4,9	2,1	2,2	12,6
Creatinin (mmol/l)	44	69,8	21,3	8,2	115,0
Bilirubin TT ( $\mu\text{mol/l}$ )	44	86,6	61,8	1,1	209,6
Bilirubin TP ( $\mu\text{mol/l}$ )	44	166,7	125,2	6,6	453,3
SGOT (U/I)	44	111,8	92,3	15,0	469,0
SGPT (U/I)	44	114,2	115,6	9,0	517,0
Protein (g/l)	44	69,3	69,3	57,0	83,0
Albumin	24	35,2	4,9	25,0	45,0

Biểu hiện tình trạng tắc mật chiếm đa số bệnh nhân khi vào viện với trị số bilirubin toàn phần TB:  $86,6 \pm 61,8$ . Glucose TB:  $6,0 \pm 1,8$ .

### 3.1.4.3. Chất chỉ điểm ung thư

*Bảng 3.7. Nồng độ của chất chỉ điểm ung thư*

Thông số	n = 44	Trung bình	SD	Tối thiểu	Tối đa
CA 19 - 9 (U/L)	44	270,7	469,5	0,1	1998,0
CEA (U/L)	41	3,8	2,8	0,8	15,1

CA 19 - 9 thường tăng, trung bình tăng gấp 15 lần so với bình thường.

### 3.1.4.4. Siêu âm bụng

*Bảng 3.8. Kết quả ghi nhận từ siêu âm bụng trước phẫu thuật*

<b>Triệu chứng</b>	<b>n = 44</b>	<b>Tỷ lệ (%)</b>
Hạch ổ bụng	21	47,7
Ống mật chủ giãn (> 6mm)	34	77,3
Ống tụy giãn (> 3 mm)	14	31,8
Túi mật căng	20	45,5
Xâm lấn đoạn cuối OMC	3	6,8

Tất cả BN đều được làm siêu âm bụng, ghi nhận ống mật chủ giãn 34/44 (77,3%), ống tụy giãn 14/44 (31,8%), túi mật căng 20/44 (45,5%) và hạch ổ bụng 21/44 (47,7%).

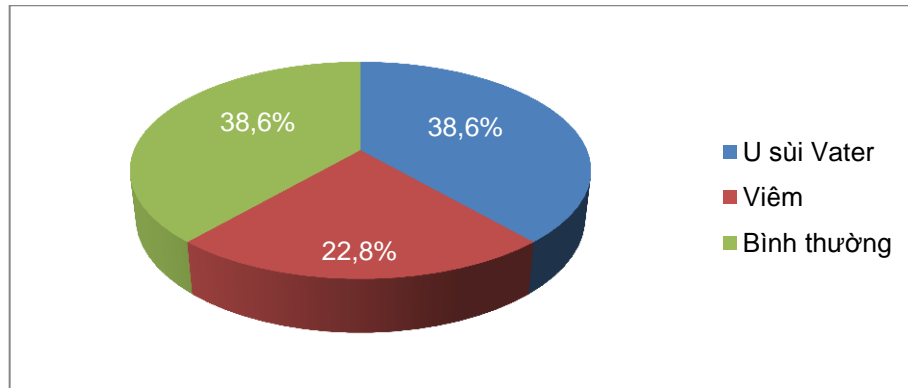
### 3.1.4.5. Chụp cắt lớp vi tính

*Bảng 3.9. Kết quả ghi nhận từ chụp cắt lớp vi tính trước mổ*

<b>Triệu chứng</b>	<b>n = 44</b>	<b>Tỷ lệ (%)</b>
Hạch ổ bụng	13	29,5
Ống mật chủ giãn (> 6mm)	28	63,6
Ống tụy giãn (> 3 mm)	17	38,6
Túi mật căng	24	54,5
Xâm lấn đoạn cuối OMC	5	11,4
Xâm lấn tá tràng	6	13,6
Xâm lấn đầu tụy	1	2,3

Ghi nhận ống mật chủ giãn 28/44 (63,8%), ống tụy giãn 17/44 (38,6%), u xâm lấn tá tràng 6/44 (13,6%) và xâm lấn đoạn cuối ống mật chủ 5/44 (11,4%).

### 3.1.4.6. Nội soi nghiêng tá tràng



Biểu đồ 3.2. Kết quả nội soi dạ dày tá tràng trước phẫu thuật

Phát hiện được u bóng Vater qua nội soi nghiêng tá tràng 17/44 (38,6%), viêm niêm mạc bóng Vater 10/44 (22,8%) BN.

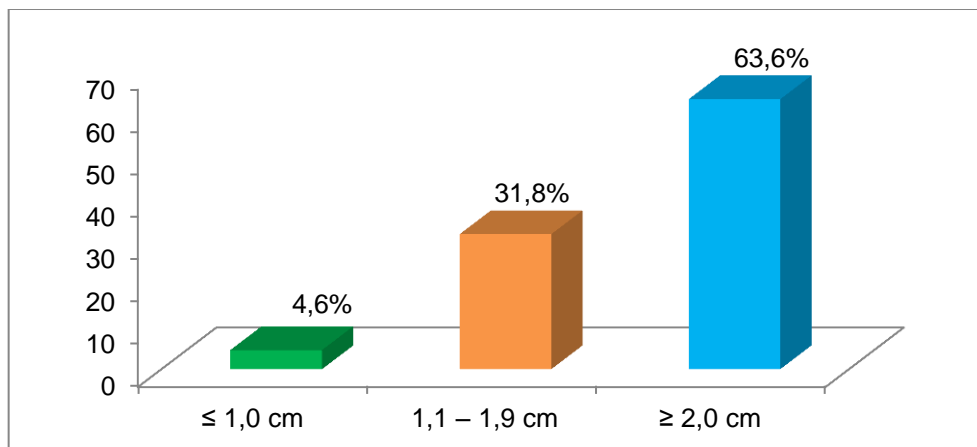
### 3.1.5. Tình trạng xơ hóa nhu mô tụy

Bảng 3.10. Tình trạng xơ hóa nhu mô tụy

Tình trạng xơ hoá nhu mô tụy	n = 44	Tỷ lệ (%)
Tụy xơ (cứng)	5	11,4
Tụy không xơ (mềm)	39	88,6
Tổng	44	100

Phần lớn nhu mô tụy không xơ 39/44 (88,6%) BN.

### 3.1.6. Kích thước khối u sau phẫu thuật



Biểu đồ 3.3. Kích thước khối u

Khối u có kích thước  $\geq 2$  cm chiếm tỷ lệ cao 28/44 (63,6%) BN.

### 3.1.7. Kết quả giải phẫu bệnh sau phẫu thuật

#### 3.1.7.1. Độ xâm lấn của khối u theo (T)

*Bảng 3.11. Độ xâm lấn của khối u (T) theo giải phẫu bệnh*

<b>T</b>	<b>n = 44</b>	<b>Tỷ lệ (%)</b>
Tis	1	2,3
T1	6	13,6
T2	26	59,1
T3	11	25,0
Tổng	44	100

Xâm lấn của khối u ở mức độ T<sub>2</sub> 26/44 (59,1%) BN với tần suất cao hơn so với các mức độ khác.

#### 3.1.7.2. Mức độ di căn hạch (N)

*Bảng 3.12. Mức độ di căn hạch theo giải phẫu bệnh*

<b>Di căn hạch</b>	<b>n = 44</b>	<b>Tỷ lệ (%)</b>
N <sub>0</sub>	38	86,4
N <sub>1</sub>	6	13,6
Tổng	44	100

Tỷ lệ di căn hạch không cao trong ung thư bóng Vater, chỉ có 6/44 (13,6%) BN có di căn hạch.

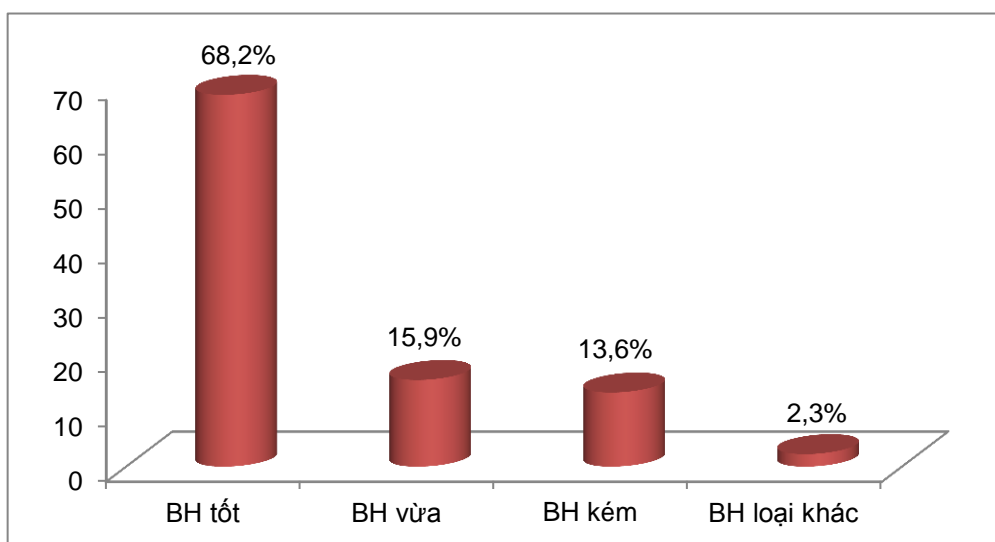
### 3.1.7.3. Phân giai đoạn theo hiệp hội ung thư học Hoa Kỳ

Bảng 3.13. Phân giai đoạn theo hiệp hội ung thư học Hoa Kỳ

Giai đoạn	n = 44	Tỷ lệ (%)
0	1	2,3
IA	6	13,6
IB	24	54,6
IIA	7	15,9
IIB	6	13,6
Tổng	44	100,0

Ung thư Vater phân bố hết ở các giai đoạn, nhưng tần suất xuất hiện nhiều nhất so với các giai đoạn còn lại là giai đoạn IB 24/44 (54,6%) BN.

### 3.1.7.4. Độ biệt hóa của tế bào ung thư



Biểu đồ 3.4. Ghi nhận độ biệt hóa mô bệnh học ung thư bóng Vater

Độ biệt hóa tốt chiếm đa số 30/44 (68,2%), độ biệt hoá vừa 7/44 (15,9%), độ biệt hoá kém 6/44 (13,6%) và loại khác 01/44 (2,3%) BN.

### 3.2. ĐẶC ĐIỂM KỸ THUẬT CẮT ĐẦU TUY TÁ TRÀNG

#### 3.2.1. Mở bụng và thám sát

*Bảng 3.14. Mở bụng và thám sát*

Đặc điểm	n = 44	Tỷ lệ (%)
Đường giữa	44	100,0
Túi mật căng	36	81,8
Gan ứ mật	33	75,0
Viêm dính ổ phúc mạc	7	15,9
Dịch ổ bụng	5	11,4

Tất cả BN được mở bụng đường giữa, đặc điểm túi mật căng to chiếm phần lớn 36/44 (81,8%), gan ứ mật 33/44 (75,0%) BN.

#### 3.2.2. Kỹ thuật Kocher và đánh giá tổn thương

*Bảng 3.15. Mức độ xâm lấn của tổn thương*

Tổn thương	n = 44	Tỷ lệ (%)
Xâm lấn tá tràng D <sub>II</sub>	12	27,3
Xâm lấn đoạn cuối OMC	14	31,8
Xâm lấn đầu tụy	6	13,6

Khối u xâm lấn lan lên đoạn cuối ống mật chủ 14/44 (31,8%), xâm lấn tá tràng đoạn D<sub>II</sub> 12/44 (27,3%) và xâm lấn đầu tụy 6/44 (13,6%) BN.

### 3.2.3. Bộ lộ vùng đầu tụy - tá tràng và nạo vét hạch

*Bảng 3.16. Các tổn thương trong khi bộ lộ đầu tụy - tá tràng*

<b>Tổn thương</b>	<b>n = 44</b>	<b>Tỷ lệ (%)</b>
Chảy máu giường túi mật	1	2,3
Chảy máu ĐM túi mật	1	2,3

Chảy máu giường túi mật do tình trạng viêm dính, tăng sinh mạch máu quanh thành túi mật, một BN chảy máu do cắt đứt ĐM túi mật khi phẫu tích cổ túi mật.

*Bảng 3.17. Đánh giá kích thước ống mật chủ*

<b>Kích thước</b>	<b>n = 44</b>	<b>Tỷ lệ (%)</b>
Ống mật chủ giãn (đk > 6 mm)	42	95,5
Ống mật chủ không giãn (đk ≤ 6 mm)	2	4,5

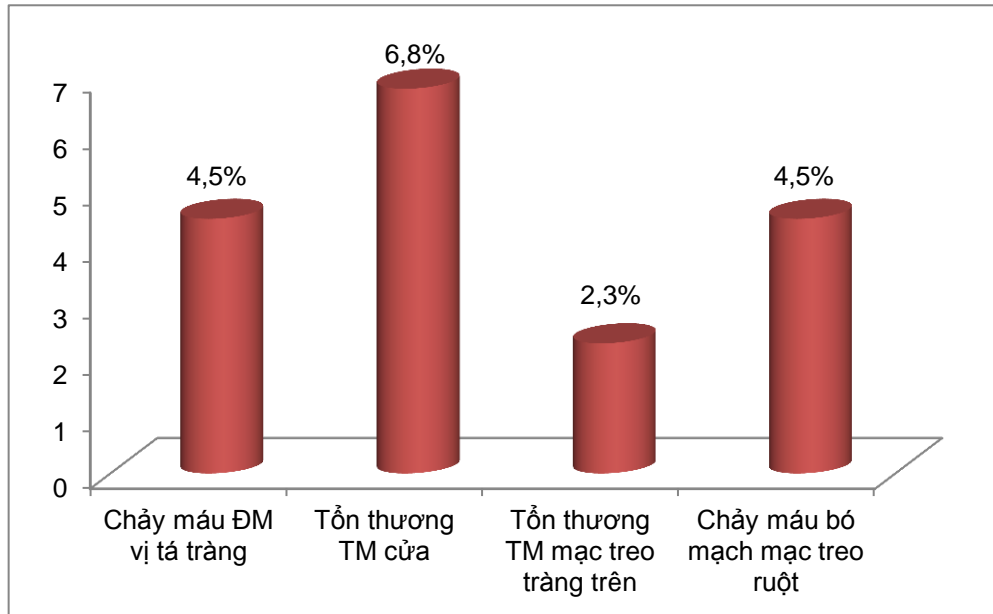
Có 42/44 (95,5%) BN ống mật chủ giãn, chỉ có 2/44 (4,5%) ống mật chủ không giãn do trước phẫu thuật có đặt stent hoặc dẫn lưu Kehr.

*Bảng 3.18. Kỹ thuật nạo vét hạch*

<b>Vị trí hạch</b>	<b>n = 44</b>	<b>Tỷ lệ (%)</b>
Cuống gan	15	34,1
Trước và sau đầu tụy	2	2,3
ĐM thân tạng	1	2,3
ĐM gan chung	2	4,5
ĐM lách	2	4,5

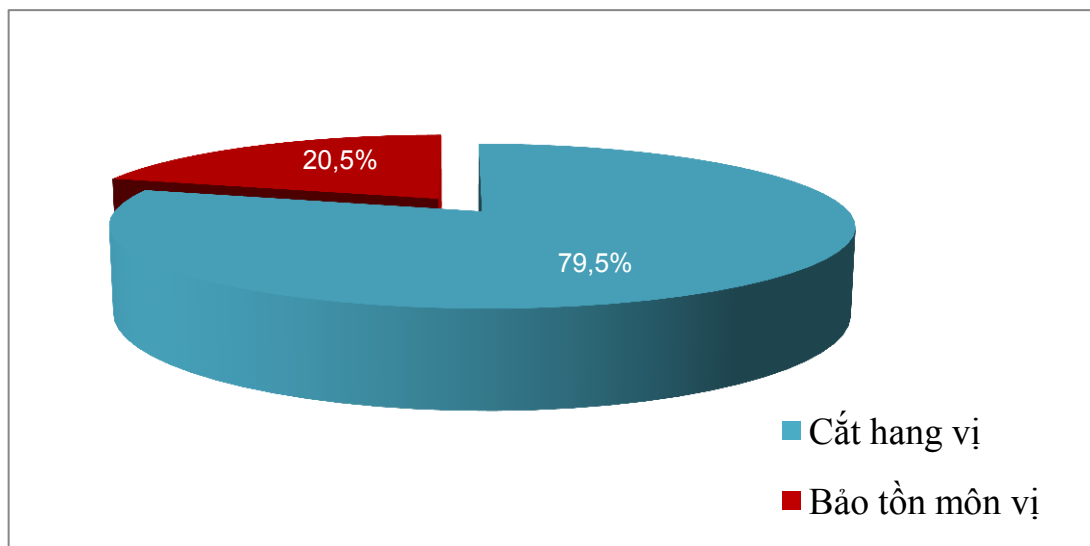
Hạch cuống gan có tần suất cao hơn các nhóm hạch khác 15/44 (34,1%).

### 3.2.4. Kiểm soát, bộc lộ mạch máu vùng đầu tụy tá tràng



*Biểu đồ 3.5: Tổn thương mạch máu khi bộc lộ vùng đầu tụy tá tràng*

Tổn thương rách TM cửa 3/44 (6,8%) BN, tổn thương rách TM mạc treo tràng trên 1/44 (2,3%) BN.



*Biểu đồ 3.6. Kỹ thuật xử trí hang vị dạ dày*

Kỹ thuật cắt hang vị theo Whipple kinh điển (cắt hang vị) 35/44 (79,5%) BN và Whipple cải tiến (bảo tồn môn vị) 9/44 (20,5%) BN.



### 3.2.5. Cắt eo tụy, di động mỏm tụy và cắt rời khối tá đầu tụy

*Bảng 3.19. Ghi nhận mức độ giãn của ống tụy*

<b>Tình trạng ống tụy</b>	<b>n = 44</b>	<b>Tỷ lệ (%)</b>
Ống tụy giãn (đk > 3 mm)	29	65,9
Ống tụy không giãn (đk ≤ 3 mm)	15	34,1

Ống tụy giãn chiếm tỉ lệ 29/44 (65,9%) và ống tụy không giãn 15/44 (34,1%) BN.

*Bảng 3.20. Đánh giá tình trạng diện cắt tụy và cách xử trí*

<b>Diện cắt tụy</b>	<b>n = 44</b>	<b>Tỷ lệ (%)</b>
<b>Tình trạng diện cắt tụy</b>		
Chảy máu diện cắt	5	11,4
Không chảy máu diện cắt	39	88,6
<b>Cách xử trí diện cắt tụy (*)</b>		
Khâu diện cắt tụy	29	65,9
Đốt diện cắt tụy	8	18,2
Khâu kết hợp đốt diện cắt tụy	7	15,9

Chỉ có 5/44 (11,4%) BN chảy máu diện cắt tụy sau khi cắt eo tụy và xử trí bằng cách khâu điểm chảy máu mũi chỉ chữ X bằng chỉ Silk 3 - 0 cầm máu.

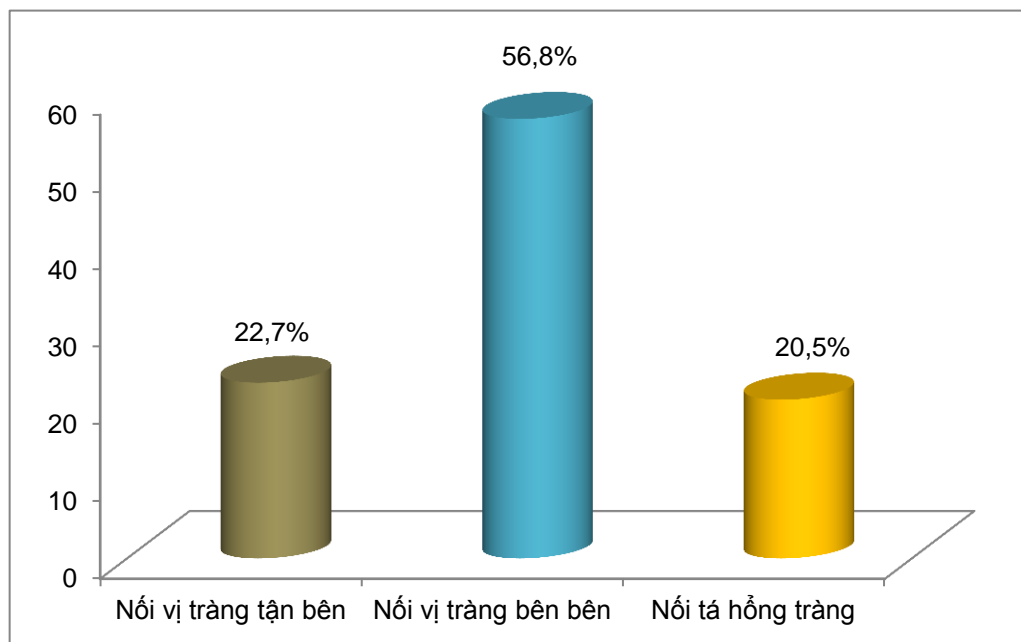
(\*) Sau khi cắt eo tụy, chủ động khâu diện cắt tụy bằng các mũi chỉ chữ X bằng chỉ Silk 3 - 0 hoặc là đốt dao điện trên bề mặt diện cắt hoặc vừa khâu kết hợp đốt dao điện.

### 3.2.6. Tái lập lưu thông tiêu hóa

Bảng 3.21. Kỹ thuật tái lập lưu thông tụy - tiêu hóa

Kỹ thuật	Dẫn lưu ống tụy ra da		Không dẫn lưu ống tụy	
	n = 44	(%)	n = 44	(%)
Tụy hồng tràng	20	45,5	9	20,4
Tụy dạ dày	0	0	15	34,1
Tổng	20	45,5	24	54,5

Nội tụy hồng tràng chiếm đa số 29/44 (65,9%) BN, kỹ thuật dẫn lưu ống tụy chủ động ra da chỉ được thực hiện với 20/44 (45,5%) BN.



Biểu đồ 3.7. Kỹ thuật làm miệng nối vị tràng và miệng nối tá hồng tràng

Nối vị tràng bên bên chiếm đa số 25/44 (56,8%), nối vị tràng tận bên 10/44 (22,7%) và nối tá hồng tràng trong kỹ thuật bảo tồn môn vị 9/44 (20,5%) BN.

### 3.2.7. Đánh giá chung trong qua trình phẫu thuật

Bảng 3.22. Thời gian phẫu thuật và số lượng máu truyền

Các thông số đánh giá	n = 44	Trung bình	SD	Tối thiểu	Tối đa
Thời gian PT (phút)	44	280,8	28,89	220	335
Số lượng máu truyền (ml)	16	571,9	251,0	350	1350

Chúng tôi có 16/44 (36,4%) BN truyền máu trong phẫu thuật, lượng máu phải truyền TB:  $571,9 \pm 251,0$  và thời gian phẫu thuật TB:  $280,8 \pm 28,89$ .

### 3.2.8. Các yếu tố ảnh hưởng kỹ thuật

Bảng 3.23. Các yếu tố ảnh hưởng tai biến trong phẫu thuật

Các yếu tố	Tai biến trong phẫu thuật					p
	n = 44	Có		Không		
		n	%	n	%	
BMI $\geq 22,5$	2	0	0	2	100	p = 0,94
BMI $< 22,5$	42	10	23,8	32	76,2	
Viêm dính ổ phúc mạc	7	2	28,6	5	71,4	p = 0,65
Không viêm dính	37	8	21,6	29	78,4	
Tụy xơ	5	1	20,0	4	80,0	p = 0,88
Tụy không xơ	39	9	23,1	30	76,9	

Tai biến trong quá trình phẫu thuật liên quan không có ý nghĩa đối với tình trạng nhu mô tụy xơ với tụy không xơ (p = 0,88), cũng như tình trạng viêm dính trong ổ phúc mạc (p = 0,65).

*Bảng 3.24. Yếu tố nguy cơ gây tổn thương rách nhu mô tụy trong khi làm miệng nối tụy - tiêu hóa*

Các yếu tố	Rách nhu mô tụy					p
	n = 44	Có		Không		
		n	%	n	%	
Tụy xơ	5	0	0	5	100,0	p = 0,22
Tụy không xơ	39	1	2,6	38	97,4	

Tổn thương rách nhu mô tụy khi thực hiện miệng nối liên quan không có ý nghĩa với tình trạng nhu mô tụy (p = 0,22).

### 3.3. ĐÁNH GIÁ KẾT QUẢ

#### 3.3.1. Điều trị sau phẫu thuật

*Bảng 3.25. Các loại dịch truyền, kháng sinh sau phẫu thuật*

Thành phần	n = 44	Trung bình	SD	Tối thiểu	Tối đa
Máu (ml)	22	722,7	439,3	250	2000
Plasma (ml)	35	1320,7	8,0	3400	8,0
Sandostatin (ngày)	39	10,3	6,1	1	30
Kháng sinh (ngày)	44	16,6	7,7	8	53

Thời gian sử dụng kháng sinh TB =  $16,6 \pm 7,7$  (8 - 53 ngày) và 22/44(50%) BN truyền máu sau phẫu thuật.

### 3.3.2. Các chỉ số được theo dõi sau phẫu thuật

Bảng 3.26. Các chỉ số theo dõi sau phẫu thuật

Thời gian	n = 44	Trung bình	SD	Sớm nhất	Muộn nhất
Trung tiện (giờ)	44	83,3	32,5	24	168
Dẫn lưu bụng (ngày)	44	9,5	5,8	3	41
Sonde dạ dày (ngày)	44	5,9	2,2	3	13
Bơm ăn (ngày)	44	6,0	3,1	2	16
Ngày nằm viện	44	30,9	10,7	10	67
Dẫn lưu tụy (ngày)	20	9,6	1,47	7	13
Sonde HT (ngày)	44	11,8	4,16	7	30

Số ngày điều trị TB =  $30,9 \pm 10,7$  (10 - 67 ngày), thời gian rút dẫn lưu bụng TB =  $9,5 \pm 5,8$  và thời gian ăn lại sau phẫu thuật TB =  $6,0 \pm 3,1$  ngày.

### 3.3.3. Các thông số huyết học sau phẫu thuật

Bảng 3.27. Các thông số huyết học

Các thông số	n = 44	Trung bình	SD	Tối thiểu	Tối đa
Bạch cầu (Mmol/L)	44	14,71	6,37	6,50	42,42
Hồng cầu (Mmol/L)	44	3,95	0,74	1,96	5,48
Hemoglobin (g/L)	44	11,62	2,15	5,6	15,70
Hematocrit (%)	44	34,76	6,64	17,40	49,39

Phần lớn BN có bạch cầu sau phẫu thuật tăng, TB =  $14,71 \pm 6,37$  (6,50 - 42,42), một BN chảy máu ổ bụng phẫu thuật lại sau 6 giờ HC = 1,96 và 2 BN chảy máu miệng nối tụy dạ dày.

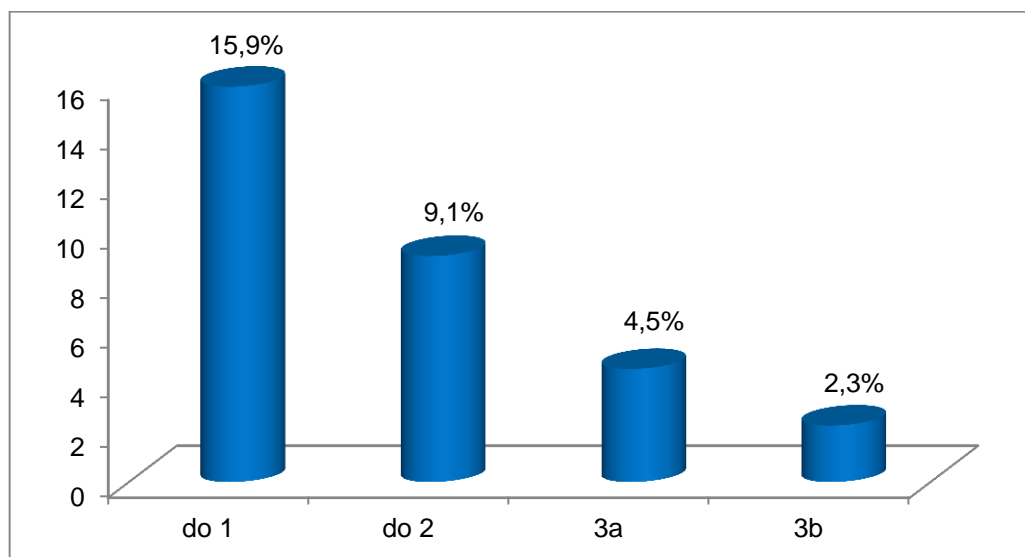
### 3.3.4. Các thông số sinh hóa máu sau phẫu thuật ngày thứ nhất

Bảng 3.28. Các thông số sinh hóa máu sau phẫu thuật

Các thông số	n = 44	Trung bình	SD	Tối thiểu	Tối đa
Glucose (mmol/l)	44	7,67	2,54	4,0	14,3
BilirubinTP( $\mu$ mol/l)	44	138,74	111,54	7,2	401,4
SGOT	44	121,32	169,70	16	1000
SGPT	44	114,89	175,16	12	1059
Protein (g/l)	44	60,09	8,89	43	78
Albumin	34	30,97	5,40	20	44
Amylase (g/l)	44	157,12	124,12	18,2	528

Nhìn chung các thông số về sinh hoá chưa có thay đổi nhiều so với trước khi phẫu thuật.

### 3.3.5. Phân độ biến chứng sau phẫu thuật theo Clavien - Dindo



Biểu đồ 3.8. Phân độ biến chứng theo Clavien - Dindo

Tổng số 14 (31,8%) BN có biến chứng theo phân loại của Clavien - Dindo. Trong đó, độ I là 7 (15,9%), độ II: 4 (9,1%), độ IIIa: 2 (4,5%) và độ IIIb: 1 (2,3%) BN.

### 3.3.6. Biến chứng chung sau phẫu thuật

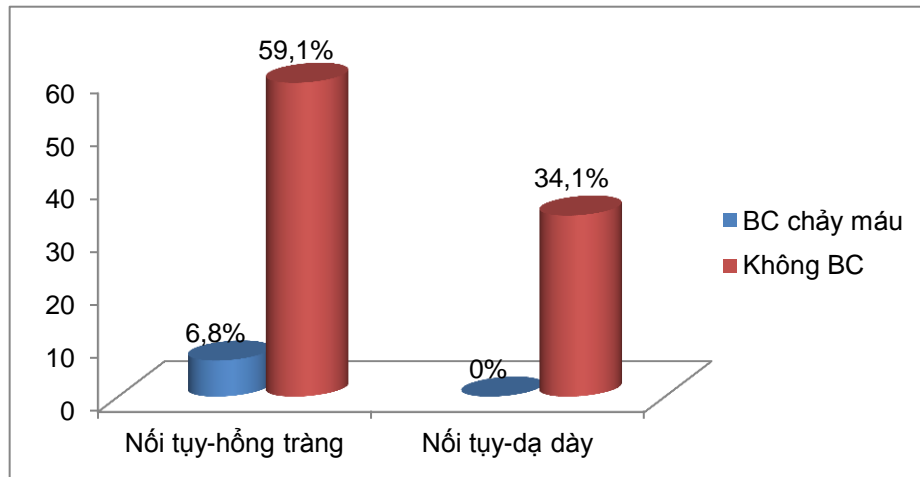
*Bảng 3.29. Biến chứng chung sau phẫu thuật*

<b>Biến chứng</b>	<b>n = 44</b>	<b>Tỷ lệ (%)</b>
Số BN có biến chứng	14	31,8
Số BN có nhiều hơn một biến chứng	5	11,4
Chảy máu ống tiêu hóa	2	4,5
Chảy máu ổ phúc mạc	1	2,3
Dò miệng nối tụy (độ B)	1	2,3
Dò miệng nối mật ruột	1	2,3
Biến chứng ú trệ dạ dày	3	6,8
Áp xe tồn dư	3	6,8
Viêm tụy cấp thoáng qua	6	13,6
Nhiễm trùng vết mổ	2	4,5
Viêm phổi	1	2,3
Tử vong	0	0

Biến chứng chung sau phẫu thuật gồm: 14/44 (31,8%) BN, số bệnh nhân có nhiều hơn một biến chứng 5/44 (11,4%) BN. Trong đó biến chứng dò tụy 01/44 (2,3%), chảy máu 03/44 (6,8%), viêm tụy cấp thoáng qua 6/44 (13,6%) và không có bệnh nhân tử vong.

### 3.3.7. Yếu tố ảnh hưởng đến biến chứng sau phẫu thuật

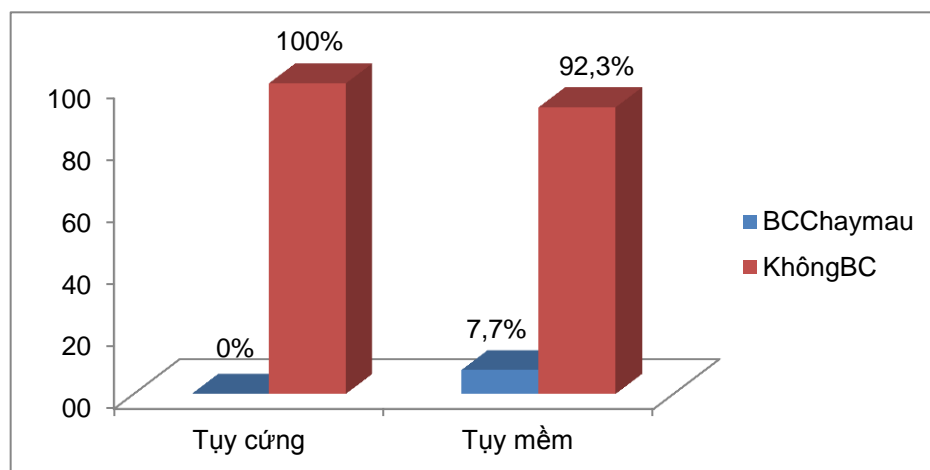
#### 3.3.7.1. Kỹ thuật nối tụy - tiêu hóa liên quan biến chứng chảy máu



Biểu đồ 3.9. Yếu tố kỹ thuật liên quan biến chứng chảy máu

Tỷ lệ biến chứng chảy máu ở kỹ thuật nối tụy-hỗng tràng là 6,8%, kỹ thuật nối tụy - dạ dày không có trường hợp nào, tuy nhiên sự khác biệt chưa có ý nghĩa thống kê ( $p = 0,51$ ).

#### 3.3.7.2. Tình trạng nhu mô tụy với biến chứng chảy máu



Biểu đồ 3.10. Tình trạng nhu mô tụy với biến chứng chảy máu sau phẫu thuật

Tình trạng nhu mô tụy liên quan không có ý nghĩa đến biến chứng chảy máu sau phẫu thuật ( $P = 0,76$ ).



### 3.3.7.3. Yếu tố nguy cơ biến chứng dò tụy

Bảng 3.30. Mối liên quan của các yếu tố ảnh hưởng đến biến chứng dò tụy

Các yếu tố		Biến chứng dò tụy					p
		n = 44	Có		Không		
			n	%	n	%	
Kỹ thuật nội tụy	Tụy dạ dày	15	0	0	15	100,0	p = 0,47
	Tụy HT	29	1	3,4	28	96,6	
Nhu mô tụy	Tụy xơ	5	0	0	5	100,0	p = 0,22
	Không xơ	39	1	2,6	38	97,4	
Dẫn lưu ống tụy ra da	Có	20	0	0	20	100,0	p = 0,36
	Không	24	1	4,2	23	95,8	
Truyền máu trong mổ	Có	16	0	0	16	100,0	p = 0,77
	Không	28	1	3,6	27	96,4	
Điều trị sandostatin	Có	40	1	2,5	39	97,5	p = 0,15
	Không	4	0	0	4	100	
Kích thước ống tụy	Giãn	29	0	0	29	100	p = 0,73
	Không giãn	15	1	6,7	14	93,3	

Yếu tố kỹ thuật nội tụy liên quan không có ý nghĩa đối với biến chứng dò tụy ( $p = 0,47$ ). Dò tụy xảy ra ở 1/24 (4,2%) BN không dẫn lưu ống tụy. Tuy nhiên, sự khác nhau không có ý nghĩa đối với các trường hợp có dẫn lưu ống tụy ( $p = 0,36$ ).

*Bảng 3.31. Yếu tố cận lâm sàng trước phẫu thuật ảnh hưởng dò tụy*

Các yếu tố	Biến chứng dò tụy					
	n = 44	Có		Không		p
		n	%	n	%	
Hồng cầu thấp	7	0	0	7	100,0	p = 1,00
Bilirubin tăng	38	1	2,6	37	97,4	p = 1,00
Protein máu thấp	4	0	0	4	100,0	p = 1,00
Glucose máu cao	7	0	0	7	100,0	p = 1,00

Nhìn chung các yếu tố huyết học, sinh hóa trước phẫu thuật ảnh hưởng biến chứng dò tụy không có ý nghĩa thống kê.

#### 3.3.7.4. Yếu tố nguy cơ ảnh hưởng biến chứng chung

*Bảng 3.32. Yếu tố cận lâm sàng trước phẫu thuật ảnh hưởng biến chứng chung*

Các yếu tố cận lâm sàng	Biến chứng chung					
	n = 44	Có		Không		p
		n	%	n	%	
Hồng cầu thấp	7	3	42,9	4	57,1	p = 0,81
Bilirubin tăng	38	13	34,2	25	65,8	p = 0,70
Protein máu thấp	4	1	25,0	3	75,0	p = 0,80
Glucose máu cao	7	2	28,6	5	71,4	p = 0,81

Các yếu tố huyết học, sinh hóa trước phẫu thuật ảnh hưởng đến biến chứng chung không có ý nghĩa thống kê.

Bảng 3.33. Yếu tố trong phẫu thuật ảnh hưởng đến biến chứng chung

Các yếu tố trong mổ	Biến chứng chung					p
	n = 44	Có		Không		
		n	%	n	%	
Truyền máu trong mổ	16	03	18,8	20	81,2	p = 0,16
Không truyền máu	28	11	39,3	17	60,7	
Nội tụy - hồng tràng	29	07	24,1	22	75,9	p = 0,13
Nội tụy dạ dày	15	07	46,7	08	53,3	
Ống tụy giãn	29	07	24,1	22	75,9	p = 0,13
Ống tụy không giãn	15	07	46,7	08	53,3	
Có dẫn lưu ống tụy	20	04	20,0	16	80,0	p = 0,22
Không dẫn lưu ống tụy	24	10	41,7	14	58,3	
Tụy xơ	05	0	0	05	100,0	p = 0,26
Tụy không xơ	39	14	36,0	2	64,0	

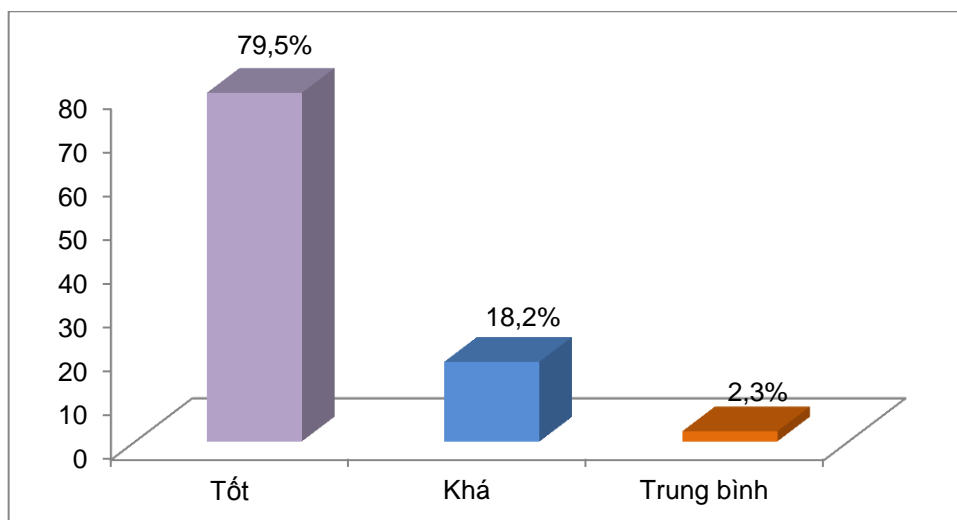
Kỹ thuật nội tụy liên quan không có ý nghĩa đến biến chứng sau phẫu thuật ( $p = 0,16$ ). Dẫn lưu ống tụy ra da, tỷ lệ biến chứng chung 4/20 (20%) thấp hơn nhiều so với không dẫn lưu ống tụy 10/24 (41%), tuy nhiên mối liên quan không có ý nghĩa ( $p = 0,13$ ). Mối liên quan không có ý nghĩa giữa tụy không xơ và tụy xơ về tỷ lệ biến chứng chung ( $p = 0,26$ ).

Bảng 3.34. Yếu tố sau phẫu thuật ảnh hưởng đến biến chứng chung

Các yếu tố sau phẫu thuật	Biến chứng chung					p
	n = 44	Có		Không		
		n	%	n	%	
Có điều trị Octreotide	40	12	30,0	33	70,0	p = 0,58
Không điều trị Octreotide	4	2	50,0	2	50,0	
Có truyền máu sau mổ	22	6	27,3	16	72,7	p = 0,52
Không truyền máu sau mổ	22	8	36,4	19	63,6	

Truyền máu và sử dụng sandostatin liên quan không có ý nghĩa đối với các biến chứng sau phẫu thuật.

### 3.3.8. Đánh giá chung tình trạng sức khoẻ khi ra viện



*Biểu đồ 3.11. Biểu diễn kết quả điều trị khi ra viện*

Kết quả khá và tốt chiếm 43 (97,7%) BN và trung bình 01 (2,3%) BN, không có kết quả xấu.

### 3.3.9. Theo dõi sau phẫu thuật

Bệnh nhân theo được dài nhất 60 tháng, bệnh nhân theo dõi ngắn nhất 3 tháng, số bệnh nhân được theo dõi trên 24 tháng 33 (75,0%) và số còn sống tiếp tục được theo dõi 25 (56,8%) BN (bảng 4.41).

*Bảng 3.35. Biểu hiện lâm sàng khi tái khám*

Triệu chứng	3 tháng		12 tháng		18 tháng		24 tháng	
	n=43	%	n=40	%	n=40	%	n=33	%
Vàng da	1	2,3	1	2,5	0	0	0	0
RL tiêu hoá	0	0	0	0	1	2,5	1	3,4
Đau bụng	1	2,3	2	5,0	5	10,0	3	8,8
Tái phát	0	0	0	0	1	2,5	1	2,9

Đa số BN sau phẫu thuật có cải thiện nhiều về triệu chứng lâm sàng, tuy nhiên, thỉnh thoảng thường hay gặp đau bụng sau phẫu thuật từ 18 - 24 tháng với tỷ lệ lần lượt 8% - 10%; rối loạn tiêu hoá ở 18 tháng 1/40 (2,5%). Ghi nhận 2 BN tái phát trên lâm sàng ở tháng 18 - 24 tháng sau phẫu thuật.

Bảng 3.36. Biểu hiện cận lâm sàng khi tái khám

	3 tháng		12 tháng		18 tháng		24 tháng	
	n=43	%	n=39	%	n=33	%	n=25	%
HC thấp	0	0	0	0	1	3,0	3	12,0
Protid thấp	0	0	1	2,6	0	0	1	4,0
Albumin thấp	0	0	2	5,2	0	0	0	0
Glucose thấp	3	7,0	0	0	2	6,0	0	0
Bilirubin TP tăng	5	11,6	0	0	1	3,0	2	8,0

Gồm 5 BN glucose máu tăng sau phẫu thuật có tiền sử tiểu đường từ trước, albumin máu thấp ở tháng 12 sau phẫu thuật 2/39 (5,2%), bilirubin máu tăng 5/43 (11,6%) ở thời điểm 3 tháng.

Bảng 3.37. Kết quả định lượng chất chỉ điểm ung thư

CA 19 - 9	3 tháng		12 tháng		18 tháng		24 tháng	
	n= 41	%	n=39	%	n=33	%	n=25	%
CA19-9 $\geq$ 37	1	2,4	3	7,7	2	6,0	2	8,0
CA19-9 < 37	40	97,6	36	92,3	31	94,0	23	92,0

CA 19 - 9 tăng sau phẫu thuật gồm 3/43 (7,0%) BN. Trong đó, có 2/3 BN tăng ở thời điểm 12, 18 và 24 tháng và 1/3 BN ở thời điểm 3 tháng, số còn lại nồng độ CA 19 - 9 trong máu không tăng.

*Bảng 3.38. Siêu âm bụng khí tái khám*

Siêu âm bụng	3 tháng		12 tháng		18 tháng		24 tháng	
	n=39	%	n=39	%	n= 33	%	n=25	%
Đường mật giãn	2	5,1	2	5,2	2	6,0	3	12,0
Ống tụy giãn	2	5,1	0	0	2	6,0	1	4,0
Di căn gan	0	0	0	0	1	3,0	1	4,0
Tái phát	0	0	1	2,6	1	3,0	1	4,0

Ở thời điểm 3 tháng: giãn đường mật gồm 2/39 (5,1%), giãn ống tụy 2/39 (5,1%). Tháng 12 ghi nhận tái phát 1/39 (2,6%) và 18 tháng ghi nhận di căn gan 1/33 (3,0%) BN.

*Bảng 3.39. Nội soi dạ dày khi tái khám*

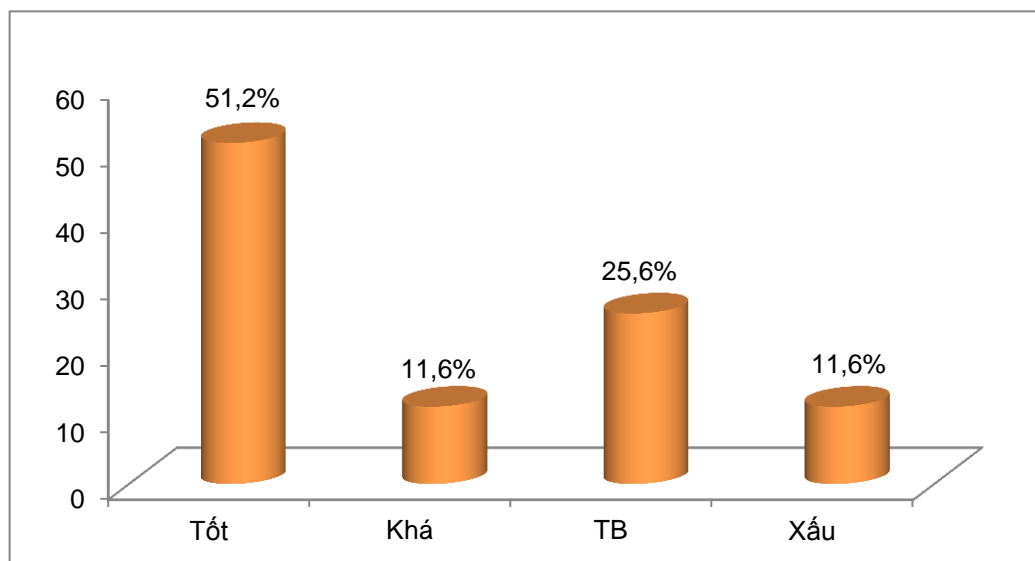
Nội soi dạ dày	3 tháng		12 tháng		18 tháng		24 tháng	
	n=34	%	n=39	%	n=29	%	n=25	%
Viêm miệng nổi vị tràng	7	20,6	6	15,4	5	17,2	7	28,0
Ứ đọng dịch mật ở dạ dày	0	0	1	2,6	0	0	2	8,0
Bình thường	27	79,4	32	82,0	24	82,8	16	64,0

Ứ đọng dịch mật ở dạ dày dao động từ 2,6% - 8,0% BN, viêm miệng nổi vị tràng chiếm tỷ lệ khá cao, từ 20,6 % - 28,0% BN ở mỗi thời điểm nội soi dạ dày sau phẫu thuật.

Bảng 3.40. Chụp cắt lớp vi tính khi tái khám

Chụp cắt lớp bụng	3 tháng		12 tháng		18 tháng		24 tháng	
	n=42	%	n=35	%	n=33	%	n=25	%
Đường mật giãn	0	0	2	5,7	2	6,0	3	12,0
Ống tụy giãn	2	4,8	0	0	2	6,0	1	4,0
Di căn gan	0	0	1	2,8	1	3,0	1	4,0
Tái phát	0	0	0	0	1	3,0	2	8,0

Đường mật giãn từ 5,7% - 12% và có xu hướng tăng dần về sau, ống tụy giãn xuất hiện từ tháng 3 sau phẫu thuật 2/42 (4,8%). Càng về sau tình trạng di căn gan và tái phát tại chỗ tăng cao.



Biểu đồ 3.12. Chất lượng cuộc sống sau phẫu thuật

Có 43 BN tham gia đánh giá chất lượng cuộc sống sau phẫu thuật, phần lớn có chất lượng cuộc sống ổn định, loại tốt và khá chiếm (62,8%), loại trung bình (25,6%) và loại xấu (11,6%).

Bảng 3.41. Theo dõi diễn biến sau phẫu thuật

Thời gian theo dõi	Tình trạng hiện tại					
	Còn sống		Tử vong		Mất tin	
	n	%	n	%	n	%
< 3 tháng	43	97,7	0	0	1	2,3
3 - < 6 tháng	40	90,9	0	0	3	6,8
6 - < 12 tháng	40	90,9	0	0	0	0
12 - < 24 tháng	33	75,0	7	15,9	0	0
24 - < 36 tháng	27	61,4	6	13,6	0	0
36 - < 48 tháng	25	56,9	2	4,5	0	0
48 - 60 tháng	25	56,9	0	0	0	0
<b>Tổng kết</b>	<b>25</b>	<b>56,9</b>	<b>15</b>	<b>37,5</b>	<b>4</b>	<b>9,1</b>

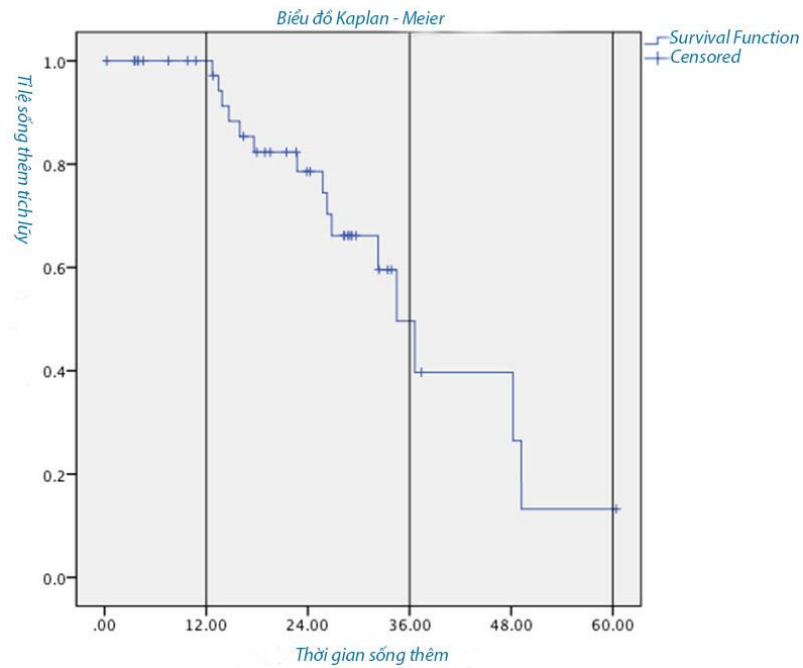
Tính đến ngày 31 tháng 05 năm 2015, trong số 44 BN có 25/44 (56,9%) BN còn sống, 15/44 (34,0%) BN tử vong và 4/44 (9,1%) BN mất tin.

Bảng 3.42. Thời gian sống trung bình dự đoán theo Kaplan - Meier

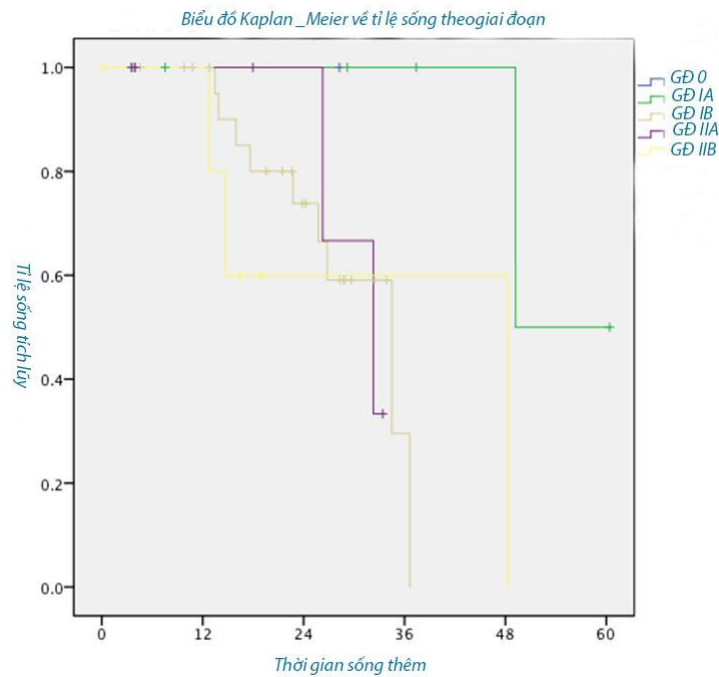
	n = 44	Trung bình	Trung vị	SE
Thời gian sống (tháng)	44	36,80	34,5	3,39

Thời gian sống thêm dự đoán theo Kaplan - Meier của 40 BN sau phẫu thuật được theo dõi trong suốt thời gian nghiên cứu là  $36,80 \pm 3,39$  tháng.





(A)



(B)

Biểu đồ 3.13. Biểu diễn thời gian sống thêm dự đoán theo Kaplan - Meier.  
(A) thời gian sống thêm toàn bộ, (B) thời gian sống thêm theo giai đoạn bệnh.

*Bảng 3.43. Tiên lượng thời gian sống sau phẫu thuật theo yếu tố T*

<b>Yếu tố T</b>	<b>n = 44</b>	<b>Thời gian sống (tháng)</b>	<b>SE</b>	<b>p</b>
<b>T<sub>i</sub></b>	1	38,3	0,0	p > 0,05
<b>T<sub>1</sub></b>	6	31,2	9,2	
<b>T<sub>2</sub></b>	26	22,0	1,7	
<b>T<sub>3</sub></b>	11	18,1	4,6	

Thời gian sống thêm sau phẫu thuật giữa T<sub>i</sub>, T<sub>1</sub>, T<sub>2</sub> và T<sub>3</sub> có khác nhau nhưng sự khác nhau không có ý nghĩa thống kê (p > 0,05).

*Bảng 3.44. Tiên lượng thời gian sống thêm theo giai đoạn bệnh*

<b>Giai đoạn</b>	<b>n = 44</b>	<b>Thời gian sống (tháng)</b>	<b>SE</b>	<b>p</b>
GĐ 0	1	58,3	0,0	p < 0,05
GĐ IA	6	31,2	9,2	
GĐ IB	24	22,5	1,8	
GĐ IIA	7	17,3	5,1	
GĐ IIB	6	18,5	6,5	

Thời gian sống thêm sau phẫu thuật có sự khác nhau rõ ràng giữa các giai đoạn, sự khác nhau có ý nghĩa thống kê (p < 0,05).

*Bảng 3.45. Tiên lượng thời gian sống thêm theo độ biệt hoá tế bào*

<b>Độ biệt hóa</b>	<b>n = 44</b>	<b>Thời gian sống (tháng)</b>	<b>SE</b>	<b>p</b>
BH tốt	30	48,2	4,3	p ≤ 0,05
BH vừa	7	41,9	7,4	
BH kém	6	24,7	2,8	
Loại khác	1	14,7	0,0	

Độ biệt hóa của tế bào liên quan có ý nghĩa thống kê đến thời gian sống thêm sau phẫu thuật (p ≤ 0,05). Độ biệt hóa tốt có thời gian sống dài hơn biệt hóa vừa, biệt hóa kém và các loại biệt hóa khác.

## **Chương 4**

### **BÀN LUẬN**

#### **4.1. ĐẶC ĐIỂM CHUNG**

##### **4.2.1. Tuổi và giới**

Ung thư bóng Vater là một bệnh lý hiếm gặp, theo y văn thì chúng đứng hàng thứ hai chiếm khoảng 7 - 10% các loại ung thư quanh bóng Vater sau ung thư đầu tụy và thường có tiên lượng tốt hơn nếu được phát hiện sớm và phẫu thuật triệt để. Phân bố bệnh lý ung thư bóng Vater có sự khác nhau giữa hai giới, theo nhiều nghiên cứu thì nam thường có tỷ lệ mắc bệnh cao hơn nữ [6].

Trong lô nghiên cứu, tuổi trung bình của bệnh nhân  $56,05 \pm 14,02$  (18 - 83), tỷ lệ mắc bệnh cao nhất ở nhóm tuổi từ 41 - 60 (55,2%) với ( $p < 0,0001$ ). Nam giới mắc bệnh ung thư Vater nhiều gấp đôi nữ giới (biểu đồ 3.1).

Nghiên cứu Klempnauer J (1997), ở Bệnh viện Đại học Hannover, gồm 94 bệnh nhân được phẫu thuật cắt đầu tụy tá tràng, tuổi từ 34 - 82 (TB: 63), Talamini MA (1997), ở Bệnh viện Johns Hopkins với 120 bệnh nhân, tuổi từ 34 - 90 (TB: 65), Aranha VG (2006), tuổi từ 21 - 90 (TB: 68), Amico CE (2013), với 54 BN cắt đầu tụy tá tràng, có độ tuổi từ 16 - 90 (TB: 54,5) [29],[30],[88],[116]. Dong K (2013), với 165 BN cắt đầu tụy tá tràng, tuổi từ 31 - 72(TB: 51,2)[56]. Chúng tôi thấy rằng: độ tuổi mắc bệnh ngày một trẻ hơn qua các nghiên cứu xuyên suốt 20 năm qua, điều này có cảnh báo nguy cơ mắc bệnh ung thư Vater ở người trẻ tuổi, người ở độ tuổi lao động ngày càng gia tăng, ảnh hưởng đến đến chất lượng của giống nòi. Trong nghiên cứu, đối với các bệnh nhân có độ tuổi trên 70 chúng tôi là phải cân nhắc và đánh giá kỹ các yếu tố nguy cơ nhằm đảm bảo độ an toàn và hiệu quả cao nhất. Tuy nhiên, Theo Cameron (1993), sự khác biệt không có ý nghĩa

thống kê về chỉ định, thời gian phẫu thuật, số lượng máu truyền, dịch truyền thay thế trong phẫu thuật, thời gian nằm viện sau phẫu thuật của những bệnh nhân trẻ tuổi  $\leq 69$  so với những bệnh nhân lớn tuổi  $\geq 70$ , cũng không có sự khác biệt có ý nghĩa về các yếu tố tiên lượng của hai nhóm tuổi này [38].

Talamini MA (1996) ở Bệnh viện Johns Hopkins, nghiên cứu số lượng 120 bệnh nhân ung thư bóng Vater thì tỉ lệ nam 64 (53%) và nữ 56 (47%), theo Cameron (2006), bao gồm 1000 bệnh nhân được phẫu thuật cắt đầu tụy tá tràng từ 1969 - 2003, trong đó nam là 549 và nữ là 451 [36],[116].

Tiền sử bao gồm: hút thuốc (25%), uống rượu (22,7%) và tiểu đường 15,9%, phẫu thuật vùng bụng các bệnh lý liên quan đến đường mật tụy như: phẫu thuật sỏi mật (11,4%), đặt stent đường mật do tình trạng tắc mật trước phẫu thuật qua nội soi mật tụy ngược dòng (6,8%), các BN có tiền sử tiểu đường phải được điều chỉnh đường máu trước phẫu thuật trở về giới hạn cho phép đảm bảo tiêu chuẩn phẫu thuật theo chương trình, đường máu trung bình  $5,97 \pm 1,75$  (bảng 3.6).

#### **4.1.2. Đặc điểm lâm sàng**

Triệu chứng lâm sàng phổ biến của bệnh lý ung thư bóng Vater là đau bụng (100%), vàng da, vàng mắt (88,6%), túi mật lớn (63,6%), tiếp đến là triệu chứng sút cân (56,8%) và ngứa (56,8%), đôi khi cũng sờ được gan lớn (25%) và nôn mửa (9,1%). Một số trường hợp có vàng da kèm sỏi đoạn cuối ống mật chủ được chỉ định phẫu thuật mở ống mật chủ lấy sỏi, trong quá trình phẫu thuật phát hiện ung thư bóng Vater. Đau bụng và vàng da là những triệu chứng xuất hiện đầu tiên làm cho bệnh nhân lo lắng đi khám bệnh.

Theo Nguyễn Tấn Cường (2004), các triệu chứng lâm sàng thường gặp nhất là vàng da, chán ăn và đau bụng với tỉ lệ lần lượt 83,5%; 82,5% và 78,6%; tác giả cũng có ghi nhận ba bệnh nhân với chẩn đoán trước mổ là sỏi ống mật chủ và một bệnh nhân phát hiện u bóng Vater sau mổ ống mật chủ lấy sỏi một tháng [6]. Lê Lộc và Phạm Như Hiệp (2004), triệu chứng xuất

hiện nhiều nhất vẫn là vàng da chiếm 98,1% [15]. Trần Đình Quốc (2004), trên 103 BN ung thư bóng Vater, vàng da vàng mắt là thường gặp (83,5%), tiếp theo chán ăn (82,5%), đau bụng (72,8%) và sụt cân (67%) [17].

Hayes DH (1987), triệu chứng nổi bật nhất và có tần suất xuất hiện cao nhất của ung thư bóng Vater là vàng da 81%, kế tiếp là sút cân không rõ nguyên nhân 70% và đau bụng là 62% [73]. Klein F (2014) của Bệnh viện đại học Berlin, nghiên cứu với 143 bệnh nhân ung thư bóng Vater, triệu chứng vàng da chiếm 52% thấp hơn với các tác giả khác trên thế giới, điều này nói lên rằng khả năng tầm soát và phát hiện sớm bệnh lý này ở trong cộng đồng của ngành y tế Đức. Ngoài ra, người dân Đức có ý thức cao trong việc chăm sóc sức khỏe của bản thân [87].

#### **4.1.3. Đặc điểm cận lâm sàng**

Trước phẫu thuật, tất cả bệnh nhân phải được điều chỉnh số lượng hồng cầu luôn đạt trên 3.0 - 3,5 triệu/ml, hemoglobin trên 9.0 g/dl, và Hct trên 30%.

Hồng cầu trung bình trước phẫu thuật  $4,05 \pm 0,55$ , Hemoglobin trung bình  $11,66 \pm 1,17$ , Hematocrite trung bình:  $34,64 \pm 5,95$  và tỷ prothrombin  $98,73 \pm 8,31$  (bảng 3.5). Biểu hiện tình trạng tắc mật trước phẫu thuật của đa số bệnh nhân với bilirubin tăng cao, bilirubin TP trung bình:  $154,11 \pm 117,17$  (bảng 3.6). Các chất chỉ điểm ung thư: CA 19 - 9 tăng cao, trung bình  $270,69 \pm 469,49$  (0,1 - 1998). Mặc dù CA 19 - 9 không phải đặc hiệu trong bệnh lý ung thư bóng Vater nhưng khi nồng độ CA 19 - 9 tăng thì rất có giá trị chẩn đoán.

##### **4.1.3.1. Siêu âm bụng tổng quát**

Tất cả bệnh nhân trong nghiên cứu của chúng tôi đều được siêu âm bụng tổng quát trước khi phẫu thuật. Trên kết quả siêu âm bụng phát hiện được đường kính ống mật chủ giãn (77,3%), kích thước ống tụy giãn (31,8%) và ghi nhận (45,5%) túi mật căng to (bảng 3.8).

Siêu âm bụng hầu như là xét nghiệm đầu tiên và trở thành hệ thống khi bệnh nhân đến khám, do tính chất đơn giản và không xâm nhập, giá thành rẻ. Siêu âm bụng cho kết quả chẩn đoán bước đầu cũng là xét nghiệm để theo dõi bệnh nhân sau phẫu thuật. Tuy vậy, kết quả của siêu âm bụng thì còn nhiều hạn chế, bởi siêu âm bị ảnh hưởng rất nhiều yếu tố khách quan lẫn chủ quan như: kinh nghiệm, trình độ của người làm siêu âm, trang thiết bị lạc hậu, bệnh nhân bụng béo, thành bụng dày, các quai ruột chướng hơi che lấp tạng cần quan sát.

#### **4.1.3.2. Nội soi dạ dày tá tràng**

Nội soi dạ dày tá tràng bằng ống soi mềm cho phép người bác sỹ quan sát trực tiếp tổn thương tại chỗ của ung thư bóng Vater cũng như mức độ xâm lấn xung quanh gây hẹp lòng tá tràng, màu sắc của niêm mạc tá tràng, tình trạng viêm loét dạ dày - tá tràng, qua nội soi lấy mẫu làm sinh thiết cũng có chẩn đoán trước phẫu thuật. Tuy nhiên, kỹ thuật này có độ nhạy và độ đặc hiệu không cao, vì còn phụ thuộc vào nhiều yếu tố như: sự bất hợp tác của bệnh nhân, kinh nghiệm của bác sỹ làm nội soi, trang thiết bị.

Chúng tôi đã thực hiện soi dạ dày tá tràng bằng ống soi mềm hầu hết bệnh nhân. Qua nội soi quan sát được tổn thương sùi bóng Vater là (38,6%), hình ảnh viêm niêm mạc vùng bóng Vater (22,8%) và số bệnh nhân còn lại có hình ảnh bóng Vater bình thường không viêm loét hay thay đổi màu sắc niêm mạc, không ghi nhận tổn thương thể loét và thể hỗn hợp.

#### **4.1.3.3. Chụp cắt lớp vi tính**

Chụp cắt lớp vi tính vùng bụng có thuốc: đánh giá được tình trạng ống mật chủ giãn là (63,6%), kích thước ống tụy giãn (38,6%) và tình trạng túi mật căng to (54,5%). Kết quả chụp cắt lớp vi tính có giá trị lớn trong việc đánh giá hình thái, mức độ xâm lấn các tổ chức xung quanh, đánh giá giai đoạn để làm cơ sở tiên lượng về khả năng cắt bỏ triệt để khối u (bảng 3.9).

#### 4.1.4. Tình trạng nhu mô tụy

Nhu mô tụy xơ hóa (11,4%) và (88,6%) nhu mô tụy không xơ (bảng 3.10). Tỷ lệ tụy xơ hóa trong nghiên cứu của chúng tôi thấp hơn nhiều so với các tác giả khác trên thế giới, có lẽ là do nghiên cứu đơn thuần trên một bệnh lý ung thư bóng Vater. Kim JY (2013), hồi cứu lại 100 BN cắt đầu tụy do ung thư quanh bóng Vater: tình trạng tụy cứng có 76 BN và tụy mềm chỉ có 24 BN. Tác giả nhận thấy rằng: tình trạng nhu mô tụy là một trong những yếu tố nguy cơ dẫn đến biến chứng dò tụy sau phẫu thuật cắt đầu tụy tá tràng. Theo ông, nhu mô tụy mềm có tỷ lệ biến chứng dò tụy sau phẫu thuật tăng gấp 3,02 lần so với nhu mô tụy cứng, đường kính ống tụy không giãn (< 3 mm) tỷ lệ dò tụy tăng gấp 2,97 lần, nếu có sự kết hợp của việc cắt bỏ TM mạc treo tràng trên và TM cửa thì tỷ lệ này tăng lên 5,42 lần [84]. Theo Machado NO (2012), tổng hợp hơn 2000 BN được cắt đầu tụy tá tràng, ông nhận thấy rằng: tỷ lệ dò tụy xảy ra 22 - 25% đối với những bệnh nhân có nhu mô tụy không xơ hóa và ngược lại nhu mô tụy xơ hóa thì không có biến chứng dò tụy [94].

#### 4.1.5. Kích thước u

Phần lớn khối u trên 2 cm chiếm (64%) trường hợp (biểu đồ 3.3). Mặc dù, phần lớn khối u có kích thước lớn trên 2 cm, tuy nhiên, mức độ xâm lấn còn khu trú tại chỗ, chưa có xâm lấn vào ĐM và TM mạc treo tràng trên hay xâm lấn vào TM và ĐM chủ bụng, đây là những mốc giải phẫu quan trọng để quyết định cũng như tiên lượng cuộc phẫu thuật. Theo Lê Lộc và Phạm Như Hiệp (2004), khi khối u hoàn toàn khu trú ở vùng đầu tụy, không có xâm lấn vào bó mạch mạc treo tràng trên, khả năng cắt đầu tụy tá tràng là có thể thực hiện được và tiên lượng thường tốt [15].

#### 4.1.6. Kết quả giải phẫu mô bệnh học

Độ xâm lấn của khối u (bảng 3.11) cho thấy T<sub>1</sub>: 13,6%; T<sub>2</sub> chiếm đa số, với tỷ lệ: 59,1%; và T<sub>3</sub>: 15,6%. Ở (bảng 3.13) ung thư bóng Vater có phân bố đều giữa các giai đoạn, trong đó, tần suất xuất hiện nhiều nhất so với các giai

đoạn còn lại là giai đoạn IB: 54,5%. Theo (bảng 3.12) di căn hạch vùng là rất thấp chỉ (13,6%). Nhiều báo cáo trước đây đã nhận xét rằng: ở những giai đoạn sớm, chưa có xâm lấn vào đầu tụy, di căn hạch vùng là rất thấp, khả năng phẫu thuật cắt đầu tụy tá tràng là tương đối dễ dàng và tiên lượng thời gian sống 5 năm sau phẫu thuật cao hơn đối với các trường hợp ung thư đã xâm lấn vào các cơ quan lân cận. Có tác giả cho rằng: khi khối u bóng Vater tiến triển xâm lấn vào đầu tụy thì tỷ lệ di căn hạch vùng tăng 62% so với 19% khi khối u còn khu trú tại chỗ chưa xâm lấn vào đầu tụy [47].

Báo cáo của Choi S.B (2011), với 78 BN cắt đầu tụy tá tràng do ung thư bóng Vater, trong đó độ xâm lấn của khối u ở T<sub>1</sub> (17,1%), T<sub>2</sub> (22,2%), T<sub>3</sub> (31,4%) và T<sub>4</sub> (24,3%); phân loại giai đoạn theo AJCC bao gồm giai đoạn IA (14,3%), giai đoạn IB (20%), giai đoạn IIA (20%), giai đoạn IIB (18,6%), giai đoạn III (25,7%) và giai đoạn IV (1,4%). Tác giả kết luận rằng: độ biệt hóa và độ xâm lấn của ung thư là yếu tố tiên lượng ảnh hưởng đến thời gian sống sau phẫu thuật. Thời gian sống không có bệnh của những bệnh nhân không có di căn hạch hoặc có một hạch dương tính thì tốt hơn những bệnh nhân có hai hạch di căn trở lên. Tuy nhiên, hạch di căn và số lượng hạch ảnh hưởng không có ý nghĩa đến thời gian sống [47].

## **4.2. ĐẶC ĐIỂM KỸ THUẬT**

### **4.2.1. Mở bụng và thám sát**

Tất cả bệnh nhân đều được mở bụng đường giữa (bảng 3.14). Qua 44 trường hợp phẫu thuật cắt đầu tụy tá tràng điều trị ung thư bóng Vater, chúng tôi nhận thấy rằng: đường mở bụng trên dưới rốn có nhiều thuận lợi và phù hợp cho tầm vóc của người Việt Nam là thành bụng thường mỏng, thể trạng gầy nên rất dễ dàng bộc lộ phẫu trường, giúp phẫu thuật viên dễ dàng quan sát các cơ quan lân cận trong quá trình phẫu thuật, thuận tiện cho việc phát hiện những tổn thương di căn đến gan, lách và phần cao của dạ dày. Tham khảo những nghiên cứu của nhiều tác giả trong nước như: Lê Lộc và Phạm Như



Hiệp, Nguyễn Tấn Cường và Trịnh Hồng Sơn thì đều sử dụng đường mổ trên dưới rốn để phẫu thuật cắt đầu tụy tá tràng [6],[15],[19].

Sau khi mở bụng đường giữa trên dưới rốn, vào ổ phúc mạc, việc đầu tiên của phẫu thuật viên là tiến hành quan sát, sờ nắn để thăm dò hết tất cả các cơ quan trong ổ phúc mạc theo thứ tự từ trên vòm hoành, bề mặt gan, cuống gan xuống đến túi cùng Douglas. Thăm sát gan để phát hiện xem có tổn thương di căn đến gan hay chưa, tình trạng gan ứ mật nặng hoặc nhẹ, thăm sát cuống gan tìm kiếm hạch, đánh giá mức độ giãn của ống mật chủ. Kiểm tra túi cùng Douglas để không bỏ sót các tổn thương khác ngoài tổn thương tại bóng Vater. Ở bước này chúng tôi đánh giá lại tình trạng ổ bụng, thấy rằng: túi mật căng to (81,8%), gan ứ mật (75%) và có (15,9%) viêm dính ổ phúc mạc do phẫu thuật vùng bụng hoặc viêm dính do tình trạng tắc mật kéo dài (bảng 3.14).

#### **4.2.2. Kỹ thuật Kocher để di động tá tràng và đầu tụy**

Kỹ thuật được bắt đầu từ bờ phải tá tràng D<sub>2</sub>, từ trên xuống dưới và từ ngoài vào trong, thao tác cần phải được nhẹ nhàng và tỉ mỉ tránh làm tổn thương tĩnh mạch chủ dưới nằm sát ở phía sau và mạc treo đại tràng ngang ở phía trước của tá tràng D<sub>2</sub>. Yêu cầu của kỹ thuật Kocher phải bộc lộ khối tá tràng đầu tụy để thấy cho được đoạn TM chủ phía dưới gan, động mạch chủ bụng, tĩnh mạch thận trái và bờ phải của tĩnh mạch mạc treo tràng trên, khi các thành phần này được bộc lộ rõ ràng, tổn thương không xâm lấn vào tĩnh mạch mạc treo tràng trên thì việc cắt bỏ đầu tụy tá tràng là có thể thực hiện được. Tuy nhiên trong trường hợp ổ phúc mạc có viêm dính do tình trạng nhiễm trùng, khối u lớn xâm lấn tĩnh mạch mạc treo tràng trên, hệ thống hạch bạch huyết quanh gốc bó mạch mạc treo tràng trên nhiều, tình trạng tăng sinh mạch máu nhiều quanh u thì rất dễ dàng gây tai biến chảy máu trong quá trình phẫu tích.

Trong nghiên cứu này, khối u xâm lấn lan đến đoạn cuối ống mật chủ (31,8%), xâm lấn tá tràng D<sub>II</sub> (27,3%) và (13,6%) có xâm lấn đầu tụy, không có trường hợp nào khối u xâm lấn đến bó mạch mạc treo tràng trên (bảng 3.11). Do bóng Vater có liên quan chặt chẽ với thành tá tràng D<sub>II</sub> và đoạn cuối của ống mật chủ về cấu trúc giải phẫu nên khả năng xâm lấn của tổn thương đến các thành phần này diễn ra sớm hơn.

#### **4.2.3. Phẫu tích bộc lộ khối tá tràng đầu tụy và nạo vét hạch**

Cắt túi mật và cầm máu giường túi mật bằng dao điện, buộc cổ và ĐM túi mật bằng chỉ vcril 2 - 0, khi túi mật có kích thước lớn chiếm hết phẫu trường hoặc có tình trạng viêm túi mật mủ, việc cắt túi mật cũng gặp nhiều khó khăn, để tránh thủng túi mật gây lan tràn dịch mật viêm trong ổ phúc mạc hoặc chảy máu đường túi mật, chúng tôi thường chủ động chọc hút dịch mật để làm xẹp túi mật rất thuận tiện cho việc phẫu tích tách túi mật ra khỏi giường túi mật bộc lộ rõ cổ và ĐM túi mật. Ở bước này, một bệnh nhân (2,3%) chảy máu ĐM túi mật do chúng tôi cắt đứt khi phẫu tích (bảng 3.16).

Theo Lê Lộc và Phạm Như Hiệp (2004), khuyên rằng trong trường hợp túi mật căng to, nên cắt túi mật và ống mật chủ trước để giải phóng vùng cuống gan bộc lộ được phẫu trường rộng lớn, rút ngắn thời gian phẫu thuật [15].

Phẫu tích tách phía sau ống mật chủ ra khỏi tĩnh mạch cửa, yêu cầu là phải xác định rõ ràng các thành phần của cuống gan, lấy hết tổ chức xung quanh, nạo vét hạch quanh cuống gan và động mạch gan riêng. Trong một vài trường hợp chúng tôi gặp tình trạng viêm nhiễm việc phẫu tích tách rời các thành phần của cuống gan gặp rất nhiều khó khăn, thậm chí còn xảy ra tai biến do làm rách tĩnh mạch cửa gây chảy máu.

Việc nạo vét hạch luôn được đặt ra cho tất cả bệnh nhân phẫu thuật cắt đầu tụy tá tràng, nó có vai trò rất quan trọng trong phẫu thuật ung thư nói chung và ung thư tụy nói riêng để đảm bảo tính triệt căn trong ung thư, vừa là để đánh giá chính xác giai đoạn bệnh để có quyết định điều trị hỗ trợ sau phẫu

thuật một cách hợp lý. Trong nghiên cứu này, chúng tôi chủ động nạo vét hạch một cách hệ thống các nhóm hạch quanh ĐM thân tạng, hạch ĐM gan chung, hạch ĐM lách, hạch cuống gan và khối hạch trước và sau đầu tụy cho tất cả bệnh nhân cắt đầu tụy tá tràng (bảng 3.14). Ở bước này, chúng tôi gặp nhiều nhất là hạch ở cuống gan (34,1%), hạch trước và sau đầu tụy không phổ biến chỉ có (2,5%).

Tai biến thường gặp trong nạo hạch là chảy máu do vỡ hạch, do vết thương mạch máu từ hạch đổ về các mạch máu lớn lân cận, cần phải được xử trí cẩn thận các vết thương mạch máu trong quá trình nạo hạch bằng cách khâu buộc bằng chỉ prolene 4/0 hoặc đốt điện cầm máu kỹ, theo chúng tôi khi chảy máu các nhánh từ hạch nằm sát với các mạch máu lớn (ĐM mạch thân tạng, ĐM gan chung và ĐM lách) thì nên khâu buộc chứ không nên đốt điện cầm máu vừa không đảm bảo cầm máu lại vừa không an toàn do tia lửa điện lan tỏa làm thương tổn các mạch máu lớn, nguy cơ hoại tử thủng chảy máu thứ phát sau phẫu thuật.

Vấn đề nạo hạch triệt để trong phẫu thuật cắt khối tá tràng đầu tụy có làm tăng tỉ lệ tử vong, tỉ lệ biến chứng và cải thiện được thời gian sống thêm sau phẫu thuật hay không vẫn là vấn đề còn nhiều tranh luận hiện nay trên y văn thế giới. Farnell BM (2005), nghiên cứu trên 132 bệnh nhân được chia thành hai nhóm: nhóm cắt đầu tụy tá tràng theo phương pháp cổ điển và nhóm cắt đầu tụy tá tràng có nạo vét hạch rộng rãi, kết quả cho thấy rằng, các tỉ lệ tai biến và biến chứng trong và sau phẫu thuật như: tỉ lệ tử vong, dò tụy, dò mật, dò tiêu hóa, áp - xe tồn dư, thời gian nằm viện và nhiễm trùng đường mật giữa hai nhóm là tương đương nhau không có ý nghĩa. Tỉ lệ sống thêm sau phẫu thuật 1 năm, 3 năm và 5 năm của nhóm phẫu thuật cổ điển là 82%, 41% và 16% so với nhóm nạo vét hạch rộng rãi 71%, 25% và 17%, sự khác nhau không có ý nghĩa [60]. Yeo JC (199), nghiên cứu ngẫu nhiên trên 114 BN cắt đầu tụy tá tràng do ung thư quanh bóng Vater; chia thành hai nhóm vét hạch

và nhóm không vết hạch; ông nhận xét rằng: sự khác nhau không có ý nghĩa thống kê về tình trạng mất máu trong mổ, lượng máu phải truyền, biến chứng dò tụy, áp xe tồn dư, nhiễm trùng vết mổ, thời gian nằm viện và thời gian sống thêm sau phẫu thuật; nhưng khác nhau có ý nghĩa về thời gian phẫu thuật và biến chứng rỗng dạ dày muộn [131].

Di căn hạch trong ung thư bóng Vater? Trong luận án này, tất cả bệnh nhân được nạo vét hạch rộng rãi một cách hệ thống, tuy nhiên chỉ có (13,6%) hạch di căn dương tính (bảng 3.12). Gần đây đã có nhiều nghiên cứu đánh giá về tình trạng di căn hạch của các nhóm hạch trong ung thư quanh bóng Vater, nhưng sự phân loại các nhóm hạch chưa được thống nhất và còn nhiều tranh cãi. Nguyễn Minh Hải (2002), phân tích 12 bệnh nhân (3 ung thư đầu tụy và 9 ung thư bóng Vater) cắt đầu tụy tá tràng có nạo vét hạch rộng rãi, phân chia nhóm hạch theo các tác giả Nhật Bản gần giống như trong ung thư dạ dày, tác giả nhận xét rằng: 3 bệnh nhân ung thư đầu tụy đều di căn hạch và chỉ 2 bệnh nhân ung thư Vater có di căn hạch, dường như ung thư tụy có di căn hạch nhiều hơn ung thư Vater và tỉ lệ di căn hạch 5/12 (41,6%) bệnh nhân [10]. Yeo JC (1999) chia hạch vùng quanh bóng Vater thành 3 nhóm chính: nhóm hạch trước và sau đầu tụy (nhóm sau phúc mạc), nhóm hạch ở phần thấp dây chằng gan tá tràng dọc bờ phải của bó mạch mạc treo tràng trên và nhóm hạch quanh ĐM thân tạng. Ông thấy rằng di căn hạch trong (59%) bệnh nhân được nạo vét hạch rộng rãi trong phẫu thuật cắt đầu tụy tá tràng [131].

#### **4.2.4. Buộc và cắt các mạch máu vùng đầu tụy tá tràng**

Sau khi thực hiện kỹ thuật Kocher di động tá tràng D<sub>2</sub>, tiến hành thám sát để đánh giá mức độ xâm lấn của khối u với các tổ chức xung quanh như TM cửa, TM mạc treo tràng trên, khi khối u chưa xâm lấn vào TM cửa và TM mạc treo tràng trên thì việc cắt khối tá đầu tụy là tương đối thuận lợi. Khi tiến hành cắt túi mật và ống mật chủ, nên cắt hang vị dạ dày trước để tạo phẫu trường rộng rãi dễ dàng cho động tác phẫu tích để tách ống mật chủ ra khỏi

TM cửa và thấy được ĐM vị tá tràng ở phía dưới động mạch gan chung và trước TM cửa ở vị trí TM cửa đi phía sau tá tràng và eo tụy. Trước khi cắt ĐM vị tá tràng, cần phải lưu ý đến những bất thường của ĐM gan riêng xuất phát từ ĐM vị tá tràng. Karakousis GC (2006), khuyên rằng, nên phẫu tích bộc lộ rõ ràng giải phẫu của ĐM gan chung và ĐM gan riêng trước khi buộc cắt ĐM vị tá tràng [81]. Cần chú ý đây là bước có nhiều tai biến nguy hiểm và nặng nề có thể gặp trong quá trình phẫu tích bộc lộ các thành phần của cuống gan để tách ống mật chủ ra khỏi TM cửa hoặc khi bộc lộ TM mạch cửa ở bờ trên eo tụy gây ra vết thương TM mạch cửa dẫn đến chảy máu có khi không cầm được, lý do chủ yếu mà chúng tôi thường gặp nhất đó là làm đứt các mạch máu nhỏ đổ vào TM cửa, cũng giống như khi phẫu tích TM mạc treo tràng trên ở bờ dưới eo tụy có thể làm đứt các nhánh bên từ tụy đổ vào gây ra vết thương TM mạc treo tràng trên. Theo kinh nghiệm chúng tôi thường chủ động bộc lộ rõ TM cửa ở bờ trên eo tụy trong tam giác Trịnh Hồng Sơn, TM mạc treo tràng trên ở bờ dưới eo tụy và các nhánh nhỏ đổ vào TM cửa và các nhánh bên của TM mạc treo tràng trên để buộc cầm máu bằng chỉ silk 3 - 0 trước khi cắt và rất hạn hữu đốt cầm máu các nhánh này bằng dao điện, trừ khi vùng này viêm dính nhiều khó xác định được cấu trúc giải phẫu.

Chúng tôi gặp phải tổn thương TM cửa (6,8%), tổn thương TM mạc treo tràng trên (2,3%), chảy máu từ ĐM vị tá tràng do cắt phải hoặc do tụt chỉ buộc (4,5%) và chảy máu từ bó mạch mạc treo ruột ở bước cắt quai ruột để tiến hành tháo bắt chéo (4,5%). Các lý do thường gặp nhất là làm đứt các nhánh nhỏ đổ về TM cửa hoặc TM mạc treo tràng trên gây nên chảy máu, tiếp tục đốt dao điện sẽ làm cho tổn thương lan rộng hơn không cầm được; có trường hợp do viêm dính ổ phúc mạc, tổ chức xung quanh đầu tụy mũn nát kèm theo tăng sinh nhiều mạch máu, co kéo làm mất cấu trúc giải phẫu, trong quá trình phẫu tích bộc lộ TM cửa gây nên tổn thương bên kích thước

khoảng 1 cm chiều dài, phải tiến hành khâu lại TM cửa bằng chỉ mạch máu prolene 5 - 0.

Theo Phạm Thế Anh (2014), tác giả gặp 6,7% vết thương TM cửa và 5% vết thương TM mạc treo tràng trên, kinh nghiệm của tác giả là phải cố gắng phẫu tích bộc lộ rõ các mạch máu nhỏ đổ vào TM cửa và TM mạc treo tràng trên một cách chủ động [1].

Phần lớn phẫu thuật được tiến hành theo phương pháp Whipple kinh điển, tỷ lệ cắt hang vị dạ dày (79,5%) so với bảo tồn môn vị (20,5%), kỹ thuật cắt hang vị dạ dày ở chúng tôi được ưa chuộng hơn kỹ thuật bảo tồn môn vị. Ngoài ra, khi cắt bỏ hang vị dạ dày thì phẫu trường ở mặt trước vùng đầu tụy được bộc lộ rõ ràng, rất dễ dàng để quan sát và phẫu tích các mạch máu vùng đầu tụy tá tràng (biểu đồ 3.6), do đó trước khi bộc lộ các mạch máu vùng đầu tụy tá tràng, theo kinh nghiệm chúng tôi tiến hành cắt hang vị dạ dày nếu như không bảo tồn môn vị để phẫu trường được rộng rãi. Tuy nhiên, việc có bảo tồn môn vị hay không bảo tồn môn vị khi cắt đầu tụy tá tràng thì vẫn đang còn nhiều tranh luận. Theo kinh điển, các tác giả luôn luôn cắt hang vị dạ dày nhằm mục đích đảm bảo được việc nạo vét hạch di căn dễ dàng hơn và tránh biến chứng rỗng dạ dày muộn. Tuy nhiên, Traverso và Longmire lại đề xuất kỹ thuật bảo tồn môn vị, vì theo tác giả việc cắt bỏ môn vị để lại rất nhiều hậu quả như: hội chứng Dumping, loạn dưỡng, thiếu máu [117]. Đến nay, vẫn chưa có sự thống nhất chung trong kỹ thuật xử trí hang vị dạ dày và cũng chưa có phương pháp nào đem lại độ an toàn tuyệt đối sau phẫu thuật cắt đầu tụy tá tràng.

Nguyễn Cao Cương và Văn Tần (2008), trong nghiên cứu của mình với 73 BN cắt đầu tụy tá tràng, gồm 9 BN cắt hang vị dạ dày và 64 BN bảo tồn môn vị, kết quả: bốn bệnh nhân có biến chứng ú trệ dạ dày đều thuộc những trường hợp bảo tồn môn vị, tác giả đã nhận xét rằng: biến chứng ú trệ dạ dày sau cắt đầu tụy tá tràng xuất hiện cao hơn khi có bảo tồn môn vị [5].

Carona (2012), phẫu thuật cắt đầu tụy tá tràng 89 BN bệnh lý vùng đầu tụy tá tràng thì không có trường hợp nào được bảo tồn môn vị [41].

Bassi C (2005), với 151 BN cắt đầu tụy tá tràng được chia thành hai nhóm: nhóm nối tụy với dạ dày gồm 69 BN thì bảo tồn môn vị là 66 và nhóm nối tụy với hồng tràng gồm 82 BN bảo tồn môn vị là 70 BN [32].

#### **4.2.5. Cắt eo tụy và cắt rời khối tá đầu tụy**

Sau khi đã kiểm soát hệ thống mạch máu vùng đầu tụy tá tràng, bộc lộ rõ ràng bờ trên và bờ dưới của eo tụy, dùng kỹ thuật hai đầu ngón tay tách nhẹ nhàng mặt sau của eo tụy ra khỏi thân TM mạc treo tràng trên, có thể sử dụng Kelly thay cho hai đầu ngón tay, động tác hết sức nhẹ nhàng, tránh làm đứt các mạch máu nhỏ hai bên thân TM mạc treo tràng trên gây chảy máu. Khâu hai mũi chỉ ở bờ trên và bờ dưới của eo tụy về phía thân tụy để cầm máu hạn chế tối đa tình trạng chảy máu sau khi cắt eo tụy, khâu kín nguồn chảy máu từ đầu tụy tại diện cắt của eo tụy.

Chúng tôi có (11,4%) chảy máu diện cắt tụy cần phải khâu để cầm máu, số còn lại không chảy máu hoặc có chảy máu rỉ rỉ trên bề mặt chỉ cần đốt dao điện có thể cầm máu được (bảng 3.20). Tuy nhiên, phần lớn trong nghiên cứu chúng tôi thường chủ động khâu cầm máu diện cắt tụy bằng các mũi chữ X chỉ silk (65,9%), đốt cầm máu (18,2%) và khâu kết hợp đốt cầm máu (15,9%).

Bartsch (2012), nghiên cứu với 35 BN cắt đầu tụy tá tràng từ 2007 - 2011, các điểm chảy máu từ diện cắt của mòm tụy được xử trí bằng cách khâu hoặc đốt cầm máu[31].

Nên tiến hành cắt eo tụy bằng dao điện hoặc dao siêu âm để giảm chảy máu của diện cắt tụy, dùng gạc để ép diện cắt tụy, kiểm tra ống tụy và luôn một sonde vào trong ống tụy chính rồi tiến hành khâu cầm máu diện cắt tụy bằng các mũi chữ X chỉ silk 3 - 0 hoặc đốt điện cầm máu. Theo chúng tôi thì nên khâu cầm máu diện cắt tụy bằng các mũi khâu chữ X và hạn chế đốt điện

cầm máu diện cắt tụy, lý do đốt điện dễ gây bỏng lan rộng gây hoại tử mòm tụy, ngoài ra trong quá trình khâu nối diện cắt tụy có thể bị cọ xát với gạc hoặc với tổ chức xung quanh làm bung các nút cầm máu sẽ dẫn đến chảy máu trong phẫu thuật và nghiêm trọng hơn là chảy máu miệng nối tụy sau phẫu thuật. Ghi nhận từ khi có dao siêu âm, chúng tôi thực hiện cắt eo tụy bằng dao siêu âm, tình trạng chảy máu diện cắt giảm đáng kể và cần phải khâu diện cắt tụy để cầm máu. Chưa có nghiên cứu nào chứng minh được lợi ích vượt trội của việc khâu so với đốt cầm máu hoặc là dùng dao siêu âm cầm máu diện cắt tụy. Tuy nhiên, một số tác giả thì rất ủng hộ việc sử dụng dao siêu âm để cầm máu diện cắt tụy như: Yang YL (2008) và Kusnierz K (2015) thì luôn sử dụng dao siêu âm cắt tụy cầm máu [89],[128]. Sau khi đã cầm máu kỹ diện cắt tụy, làm sạch diện cắt bằng nước muối ấm sinh lý, thấm khô bằng gạc, kiểm tra ống tụy chính, đánh giá kích thước ống tụy chính tại diện cắt giãn hay không giãn, theo Carona (2012) bằng cách dùng sonde nhựa polymer luồn vào ống tụy chính, khi ống tụy chính chỉ vừa với ống sonde số 6 Fr là ống tụy chính không giãn và khi đưa được ống sonde số 8 Fr trở lên là ống tụy giãn [41]. Việc luồn một sonde nhựa vào trong lòng ống tụy chính ngoài mục đích để đánh giá tình trạng giãn hay không giãn của ống tụy, còn để tránh khâu vào ống tụy gây hẹp hoặc tắc ống tụy. Trong nghiên cứu có (65,9%) ống tụy giãn, ống tụy không giãn (34,1%) và chúng tôi không gặp trường hợp nào là không tìm thấy ống tụy chính (bảng 3.19).

#### **4.2.6. Tái lập lưu thông tiêu hóa**

##### **4.2.6.1. Tái lập lưu thông tụy tiêu hóa**

Hai kỹ thuật chính thường được sử dụng để tái lập lưu thông tụy tiêu hoá sau phẫu thuật cắt đầu tụy tá tràng là: nối tụy vào hỗng tràng hay nối tụy vào dạ dày. Tuy nhiên, vẫn còn nhiều quan điểm trái ngược nhau giữa hai kỹ thuật này.



Kết quả nghiên cứu có (65,9%) bệnh nhân được sử dụng miệng nối tụy hồng tràng tận bên và (34,1%) được sử dụng miệng nối tụy với mặt sau dạ dày; hơn một nửa bệnh nhân được dẫn lưu ống tụy ra ngoài (54,5%) (bảng 3.21).

Nghiên cứu của Fabre (1998), Aranha (2006), Fang (2007) thì ủng hộ phương pháp nối tụy với dạ dày và cho rằng: nối tụy dạ dày là phương pháp an toàn với tỉ lệ tử vong và biến chứng dò tụy thấp [30],[58],[59]. Tuy nhiên nghiên cứu của Yeo (2000), Hines JO (2006) lại thích nối tụy với hồng tràng tận bên hơn là miệng nối dạ dày và cho thấy hoặc là không có sự khác biệt giữa nối tụy dạ dày với nối tụy hồng tràng, hoặc là nối tụy dạ dày có nguy cơ hẹp miệng nối tụy cao hơn nối tụy hồng tràng [75],[130].

Lê Lộc (2004), Nguyễn Tấn Cường (2004), Nguyễn Minh Hải (2004), Trịnh Hồng Sơn (2004, 2011, 2012) có nhiều nghiên cứu phẫu thuật cắt đầu tụy tá tràng điều trị bệnh lý vùng đầu tụy đã sử dụng cả hai phương pháp hoặc nối tụy - dạ dày hoặc nối tụy - hồng tràng.

- Lê Lộc và Phạm Như Hiệp (2004), báo cáo kết quả phẫu thuật 52 BN ung thư bóng Vater tại Bệnh viện Trung ương Huế, thời gian từ 1/1999 - 6/2004. Trong đó, 12 trường hợp cắt khối tá đầu tụy chỉ có một BN nối tụy - hồng tràng, số còn lại nối mồm tụy vào mặt sau dạ dày, kết quả đều tốt [15].

- Nguyễn Minh Hải và Lâm Việt Trung (2004), báo cáo kết quả phẫu thuật cắt khối tá đầu tụy cho 101 BN bệnh lý đầu tụy và quanh bóng Vater từ 1997 - 2003 tại Bệnh viện Chợ Rẫy, tác giả thực hiện miệng nối tụy hồng tràng 85 BN và miệng nối dạ dày 16 BN, kết quả: dò miệng nối tụy hồng tràng 7 (8,2%) và dò miệng nối tụy dạ dày 1 (6,2%), bệnh nhân dò tụy dạ dày đã dẫn tới tử vong sau khi điều trị bảo tồn thất bại [11].

- Trịnh Hồng Sơn và Phạm Thế Anh (2010), báo cáo tổng kết kinh nghiệm qua 79 BN được phẫu thuật cắt đầu tụy tá tràng thời gian 1/2005 - 11/2009, tất cả đều được nối tụy với mặt sau dạ dày và miệng nối phải đảm bảo các nguyên tắc sau: (1) Phải phẫu tích tốt mồm tụy còn lại (lưu ý trước

tiên phải phẫu tích để nhìn rõ hợp lưu TM mạc treo tràng trên với thân TM lách, sau đó phẫu tích tiếp để nhìn rõ hợp lưu TM mạc treo tràng dưới với TM lách), di động thân đuôi tụy đủ dài, ít nhất 2,5 cm. (2) Miệng nối tụy phải cách diện cắt dạ dày ít nhất 5 cm. (3) Diện mở mặt sau dạ dày để lồng tụy vào vừa đủ khít chặt để tránh phải khâu bớt diện mở dạ dày. (4) Qua diện cắt dạ dày phải nhìn thấy rõ mỏm tụy và ống tụy chính nằm lồi vào trong lòng dạ dày. (5) Nên khâu miệng nối tụy dạ dày bằng mũi rời. (6) Tránh làm rách nhu mô tụy khi siết chỉ nếu rách nhu mô tụy cần thiết là phải khâu nhu mô tụy bằng chỉ prolene 3/0 hoặc 4/0. (7) Miệng nối vị tràng nên làm theo phương pháp Polya. Kết quả tử vong không có, dò miệng nối tụy dạ dày không xảy ra, có 2 (2,5%) BN chảy máu sau mổ phải mổ lại [20].

- Fabre (1998), nghiên cứu trên 160 BN cắt đầu tụy tá tràng từ 1987 - 1996, tất cả đều được nối tụy với dạ dày một lớp, khâu mũi rời chỉ không tiêu và khi ống tụy không giãn thì một stent được đặt vào trong lòng ống tụy để tránh tắc nghẽn; kết quả: tỉ lệ tử vong sau phẫu thuật 3%, biến chứng chung 30%, trong đó biến chứng ú trệ dạ dày 22,5% và biến chứng dò tụy 2,5% [58].

- Aranha (2006), tổng kết 235 BN cắt khối tá đầu tụy và nối tụy vào dạ dày do chính tay ông thực hiện từ 1990 - 2005, kỹ thuật luôn được ông đảm bảo các nguyên tắc như sau: (1) di động mỏm tụy dài khoảng 4cm, (2) miệng nối tụy dạ dày cách diện cắt dạ dày ít nhất 5 cm, (3) diện cắt của mỏm tụy phải được lồng vào trong lòng dạ dày là từ 1 - 2 cm, kết quả cho thấy nối tụy dạ dày của ông là phương pháp an toàn với tỉ lệ tử vong thấp, biến chứng dò tụy 13,6% và tác giả khuyến cáo nên sử dụng miệng nối tụy dạ dày sau cắt khối tá tụy [30].

- Fontes PR (2014), nghiên cứu 97 BN cắt đầu tụy tá tràng từ 2000 - 2012, trong đó 94 BN được nối mỏm tụy với hồng tràng kiểu tận bên có đặt stent ống tụy bên trong, 3 BN được nối tụy với dạ dày và nối mật ruột trên

quai Roux - en - Y, kết quả: tình trạng ú trệ dạ dày xảy ra khoảng 6%, dò miệng nối tụy 10,3% và tử vong sau mổ 2,1% [62].

- Kim JH (2009), thực hiện cắt đầu tụy tá tràng cho 143 BN từ 2001 - 2006, gồm 84 nam và 59 nữ, nối mỏm tụy dạ dày 43BN (30 BN nối ống tụy chính với niêm mạc dạ dày và 13 BN lồng mỏm tụy vào mặt sau dạ dày), nối mỏm tụy hồng tràng 100 BN (33 BN nối ống tụy với niêm mạc hồng tràng và số còn lại lồng mỏm tụy vào trong lòng hồng tràng), cách chọn lựa kiểu nối tụy với ống tiêu hóa tùy vào sở thích của tác giả, tuy nhiên tác giả chỉ nối ống tụy với lớp niêm mạc của dạ dày hoặc của hồng tràng khi ống tụy giãn > 3 cm không kể nhu mô tụy xơ hóa hay không xơ hóa; tác giả kết luận: sự khác nhau không có ý nghĩa về biến chứng dò tụy, hình thái và chức năng ngoại tiết của mỏm tụy còn lại giữa các kỹ thuật [83].

- Bartsch (2012), nghiên cứu với 35 BN cắt đầu tụy tá tràng, phần tụy còn lại được di động dài từ 2 - 3 cm và tất cả đều được nối vào mặt sau dạ dày. Tác giả cho rằng: không có sự khác nhau về tỉ lệ biến chứng dò tụy và biến chứng chung của kỹ thuật nối tụy với hồng tràng và nối tụy dạ dày. Tuy nhiên, miệng nối tụy dạ dày có nhiều thuận lợi hơn miệng nối tụy hồng tràng ở các điểm sau: thứ nhất, dạ dày thì gần với mỏm tụy dễ dàng để thực hiện miệng nối; thứ hai, thành sau dạ dày có nhiều mạch máu nuôi dưỡng; thứ ba, dịch tụy không bị kích hoạt trong môi trường axit của dạ dày; thứ tư, nếu không may có lỗ dò nhỏ ở miệng nối tụy dạ dày xảy ra thì cũng có thể dễ dàng điều trị bằng nội soi hoặc có thể tự bịt [31].

- Takao S (2012), cắt đầu tụy tá tràng và sử dụng miệng nối tụy với dạ dày cho 205 BN, nhu mô tụy xơ hóa là 20 (10%), nhu mô tụy trung gian (xơ nhẹ) và nhu mô tụy không xơ 185 (90%) BN; kết quả: không có tử vong, biến chứng chung 38 (19%), biến chứng nhiều nhất là tình trạng ú trệ dạ dày 15 (7%) và dò miệng nối tụy dạ dày là 4 (2%). Tác giả kết luận rằng: sử dụng miệng nối tụy với dạ dày có hiệu quả đối với tụy không xơ hóa [115].

- Ngoài hai kỹ thuật chính được sử dụng để tái lập lưu thông mồm tụy với ống tiêu hóa, một số tác giả còn sử dụng thêm các phương tiện để gia cố miệng nối tụy, đảm bảo độ chắc chắn nhằm hạn chế tối đa biến chứng dò tụy sau phẫu thuật như: buộc kín ống tụy và loại bỏ hoàn toàn tụy ngoại tiết, cắt bỏ hoàn toàn tụy, đặt dẫn lưu ống tụy bên trong hoặc dẫn lưu ống tụy ra ngoài cũng được nhiều tác giả nghiên cứu. Pessaux (2011), nghiên cứu trên 158 BN cắt đầu tụy tá tràng được chia thành hai nhóm: nhóm có dẫn lưu ống tụy ra ngoài gồm 77 BN (sử dụng miệng nối tụy hồng tràng 35 BN, còn lại sử dụng miệng nối tụy dạ dày) và nhóm không dẫn lưu ống tụy gồm 81 BN (46 BN sử dụng miệng nối tụy dạ dày và 35 BN sử dụng miệng nối tụy hồng tràng) [105].

Theo nhiều báo cáo của nhiều tác giả trên thế giới thì chưa có khác biệt rõ ràng có ý nghĩa thống kê về tỉ lệ dò tụy giữa hai kỹ thuật khâu nối này. Tuy nhiên, theo Nguyễn Minh Hải (2004), dò miệng nối tụy dạ dày thì khả năng điều trị nội khoa khó khăn hơn nhiều so với miệng nối tụy hồng tràng. Nếu dò miệng nối tụy dạ dày xảy ra nên mổ lại sớm vì tình trạng dò dịch dạ dày là số lượng lớn rất khó điều trị bảo tồn [11].

Marcus GS (1995), ông cho rằng không có kỹ thuật nào nối tụy hoàn thiện cho tất cả các bệnh nhân, phẫu thuật viên tụy cần hiểu rõ về các kỹ thuật nối phù hợp với tình trạng của nhu mô tụy [96].

**4.2.6.2. Tái lập lưu thông mật ruột:** thực hiện miệng nối mật ruột kiểu tận bên một lớp khâu vắt bằng chỉ 3 - 0. Với bệnh lý ung thư bóng Vater, đa số có tình trạng tắc mật kéo dài, ống mật chủ giãn, việc khâu nối một lớp và khâu vắt theo tôi là phù hợp và thuận lợi hơn.

**4.2.6.3. Tái lập lưu thông vị tràng hay tá hồng tràng.**

- Nối bên bên: chúng tôi sử dụng GIA stapler để thực hiện miệng nối, độ an toàn cao, thời gian được rút ngắn đưa đến khả năng hồi phục sau phẫu thuật nhanh hơn.

- Nối tận bên: khâu vắt một lớp bằng chỉ vicryl 3 - 0.

- Miệng nối tá hồng tràng trong trường hợp bảo tồn môn vị được khâu vát một lớp chỉ vicryl 3 - 0.

#### **4.2.7. Đánh giá chung trong quá trình phẫu thuật**

Thời gian phẫu thuật trung bình  $280,8 \pm 28,9$  phút (220 - 335 phút), truyền máu trong phẫu thuật (36,4%), số lượng máu truyền trung bình  $571,9 \pm 251,0$  (350 - 1350ml). Lý do truyền máu trong mổ bởi phần lớn bệnh nhân có số lượng hồng cầu trước phẫu thuật giảm trong giới hạn từ 3,0 - 3,5 M/L, chúng tôi quyết định truyền máu, có 3 BN truyền máu do tai biến tổn thương rách thành bên TM cửa hoặc TM mạc treo tràng trên gây mất máu nặng phải tiến hành khâu lại bằng chỉ prolén 5 - 0 cầm máu.

#### **4.2.8. Điều trị sau phẫu thuật**

Thời gian phục hồi nhu động ruột, trung bình  $83,3 \pm 32,5$  (24 - 168 giờ); nuôi dưỡng qua sonde mở thông hồng tràng, trung bình  $6 \pm 3,1$  (2 - 16 ngày); thời gian lưu sonde dạ dày  $5,9 \pm 2,2$  (3 - 13 ngày); thời gian lưu dẫn lưu bụng cạnh miệng nối tụy  $9,5 \pm 5,8$  (3 - 41 ngày) và thời gian nằm viện  $30,9 \pm 10,7$  (10 - 67 ngày) (bảng 3.26). Gần đây, quan điểm nuôi dưỡng sớm sau phẫu thuật đã được nhiều tác giả quan tâm, đặc biệt đối với một phẫu thuật nặng của đường tiêu hóa càng được chú trọng đến vấn đề dinh dưỡng. Theo Chu Thị Tuyết (2015), nghiên cứu 124 BN được chia thành hai nhóm để so sánh. Tác giả nhận xét rằng: nhóm nuôi dưỡng toàn diện (nuôi ăn sớm trung bình 37,7 giờ sau phẫu thuật) bằng sản phẩm có năng lượng cao từ 1,5 đến 2 kcal/ml, cải thiện các chỉ số lâm sàng như thời gian trung tiện cũng sớm hơn 67,0 giờ, biến chứng nhiễm trùng rất thấp: không có trường hợp nào bị dò hoặc bục miệng nối. 1,6% nhiễm trùng vết mổ, 1,6% nhiễm khuẩn hô hấp và có số ngày nằm viện giảm [25]. Gerritsen A (2012), nghiên cứu 129 BN cắt đầu tụy tá tràng chia thành 3 nhóm: nhóm 44 BN nuôi dưỡng hoàn toàn qua sonde dạ dày ngay sau phẫu thuật; nhóm 48 BN nuôi dưỡng qua sonde mở thông hồng tràng và nhóm 37 BN nuôi dưỡng hoàn toàn qua đường TM. Kết

quả: các biến chứng chung khác nhau giữa các nhóm nghiên cứu không có ý nghĩa thống kê (nhóm nuôi dưỡng qua sonde dạ dày, sonde mở thông hồng tràng và nuôi dưỡng TM) lần lượt (45%), (54%) và (39%); riêng biến chứng nhiễm trùng vết mổ của nhóm nuôi dưỡng hoàn toàn bằng TM cao hơn rất nhiều (30%) so với hai nhóm còn lại [65].

### **4.3. BIẾN CHỨNG SAU MỔ**

Trong mười năm trở lại đây nhờ sự tiến bộ của khoa học kỹ thuật, kinh nghiệm của phẫu thuật viên, sự phát triển mạnh mẽ của gây mê hồi sức thì phẫu thuật cắt đầu tụy tá tràng ngày càng được hoàn thiện về kỹ thuật, cải thiện đáng kể tỷ lệ tử vong và biến chứng. Tuy nhiên, trên thực tế lâm sàng vẫn gặp những biến chứng nguy hiểm cần phải được theo dõi sát để phát hiện, chẩn đoán và xử trí kịp thời. Ngoài các triệu chứng được phát hiện trên lâm sàng thì các phương tiện chẩn đoán cận lâm sàng, chẩn đoán hình ảnh như: siêu âm, chụp cắt lớp vi tính, nội soi ống mềm là những phương pháp có hiệu quả cao trong việc giúp cho phẫu thuật viên chẩn đoán xác định mức độ, nguyên nhân các biến chứng. Mặc dù hầu hết các biến chứng sau phẫu thuật có thể được giải quyết mà không cần sự can thiệp của các phương pháp chẩn đoán hình ảnh, tuy nhiên rất nhiều biến chứng được phát hiện nhờ các phương pháp chẩn đoán hình ảnh. Theo chúng tôi, biến chứng chảy máu, dò tụy và ứ trệ dạ dày là ba biến chứng nặng nề nhất đe dọa đến tính mạng bệnh nhân.

#### **4.3.1. Biến chứng chung**

Biến chứng sau phẫu thuật cắt đầu tụy tá tràng thì rất đa dạng và phức tạp; biến chứng nặng có nguy cơ đe dọa đến tính mạng của bệnh nhân như: dò tụy, chảy máu, ứ trệ dạ dày; biến chứng nhẹ như: áp - xe tồn dư, viêm tụy cấp thoáng qua, nhiễm trùng vết mổ, nhiễm trùng đường mật ngược dòng, dò miệng nối mật ruột, dò miệng nối vị tràng. Mặc dù các biến chứng này có hay không có nguy cơ đe dọa tính mạng người bệnh nhưng chắc chắn kéo dài thời gian điều trị làm tăng chi phí, ảnh hưởng đến kinh tế gia đình và xã hội.

Trong nghiên cứu (bảng 3.29) chúng tôi gặp 14 (30,8%) BN có biến chứng và số BN có nhiều hơn một biến chứng 5 (11,4%); nhiều nhất là biến chứng viêm tụy cấp sau phẫu thuật 6 (13,6%), viêm tụy cấp xảy ra vài giờ sau phẫu thuật, diễn biến kéo dài trong vài ngày, không có biểu hiện triệu chứng trên lâm sàng, xét nghiệm amylase máu tăng gấp ba lần nồng độ amylase máu bình thường, tiếp theo là biến chứng áp xe tồn dư 3 (6,8%), biến ú trệ dạ dày 3 (6,8%), nhiễm trùng vết mổ 2 (4,5%), dò miệng nối mật ruột 1 (2,3%). Biến chứng nặng nề nhất là dò tụy 1 (2,3%) BN và chảy máu sau phẫu thuật 3 (6,8%) BN.

Phần lớn các nghiên cứu trước đây cho thấy rằng, biến chứng chung sau phẫu thuật cắt đầu tụy tá tràng từ 30% - 50% [50],[119]. Theo Malleo G (2010), nghiên cứu trên 260 BN cắt đầu tụy tá tràng và bảo tồn môn vị, sử dụng cả miệng nối tụy hồng tràng tận bên và miệng nối tụy dạ dày để tái lập lưu thông tụy tiêu hóa, tỉ lệ biến chứng chung sau phẫu thuật là 41,5% [95].

#### **4.3.2. Biến chứng chảy máu**

Theo một báo cáo tổng quan của Puppala S (2011), biến chứng chảy máu sau phẫu thuật cắt khối tá đầu tụy gặp dưới 10% nhưng tỷ lệ tử vong do biến chứng này gây ra 11% - 38%; tác giả đã trích trong báo cáo của mình: theo nhóm nghiên cứu quốc tế về tụy (2011), chia biến chứng chảy máu sau phẫu thuật cắt khối tá tụy thành 2 giai đoạn: giai đoạn chảy máu sớm xảy ra trước 24 giờ sau phẫu thuật và nguồn chảy máu thường từ động mạch vị tá tràng. Giai đoạn chảy máu muộn xảy ra sau 24 giờ sau phẫu thuật cho đến vài tuần, nguyên nhân có thể do viêm loét, hoại tử mạch do dò tụy, vỡ phình mạch hoặc dò miệng nối [106]. Theo Yekebas EF (2007), chảy máu sớm trước 5 ngày, chảy máu muộn từ ngày thứ 6 trở về sau [129]. Sử dụng phân loại giai đoạn chảy máu sau phẫu thuật cắt đầu tụy tá tràng theo hiệp hội nghiên cứu quốc tế về tụy (2011) để đánh giá và theo dõi biến chứng này trong nghiên cứu của mình.

Chúng tôi gặp biến chứng chảy máu sau phẫu thuật ở giai đoạn sớm là 6,7% (bảng 3.29). Trong đó chảy máu ống tiêu hóa có 2 (4,5%) BN, gồm BN số 1 và BN số 12; trên lâm sàng cả hai không có biểu hiện tình trạng mất máu cấp, dấu hiệu toàn thân mạch 80 - 90 lần/phút, huyết áp tối đa dao động từ 100 - 110 mmhg, sonde dạ dày có dịch máu khoảng 100 ml/2 giờ, công thức máu lần sau so với lần trước (cách nhau 2 giờ) có số lượng hồng cầu giảm dần; bụng mềm, chướng nhẹ, không có dấu hiệu tràn dịch ổ phúc mạc, siêu âm bụng không ghi nhận dịch tự do ổ phúc mạc, tiến hành nội soi dạ dày ống mềm phát hiện miệng nối tụy dạ dày chảy máu tại diện cắt nhu mô tụy. Chúng tôi lập kế hoạch theo dõi, chăm sóc đặc biệt đối với hai bệnh nhân này và truyền máu, số lượng máu truyền từ 750 ml - 2000 ml. Một BN khác, BN số 13 chảy máu sau phẫu thuật sáu giờ đầu; biểu hiện lâm sàng là tình trạng mất máu cấp, mạch nhanh dao động 120 - 140 lần/phút, huyết áp tối đa tụt dưới 90 mmhg, da niêm mạc nhợt, xanh tái, kích thích; tình trạng bụng đau nhiều, chướng vừa, dẫn lưu bụng ra máu đỏ tươi nóng số lượng 1500 ml/6 giờ; công thức máu số lượng hồng cầu giảm còn 1,96 Mmol/L. Chúng tôi quyết định mổ lại ngay không cần phải truyền máu. Vị trí chảy máu là một nhánh của ĐM mạc treo của quai hồng tràng đang chảy thành dòng; khả năng do bung nút cầm máu, tiến hành khâu cầm máu bằng chỉ vicryl 2 - 0, bệnh ổn định và ra viện. Qua ba trường hợp này, kinh nghiệm chúng tôi thấy rằng điều quan trọng nhất để giảm biến chứng xuất huyết tiêu hoá là phải cầm máu kỹ diện cắt tụy, không nên đốt điện mà phải sử dụng khâu cầm máu hoặc dùng dao siêu âm để cắt eo tụy và nên kiểm tra kỹ miệng nối tụy - dạ dày; ngoài ra các mạch máu nhỏ thuộc các nhánh bên của TM cửa, TM mạc treo tràng trên hay các nhánh của mạc treo hồng tràng nên buộc bằng chỉ không nên đốt cầm máu. Phạm Thế Anh (2012), kinh nghiệm của tác giả qua 4 BN xuất huyết tiêu hoá sau phẫu thuật cắt đầu tụy tá tràng hoàn toàn sử dụng miệng nối tụy vào mặt sau dạ dày; điều trị bảo tồn thành công 3/4 (75%) với rửa huyết thanh



mặt đẳng trương qua sonde dạ dày có trường hợp phải rửa đến 2 lần và 1 trường hợp cần đến can thiệp bằng nội soi ống mềm cầm máu; tất cả 4 trường hợp này đều phải truyền máu và có 1 trường hợp phải truyền 10 đơn vị hồng cầu khối [2].

Puppala S (2011) đã nêu ra một số nguyên nhân và vị trí chảy máu thường gặp sau phẫu thuật cắt đầu tụy tá tràng, theo đó điểm chảy máu thường gặp nhất là từ động mạch vị tá tràng, ngoài ra còn phát hiện những điểm chảy máu từ nhiều nguồn khác. Tác giả phân loại chảy máu sớm sau phẫu thuật cắt khối tá tụy xảy ra trong 24 giờ sau phẫu thuật, nguồn chảy máu thường từ động mạch vị tá tràng và nguyên nhân thường do lỗi kỹ thuật của phẫu thuật viên; chảy máu muộn xảy ra sau 24 giờ sau phẫu thuật, nguyên nhân có thể do viêm loét, hoại tử mạch do dò tụy, vỡ phình mạch hoặc dò miệng nối. Dựa vào các xét nghiệm về chẩn đoán hình ảnh như siêu âm bụng, chụp cắt lớp vi tính, nội soi ống mềm, chụp mạch để xác định nguyên nhân, vị trí chảy máu [106].

Nghiên cứu của Ho CK (2005), điểm lại các nguyên nhân và cách điều trị một số biến chứng sau cắt khối tá tụy. Trong đó, biến chứng chảy máu sau phẫu thuật xảy ra khoảng 3% - 13% trường hợp tùy theo nghiên cứu của từng tác giả, tỉ lệ biến chứng chảy máu phụ thuộc vào loại phẫu thuật, chảy máu xuất hiện trong vòng 24 giờ đầu sau phẫu thuật thường là kết quả của việc cầm máu trong mổ không tốt (buộc chỉ không tốt, chảy máu từ miệng nối). Trong trường hợp chảy máu xuất hiện muộn thường do cố gắng điều trị bảo tồn, mổ lại ngay là điều cần thiết trong những tình huống đã xác định được vị trí chảy máu. Loét do stress có thể dự phòng bằng thuốc kháng acid, trong một số trường hợp có thể điều trị bằng thuốc hoặc nội soi ống mềm; một nguyên nhân khác dẫn đến chảy máu sớm sau phẫu thuật là từ diện bóc tách sau phúc mạc có thể do chức năng đông máu kém thường gặp ở bệnh nhân tắc mật có bilirubin máu > 48mg/dl. Điều này đặt ra câu hỏi có cần thiết phải dẫn

lưu đường mật trước mổ không [76]. Trong lô nghiên cứu có năm bệnh nhân được dẫn lưu đường mật (bảng 3.2); trong đó có hai bệnh nhân ở tuyến trước chẩn đoán tắc mật do sỏi đã phẫu thuật mở ống mật chủ lấy sỏi phát hiện u ở bóng Vater và đặt dẫn lưu Kehr, còn lại ba bệnh nhân tắc mật nặng gây nhiễm trùng đường mật, sốt cao dao động từ 39 - 40°C, vàng da đau bụng hạ sườn phải, gan lớn và túi mật căng to, chúng tôi tiến hành nội soi mật tụy ngược dòng đặt stent giảm áp cho đường mật, qua đó lấy mẫu sinh thiết để xác định chẩn đoán. Các bệnh nhân này được điều trị kháng sinh phối hợp liều cao, điều chỉnh các thông số huyết học, sinh hóa đảm bảo điều kiện tiến hành phẫu thuật theo chương trình.

Nghiên cứu trên 559 bệnh nhân của Rumstadt B (1998) có 22 bệnh nhân xuất huyết tiêu hoá. Trong đó, có 13 trường hợp chảy máu từ miệng nối tụy - dạ dày và được can thiệp qua nội soi để cầm máu do phẫu thuật viên trực tiếp thực hiện, 9 trường hợp phải mổ lại, có 11 trường hợp bực miệng nối tụy - hồng tràng kèm xuất huyết tiêu hoá [108].

Nghiên cứu của Trede (1998), 233/285 BN phẫu thuật cắt đầu tụy tá tràng thì có 12 BN xuất huyết tiêu hoá do miệng nối tụy - dạ dày. Kinh nghiệm của ông thì thấy nguồn chảy máu thường liên quan tới mạch nhỏ chạy ở bờ trên hoặc bờ dưới tụy. Ông đặt câu hỏi là tại sao chỉ xảy ra xuất huyết tiêu hoá trên các bệnh nhân nối tụy với dạ dày và đưa ra giả thuyết rằng ống dạ dày rộng hơn hồng tràng nên khả năng co lại để giúp cho việc cầm máu kém hơn. Nguyên nhân chảy máu là do từ diện cắt của mỗm tụy [118].

#### **4.3.3. Biến chứng dò tụy**

Chúng tôi có một bệnh nhân (2,3%) dò miệng nối tụy hồng tràng vào ngày thứ 5 sau phẫu thuật (bảng 3.29), dò tụy mức độ B với biểu hiện toàn thân sốt dao động 38 - 39°C, đau bụng hạ sườn bên phải lan ra sau thắt lưng và mạn sườn phải, bụng chướng vừa, thành bụng nề, ấn lõm, bụng không đề kháng, trung tiện được; xét nghiệm máu có số lượng bạch cầu tăng dần từ

22.000 - 31.000 K/ $\mu$ L, dẫn lưu bụng cạnh miệng nối tụy dịch màu nâu lộn cợn số lượng không giảm so với các ngày đầu, trung bình 100 ml/24 giờ, xét nghiệm dịch có nồng độ amylase tăng cao gấp 58 lần so với nồng độ amylase máu; siêu âm bụng: các quai ruột chướng hơi nhiều, dịch tự do giữa các quai ruột. Quyết định điều trị bảo tồn bằng nhịn ăn, nuôi dưỡng hoàn toàn đường TM, truyền plasma, bù dịch điện giải, để lại sonde dẫn lưu theo dõi lượng dịch hàng ngày; kháng sinh phối hợp liều cao kết hợp sandostatin. Diễn biến lâm sàng của những ngày tiếp theo: toàn thân giảm sốt, không còn đau bụng, bụng mềm, không chướng, dẫn lưu có số lượng dịch giảm dần, số lượng bạch cầu giảm sau 24 giờ sử dụng kháng sinh phối hợp, tiếp tục theo dõi diễn biến lâm sàng sát cho đến ngày thứ 18 sau phẫu thuật. Khi bệnh nhân hết sốt hoàn toàn trên 3 ngày, dẫn lưu không còn ra dịch, hết đau bụng. Cho ăn bằng đường miệng, rút dẫn lưu bụng và ra viện ngày thứ 45 sau phẫu thuật.

Trên thực tế lâm sàng, biến chứng dò miệng nối tụy sau phẫu thuật cắt đầu tụy tá tràng thường diễn biến rất nặng nề, phức tạp, điều trị khó khăn, đây cũng là nguyên nhân gây tử vong sau phẫu thuật đến 50% [6]. Có nhiều yếu tố nguy cơ dẫn đến dò miệng nối tụy tiêu hóa bao gồm: yếu tố nguy cơ ở tụy (cấu trúc nhu mô tụy, bệnh lý tụy, máu nuôi dưỡng mỏm tụy, dịch tụy, kích thước ống tụy); yếu tố người bệnh (tuổi, giới và tình trạng tắc mật trước phẫu thuật) và cuối cùng là yếu tố trong phẫu thuật (thời gian phẫu thuật, lượng máu mất, kỹ thuật nối tụy tiêu hóa và đặt stent ống tụy hoặc không) [90]. Trong đó, kỹ thuật tái lập lưu thông tụy - tiêu hóa có ảnh hưởng lớn đến biến chứng dò tụy, vì vậy mà các phẫu thuật viên luôn cố gắng tìm ra các phương pháp mới, cải tiến kỹ thuật nhằm đảm bảo an toàn cho miệng nối của tụy với đường tiêu hóa.

Nguyễn Tấn Cường (2004) tiến hành hồi cứu 45 BN ung thư bóng Vater đã được phẫu thuật cắt đầu tụy tá tràng tại bệnh viện Chợ Rẫy trong 9 năm (1995- 2004), trong đó có 4 BN được sử dụng miệng nối tụy dạ dày,

40 BN sử dụng miệng nối tụy - hồng tràng và một BN được cắt toàn bộ tụy. Tỷ lệ biến chứng chung sau phẫu thuật: 20 (44,4%), tỷ lệ dò tụy 6 (13,3%) BN [7].

Nguyễn Minh Hải (2004) nghiên cứu phẫu thuật điều trị bệnh lý đầu tụy và quanh bóng Vater tại BV Chợ Rẫy trên 101 BN. Trong đó có 36 trường hợp ung thư đầu tụy, 55 trường hợp ung thư Vater, 7 trường hợp ung thư tá tràng D2 và D3, 4 trường hợp viêm tụy mạn, 1 trường hợp ung thư phần thấp ống mật chủ. Nối tụy dạ dày 16 BN và nối tụy - hồng tràng 85 BN, trong đó nối tụy - hồng tràng kiểu tận - bên 62 và nối tận - tận 23 BN. Trong kiểu nối tận - tận tác giả khâu lồng mỡ tụy vào trong lòng hồng tràng khoảng 2 cm, đối với các trường hợp ống tụy có kích thước nhỏ hơn 3mm sẽ được đặt stent trong lòng ống tụy, trong số đó có 4 BN stent ống tụy được dẫn lưu ra ngoài, còn lại stent được để trong lòng ruột một đoạn khoảng 3cm và được khâu cố định bằng chỉ chromic 3/0. Tất cả các miệng nối tụy, mật, dạ dày được thực hiện trên một quai ruột hoặc kiểu Roux en Y. Tử vong do dò miệng nối tụy - dạ dày 1 BN. Mổ lại 1 BN dò miệng nối tụy - hồng tràng kiểu tận - tận vào ngày thứ 32 sau khi điều trị nội khoa thất bại và 6 trường hợp dò miệng nối tụy - hồng tràng kiểu tận - bên. Tuy nhiên về phương diện thống kê y học thì tỉ lệ dò miệng nối tụy của hai kỹ thuật này không có ý nghĩa ( $P > 0,05$ ) [11].

Lê Lộc, Hồ Văn Linh (2013), nghiên cứu 13 BN ung thư bóng Vater phẫu thuật Whipple, tái lập lưu thông tụy - hồng tràng tận bên có dẫn lưu ống tụy ra ngoài. Kết quả là không có biến chứng dò tụy và không có tử vong [14].

Fang LW (2007), nghiên cứu trên tất cả 377 bệnh nhân được chia làm 2 nhóm. Nhóm nối mỡ tụy - hồng tràng kiểu tận - bên, ống tụy nối với niêm mạc hồng tràng và khâu 2 lớp gồm 189 bệnh nhân. Nhóm nối mỡ tụy với mật sau dạ dày, ống tụy nối với niêm mạc dạ dày và 2 lớp khâu gồm 188 bệnh nhân. Kết quả: tỷ lệ dò tụy của 2 kỹ thuật lần lượt 17,6% và 3,7% ( $P < 0,001$ ).

Tuy nhiên, tác giả vẫn cho rằng dò tụy còn phụ thuộc vào các yếu tố nguy cơ khác như nhu mô tụy xơ cứng, ống tụy giãn hoặc không [59].

Nghiên cứu của Sonshin Takao S (2012), trên 205 bệnh nhân mổ cắt khối tá tụy do các bệnh lành tính hoặc ác tính. Tất cả bệnh nhân đều được nối mỡ tụy vào mặt sau dạ dày hai lớp. Lớp trong nối ống tụy với niêm mạc dạ dày và một stent đặt trong ống tụy, lớp ngoài nối phần mỡ tụy với thành sau của dạ dày và có bảo tồn môn vị hoặc không. Trong số 205 bệnh nhân này thì 137 (67%) trường hợp có nhu mô tụy còn lại mềm, không xơ và 48 (23%) trường hợp có nhu mô tụy cứng, còn lại là nhu mô tụy xơ nhẹ 20 (10%). Kết quả nhận thấy tỷ lệ tử vong do phẫu thuật bằng không và tỷ lệ biến chứng chung là 38 (19%), chủ yếu là ú trệ dạ dày, chỉ có 4 (2%) bệnh nhân dò tụy trong trường hợp tụy mềm và đều được điều trị nội khoa không cần mổ lại, không ghi nhận biến chứng dò tụy ở bệnh nhân có nhu mô tụy cứng [115].

Theo Ho KC (2005), miệng nối tụy ruột là một điểm yếu nguy hiểm của phẫu thuật cắt đầu tụy tá tràng, đặt dẫn lưu ống tụy từ mỡ cắt tụy vào đường tiêu hóa có thể cải thiện tình trạng dò nhưng lại có nguy cơ gây bực miệng nối; kết quả nghiên cứu bước một của tác giả cho thấy tỉ lệ dò tụy là 0 - 13% và tỉ lệ tử vong liên quan đến dò tụy cũng đã giảm một cách rõ rệt trong hai thập niên qua và hiện tại tỷ lệ tử vong còn khoảng 0 - 5%. Theo tác giả để điều trị dò tụy đạt kết quả tốt thì điểm mấu chốt quan trọng là theo dõi sát và phát hiện sớm [76].

Pessaux (2011), nghiên cứu trên 158 BN cắt đầu tụy tá tràng được chia thành hai nhóm: nhóm có dẫn lưu ống tụy ra ngoài gồm 77 BN và nhóm không dẫn lưu ống tụy gồm 81 BN. Kết quả: tỷ lệ biến chứng chung sau phẫu thuật của nhóm có dẫn lưu ống tụy 41,5% so với nhóm không dẫn lưu 61,7%; biến chứng dò tụy của nhóm có dẫn lưu và nhóm không có dẫn lưu là 42% và 26%, sự khác nhau có ý nghĩa thống kê; tỉ lệ tử vong giữa hai nhóm là ngang nhau và số BN gặp phải viêm tụy cấp thoáng qua sau phẫu thuật của nhóm có

dẫn lưu thì cao hơn nhóm không có dẫn lưu ống tụy. Tuy nhiên, sự khác nhau này không có ý nghĩa thống kê. Cuối cùng, tác giả khuyên nên dẫn lưu ống tụy sau cắt đầu tụy tá tràng một cách hệ thống khi nhu mô tụy không xơ hóa và ống tụy không giãn [105].

Ngoài hai yếu tố về kỹ thuật khâu nối và dẫn lưu ống tụy, biến chứng dò tụy phụ thuộc vào rất nhiều yếu tố nguy cơ khác như: cấu trúc nhu mô tụy, bệnh lý tụy, máu nuôi dưỡng mỏm tụy, dịch tụy, kích thích ống tụy, tuổi, giới, tình trạng tắc mật và cuối cùng là thời gian và lượng máu mất trong phẫu thuật. Kim JY (2013), nghiên cứu 100 BN cắt đầu tụy tá tràng, hoàn toàn sử dụng miệng nối tụy hồng tràng tận bên, lớp trong khâu ống tụy với niêm mạc hồng tràng mũi rời chỉ prolene 5 - 0, lớp ngoài khâu lớp thanh mạc cơ chỉ vicryl 4 - 0 mũi rời và đặt một stent bên trong ống tụy (cắt đầu tụy tá tràng kính điện 31 BN và cắt đầu tụy tá tràng cải tiến 69 BN). Tác giả nhận xét rằng: nhu mô tụy không xơ có nguy cơ dò miệng nối tụy tăng 3,02 lần so với nhu mô tụy xơ hóa, đường kính ống tụy nhỏ dưới 3 mm thì nguy cơ dò tụy tăng 2,97 lần và nếu như có cắt ghép TM mạc treo tràng trên hoặc cắt TM cửa thì tỉ lệ này tăng lên 5,42 lần [84].

Điều trị biến chứng dò tụy là một vấn đề nan giải, chưa có sự thống nhất về phác đồ điều trị đem lại kết quả như mong đợi. Theo Haddad (2009), phẫu thuật được đặt ra nếu dò tụy đưa đến hoại tử tổ chức và các mạch máu lớn gây chảy máu, viêm tụy cấp, viêm phúc mạc hoặc shock nhiễm trùng. Phẫu thuật làm sạch tổ chức hoại tử và dẫn lưu, nếu trường hợp dò miệng nối tụy không kiểm soát được và viêm phúc mạc nặng thì phẫu thuật cắt bỏ hết tụy được đặt ra. Tuy nhiên, kỹ thuật có bất lợi lớn về sau này là tình trạng thiếu enzyme tụy nội tiết, đối với các trường hợp này điều trị bảo tồn là không thể và nguy cơ tử vong sau mổ là rất cao [69]. Aranha (2006) dò tụy điều trị bảo tồn thành công gồm: ăn kiêng, nhịn ăn 58%, nuôi dưỡng bằng đường tĩnh mạch 40% và mổ lại chỉ 1,6%; điều trị dò tụy bằng octreotide cho thấy không

có khác biệt về kết quả so với nhóm không dùng octreotide, điều trị dự phòng dò tụy sau mổ bằng octreotide vẫn chưa được khẳng định [30]. Theo Văn Tần (2002), số lượng dịch dò dưới 300 ml/24 giờ thì có thể điều trị bảo tồn như hồi sức tốt với đầy đủ nước, điện giải, năng lượng, kháng sinh mạnh chống nhiễm trùng và cả sandostatin liều cao; trong trường hợp số lượng dịch dò trên 300 ml/24 giờ và dò vào ổ bụng thì cần phải mổ lại ngay và phẫu thuật cơ bản nhất là cắt bỏ phần lớn tụy còn lại và dẫn lưu [23].

Khuyến cáo của một số tác giả như: Nguyễn Cao Cường (2008), khuyên rằng, sau phẫu thuật luôn theo dõi sát diễn biến để phát hiện sớm biến chứng và xử trí kịp thời, tuyệt đối không nên để dò tụy nặng kéo dài làm cho dịch tụy ăn mòn mạch máu gây xuất huyết và làm cho các tạng viêm nặng, không thể mổ lại và xử trí triệt để được [4]. Bottger (1999), biến chứng dò tụy cần phải được phát hiện sớm, nếu dò tụy nhẹ, không có biểu hiện viêm phúc mạc thường được điều trị nội khoa kèm với octreotide; nếu dò tụy nặng cần phải mổ lại bằng cách cắt thêm tụy và dẫn lưu hoặc khâu lại miệng nối tụy tiêu hóa [34]. Chúng tôi có cùng quan điểm với hai tác giả nói trên: mặc dù hiện nay, dò miệng nối tụy không còn là biến chứng dẫn đến tỉ lệ tử vong cao sau phẫu thuật cắt đầu tụy tá tràng và hiếm khi phải can thiệp lại phẫu thuật như trước đây. Tuy nhiên, phẫu thuật viên phải luôn theo dõi sát diễn biến lâm sàng, ứng dụng các phương tiện chẩn đoán hình ảnh hiện đại khi có nghi ngờ dò tụy để phát hiện sớm và có thái độ xử trí kịp thời sẽ đem lại kết quả tốt. Tuyệt đối không để dò tụy tiến triển sang độ C, viêm phúc mạc, shock nhiễm trùng kéo dài làm cho dịch tụy ăn mòn mạch máu gây xuất huyết đưa đến suy đa tạng, lúc này việc chỉ định mổ lại và xử trí triệt để gặp nhiều khó khăn, tiên lượng rất nặng.

#### **4.3.4. Biến chứng ứ trệ dạ dày**

Warshaw and Torchiana (1986) mô tả hội chứng ứ trệ dạ dày (Delayed Gastric Emptying - DGE) lần đầu tiên, tiếp theo định nghĩa về hội chứng này

cũng được báo cáo bởi Miedema BW (1992). Trong đó, hội chứng ú trệ dạ dày là tình trạng dạ dày không có khả năng co bóp để đẩy thức ăn xuống ruột non từ ngày thứ 10 hoặc ngày thứ 14 sau phẫu thuật. Van Berge Henegouwen MI (1997), hội chứng ú trệ dạ dày là tình trạng cần phải lưu sonde dạ dày để giảm áp lực quá ngày thứ 10 sau mổ hoặc phải đặt lại sonde dạ dày và tần suất bắt gặp biến chứng ú trệ dạ dày từ 8% - 45% tùy tác giả (trích tài liệu [102]).

Chúng tôi thấy, biến chứng ú trệ dạ dày gồm 3(6,8%) BN, hai trong ba BN này cắt hang vị và một BN bảo tồn môn vị; hai BN nối tụy mặt sau dạ dày và một BN nối tụy hồng tràng. Hai trong số ba BN này có nhiều hơn một biến chứng như: áp - xe tồn dư, dò miệng nối mật ruột. Cả ba BN đều có biểu hiện nôn ra dịch mật hoặc thức ăn cũ sau khi đã rút sonde dạ dày để nuôi dưỡng bằng đường miệng; chúng tôi phải đặt lại sonde dạ dày để giảm áp lực đồng thời sử dụng Erythromycin liều 200mg mỗi 6 giờ. Tất cả điều cải thiện triệu chứng và điều trị bảo tồn thành công, không có trường hợp nào phải mổ lại. Thời gian lưu sonde dạ dày chỉ chưa đến hai tuần cho các BN này.

Nguyễn Cao Cương (2008), với 73 BN trong đó phẫu thuật Whipple kinh điển 9 và bảo tồn môn vị 64. Biến chứng ú trệ dạ dày đều gặp ở 4 BN bảo tồn môn vị sau cắt đầu tụy tá tràng, ba trong số 4 BN đó được điều trị bảo tồn bằng đặt sonde dạ dày, nuôi dưỡng TM và 1 BN phải mổ lại để nối vị tràng do tình trạng bệnh kéo dài, suy dinh dưỡng nặng. Tác giả kết luận biến chứng ú trệ dạ dày thường gặp sau cắt đầu tụy tá tràng để lại môn vị và có thể tránh bằng nối thêm miệng nối Omega Braun [5].

Nikfarjam M (2012), với 44 BN cắt đầu tụy tá tràng không bảo tồn môn vị chia thành 2 nhóm: một nhóm có thực hiện miệng nối Braun 24 BN và nhóm không thực hiện miệng nối Braun 20 BN. Kết quả: nhóm có miệng nối Braun biến chứng ú trệ dạ dày 1 (4,2%) và nhóm không có miệng nối Braun 7 (35,0%). Tác giả kết luận: miệng nối Braun giảm biến chứng ú trệ dạ dày, nhưng cần thiết phải có một nghiên cứu ngẫu nhiên số lượng lớn để củng cố



ưu điểm của miệng nối Braun sau phẫu thuật cắt đầu tụy tá tràng [100]. Tác giả Zhang FX (2014), nghiên cứu trên 395 BN nhân cắt đầu tụy tá tràng theo Whipple kinh điển, nối tụy hồng tràng tận bên hoặc tận tận; trong đó có 48 BN không sử dụng miệng nối vị tràng kiểu Braun và 347 BN có sử dụng miệng nối vị tràng kiểu Braun. Tác giả ghi nhận biến chứng ứ trệ dạ dày ở những BN có miệng nối Braun (10,7%) thấp hơn nhóm BN không có miệng nối Braun (16,7%), nhưng sự khác nhau này không có ý nghĩa thống kê [133].

Mặc dù đã có nhiều nghiên cứu đề cập đến các yếu tố thuận lợi cũng như nguyên nhân gây ra biến chứng ứ trệ dạ dày, nhưng chưa có giả thuyết nào giải thích được một cách đầy đủ và thuyết phục về nguyên nhân gây ra hội chứng rỗng dạ dày muộn sau phẫu thuật cắt đầu tụy tá tràng. Paraskevas KI (2006) và Kim YH (2012), trong bài báo cáo của mình đã tổng hợp lại một số giả thuyết được xem như những tiền đề để giải thích nguyên nhân và cơ chế của hội chứng ứ trệ dạ dày sau phẫu thuật cắt đầu tụy tá tràng như: Sinh lý sự làm rỗng dạ dày và nhu động của ống tiêu hóa là một quá trình được kiểm soát và điều chỉnh bởi một cơ chế sinh lý học phức tạp, sự rối loạn và mất phối hợp của các yếu tố khác nhau đóng vai trò cơ bóp của dạ dày như: tế bào cơ trơn, các hóc môn và hệ thống thần kinh tự chủ; hội chứng ứ trệ dạ dày xảy ra khi các thụ thể của hóc môn motilin có vai trò chính trong việc làm rỗng dạ dày đã bị cắt bỏ, tổn thương nhánh thần kinh chân ngỗng, hoặc thiếu máu cục bộ vùng hang môn vị tá tràng và hay gặp đối với bệnh nhân phẫu thuật cắt đầu tụy tá tràng có bảo tồn môn vị; một số nguyên nhân khác được xem như là yếu tố nguy cơ đưa đến biến chứng ứ trệ dạ dày như: dò tụy - mật, áp xe tồn dư, viêm tụy sau mổ, xơ hóa tụy, nhiễm trùng đường mật trước mổ, co thắt môn vị thứ phát do tổn thương thần kinh phế vị cần thiết phải tạo hình môn vị và do sự xoắn vặn hoặc gấp góc trong quá trình tái lập lưu thông tiêu hóa [82],[102].

Theo kinh điển, một số tác giả loại bỏ phần hang vị dạ dày nhằm mục đích đảm bảo bóc tách được các hạch di căn; tuy nhiên Traverso và Longmirre lại đề xuất nên bảo tồn môn vị, vì theo họ việc cắt bỏ môn vị để lại rất nhiều hậu quả sau phẫu thuật như hội chứng Dumping, loạn dưỡng, thiếu máu, suy kiệt; mặt khác, việc để lại môn vị trên bệnh nhân cắt tá tụy có tiên lượng xa tương đương như bệnh nhân cắt bỏ môn vị nhất là trong trường hợp khối u khu trú ở vùng đầu tụy. Quan điểm này đã được rất nhiều tác giả đồng ý và bảo tồn môn vị sau này được xem như một bước tiến của kỹ thuật cắt đầu tụy tá tràng; trong mười năm trở lại đây, nhiều nghiên cứu cho rằng việc bảo tồn môn vị đưa lại một tỉ lệ khá cao biến chứng ứ trệ dạ dày [117].

Paraskevas KI (2006) lại cho rằng không có sự khác nhau giữa hai kỹ thuật bảo tồn môn vị và không bảo tồn môn vị về biến chứng ứ trệ dạ dày [102]. Horstmann cho rằng, biến chứng sau phẫu thuật liên quan có ý nghĩa với biến chứng ứ trệ dạ dày; theo ông biến chứng này tăng từ 1% khi không có biến chứng sau mổ lên 28% nếu có biến chứng vừa (nhiễm trùng vết mổ, viêm phổi nhẹ, hoặc dò tụy không có shock) và 43% nếu biến chứng nặng (dò tụy, chảy máu, shock nhiễm trùng) (trích theo tài liệu [102]). Liu Q.Y (2014), nghiên cứu 196 BN cắt đầu tụy tá tràng, tác giả nhận thấy rằng: biến chứng ứ trệ dạ dày liên quan có ý nghĩa thống kê với các biến chứng dò tụy và áp xe tồn dư sau phẫu thuật [92].

Theo nhiều nghiên cứu để hạn chế và cũng là giải pháp điều trị biến chứng rỗng dạ dày muộn là Erythromycin dùng đường uống với liều 200 mg mỗi 6 giờ/lần sau phẫu thuật từ ngày 3 - 10 giảm biến chứng ứ trệ dạ dày khoảng 53%. Khi sử dụng liều erythromycin đường uống từ 200 - 300 mg có tác dụng kích thích mạch và kéo dài co bóp của hang vị dạ dày nhưng không lan truyền đến ruột non. Ngược lại, với liều thấp erythromycin 40 mg thì có tác dụng kích thích sớm hoạt động tiêu hóa ở trong dạ dày và lan truyền đến ruột non.

Hiện nay, vẫn còn nhiều tranh luận về lợi ích của việc sử dụng Erythromycin ngay sau phẫu thuật để hạn chế biến chứng ú trệ dạ dày. Theo chúng tôi thường sử dụng Erythromycin khi có biểu hiện trên lâm sàng như nôn hoặc buồn nôn.

#### **4.3.5. Đánh giá chung tình trạng khi ra viện**

Đánh giá kết quả trước khi bệnh nhân ra viện: gồm 79,5% xếp loại tốt, 18,2% loại khá và 2,3% loại trung bình, không có loại xấu hay tử vong. Theo Nguyễn Tấn Cường (2004), tỷ lệ tử vong khoảng 12,2% [6], Trịnh Hồng Sơn (2012), gồm 59 BN cắt đầu tụy tá tràng cho bệnh lý vùng đầu tụy, kết quả: không có tử vong, tỷ lệ dò tụy, chảy máu sau mổ, áp xe tồn dư thấp và không có trường hợp nào phải mổ lại [19].

### **4.4. KẾT QUẢ THEO DÕI**

Tần suất tái phát của ung thư bóng Vater theo nhiều nghiên cứu trước đây đã công bố là khoảng 38 - 42%, vị trí di căn thường là di căn đến gan hoặc di căn hạch TM và ĐM chủ bụng [47].

#### **4.4.1. Kết quả theo dõi lâm sàng**

Chúng tôi lập kế hoạch để theo dõi diễn biến lâm sàng định kỳ 3 tháng, 6 tháng, 12 tháng, 18 tháng và 24 tháng cho tất cả bệnh nhân sau phẫu thuật cắt đầu tụy tá tràng bằng các hình thức sau: (1) hẹn tái khám định kỳ theo lịch; (2) gọi điện thoại để phỏng vấn trực tiếp bệnh nhân hoặc người nhà; (3) gửi thư và mẫu câu hỏi để bệnh nhân trả lời về diễn biến tình trạng sức khỏe của bản thân. Phần lớn bệnh nhân đến khám theo lịch đã hẹn trong 3 tháng đầu. Tuy nhiên, do điều kiện khó khăn, cách trở về mặt địa lý một bệnh nhân quốc tịch Lào không trở lại tái khám. Số bệnh nhân còn lại sau phẫu thuật 3 tháng sức khỏe đã hồi phục hoàn toàn, bệnh nhân có thể thực hiện các hoạt động đòi hỏi phải gắng sức như xách túi đồ nặng khi đi chợ hoặc một chiếc vali nặng hoặc bệnh nhân có thể đi bộ một đoạn đường dài hay đi lên cầu thang mà không thấy khó thở. Không có bệnh nhân nào mất cảm giác

thèm ăn mà hầu như tất cả ăn được, cảm giác ngon miệng; về mặt tinh thần cảm giác lo lắng về bệnh tật không còn hiện hữu trên vẻ mặt của bệnh nhân, tất cả khi khám lại ở thời điểm 3 tháng đầu sau phẫu thuật hầu hết đều có sức khỏe tốt, không còn triệu chứng buồn nôn hay nôn mửa và rối loạn tiêu hóa. Tuy nhiên, vàng da, vàng mắt tái diễn gặp một bệnh nhân ở thời điểm 3 tháng và 12 tháng sau phẫu thuật, đau bụng thường gặp nhiều hơn ở thời điểm 18 - 24 tháng với tỷ lệ lần lượt 8% - 10%. Đánh giá chung về mặt tinh thần, thể chất và xã hội của phần lớn bệnh nhân sau phẫu thuật là khá tốt.

#### **4.4.2. Cận lâm sàng**

Những bệnh nhân đến khám sau phẫu thuật đều được tiến hành nội soi dạ dày để đánh giá tình trạng miệng nối vị tràng, miệng nối tá hồng tràng, đặc biệt quan trọng đối với tình trạng miệng nối tụy trong trường hợp nối tụy với mặt sau dạ dày, nguy cơ ứ trệ dịch mật hoặc thức ăn ở miệng nối tụy dạ dày thường làm tắc ống tụy và tình trạng tái phát tại miệng nối tụy dạ dày. Chúng tôi gặp 2,6% ở tháng 12 và 8,0% ở tháng 24 sau phẫu thuật có biểu hiện ứ đọng dịch mật ở dạ dày cũng như tình trạng viêm loét miệng nối vị tràng với tỷ lệ từ 20,6% - 28% ở các thời điểm nội soi (bảng 3.39). Không ghi nhận tình trạng chít hẹp hoàn toàn mồm tụy trong dạ dày đối với các BN sử dụng miệng nối tụy dạ dày và không có tái phát ung thư tại miệng nối tụy dạ dày. Viêm loét và ứ đọng dịch mật ở dạ dày là hai triệu chứng thường gặp sau phẫu thuật cắt đầu tụy tá tràng làm cho bệnh nhân cảm giác khó chịu. Theo tác giả Thế Anh (2014), nghiên cứu 60 BN cắt đầu tụy tá tràng, chỉ sử dụng miệng nối tụy dạ dày và 26 BN đồng ý để soi lại dạ dày kiểm tra sau phẫu thuật từ 3 - 24 tháng thì thấy rằng: không quan sát thấy miệng nối tụy dạ dày là 42,3%, viêm miệng nối vị tràng 15,4% và có đến 50% BN ứ đọng dịch mật ở miệng nối tụy dạ dày [1].

Đối với các bệnh nhân sau phẫu thuật có viêm loét miệng nối vị tràng, chúng tôi sử dụng phát đồ điều trị như điều trị bệnh lý loét dạ dày tá tràng trong bốn tuần và soi dạ dày lại để kiểm tra sau khi kết thúc liệu trình điều trị.

Siêu âm bụng là xét nghiệm thăm dò chức năng một cách tổng quát tình trạng bụng của tất cả BN đến tái khám sau phẫu thuật; mục đích đánh giá kích thước đường mật, tình trạng hạch di căn, tình trạng di căn gan, đánh giá hình thái ống tụy và nhu mô tụy. Kết quả siêu âm ở thời điểm 3 tháng: tình trạng giãn đường mật 2/39 (5,1%), ống tụy giãn 2/39 (5,1%); ở thời điểm 24 tháng: giãn đường mật 3/25 (12,0%), giãn ống tụy 1/25 (4,0%), di căn gan 1/25 (4,0%) và tái phát tại chỗ 1/25 (4,0%) BN (bảng 3.38). Đối với các BN siêu âm ghi nhận di căn gan sẽ được khám lâm sàng một cách hệ thống, tỉ mỉ và kết hợp với kết quả chụp cắt lớp vi tính xác định chẩn đoán có di căn gan sẽ tiến hành phá huỷ khối u gan tại chỗ bằng sóng cao tần dưới siêu âm; lý do để chúng tôi chọn phương pháp này vì đa số các tổn thương di căn gan tại thời điểm phát hiện có đường kính dưới 2 cm, kỹ thuật được thực hiện đơn giản, nhẹ nhàng, nhanh chóng, hiệu quả cao và an toàn. Tương tự, các trường hợp siêu âm ghi nhận tái phát tại chỗ kết hợp khám lâm sàng, chụp cắt lớp vi tính và xét nghiệm sinh hoá CA 19 - 9, sinh thiết để xác định chẩn đoán. Trong số BN có tái phát tại chỗ không có BN nào chấp nhận phẫu thuật lần 2; chúng tôi tiếp tục điều trị nâng đỡ để nâng cao thể trạng, điều trị giảm nhẹ triệu chứng, làm tâm lý cho BN và người nhà.

Chụp cắt lớp vi tính ổ bụng cũng thường được chúng tôi thực hiện khi BN đến tái khám, đặc biệt đối với các BN khám lâm sàng, siêu âm bụng, xét nghiệm CA 19 - 9 có nghi ngờ di căn hoặc tái phát tại chỗ. Kết quả chụp cắt lớp vi tính ổ bụng ghi nhận di căn gan ở thời điểm 12 tháng 1/35 (2,8%), 18 tháng và 24 tháng lần lượt là (9,1% và 10%); tình trạng tái phát tại chỗ 18 tháng 1/11 (9,1%) và ở thời điểm 24 tháng 1/25 (4%) BN (bảng 3.40). Tình trạng tái phát tại chỗ sau phẫu thuật gồm 3 (7%) BN, phát hiện dựa vào khám lâm sàng, siêu âm bụng, chụp cắt lớp vi tính và xét nghiệm CA 19 - 9. Các BN này được ghi nhận CA 19 - 9 tăng (bảng 3.37), siêu âm bụng và chụp cắt lớp vi tính ghi nhận tổn thương tái phát tại chỗ.

#### 4.4.3. Thời gian sống thêm sau phẫu thuật

Trong số 44 BN cắt đầu tụy tá tràng do ung thư bóng Vater, theo dõi được 43 BN. Trong đó, bệnh nhân được theo dõi dài nhất là 60 tháng và BN theo dõi ngắn nhất 3 tháng. Tính đến hết ngày 31 tháng 12 năm 2015, trong số 44 BN có 25/44 (56,9%) BN còn sống, 15/44 (34,0%) BN tử vong và 4/44 (9,1%) mất tin (bảng 3.41). Thời gian sống thêm trung bình dự đoán theo Kaplan - Meier  $36,80 \pm 3,39$  tháng (bảng 3.42). Thời gian sống thêm 5 năm sau phẫu thuật dự đoán theo Kaplan - Meier khoảng 18,5% (biểu đồ 3.13 A). Theo tôi, đây là một kết quả tương đối tốt với bệnh lý ung thư bóng Vater. So với một số tác giả trong nước và quốc tế thì thời gian sống thêm sau phẫu thuật trong nghiên cứu của chúng tôi là chấp nhận được. Chẳng hạn như: Trần Đình Quốc (2005), nghiên cứu với 45 BN phẫu thuật cắt đầu tụy tá tràng do ung thư bóng Vater tại Bệnh viện Chợ Rẫy. Kết quả có 1(4,3%) sống 5 năm và 17 BN còn sống nhưng thời gian theo dõi chưa đủ 5 năm; thời gian sống thêm sau phẫu thuật trung bình 29,7 tháng [17]. Hayes (1987), nghiên cứu trên 35 BN cắt đầu tụy tá tràng điều trị ung thư bóng Vater. Thời gian sống thêm 5 năm sau phẫu thuật 53% [72]. Shiba H (2013), nghiên cứu 30 BN được phẫu thuật cắt đầu tụy tá tràng do ung thư bóng Vater. Kết quả: thời gian sống 5 năm sau phẫu thuật 83,4% [111].

Trong 43/44 BN tham gia đánh giá chất lượng cuộc sống sau phẫu thuật, nhìn chung chất lượng cuộc sống của tất cả BN phẫu thuật cắt đầu tụy tá tràng do ung thư Vater có kết quả tương đối mỹ mãn; chất lượng cuộc sống sau phẫu thuật thuộc loại khá và tốt 60%, loại trung bình 27,5% và loại xấu 12,5%.

Đánh giá chất lượng cuộc sống và thời gian sống thêm sau phẫu thuật: theo Trần Văn Phoi (2005), với 35 BN ung thư quanh bóng Vater được phẫu thuật cắt đầu tụy tá tràng, thời gian theo dõi 8 tháng. Tác giả nhận xét rằng: tất cả BN sau phẫu thuật đều có chất lượng cuộc sống khá tốt từ tháng thứ 3 đến tháng thứ 6; phần lớn lên cân, ăn uống được [16].

#### 4.4.4. Yếu tố tiên lượng thời gian sống thêm sau phẫu thuật

Ung thư bóng Vater có tiên lượng sống sau phẫu thuật tốt hơn các loại ung thư khác của vùng đầu tụy tá tràng [6]. Tuy nhiên, thời gian sống thêm sau phẫu thuật phụ thuộc nhiều yếu tố như: loại tế bào, độ xâm lấn (T), di căn hạch (N), giai đoạn phát triển, độ biệt hoá tế bào, bờ cắt tụy và tình trạng xâm lấn mạch máu của khối u [57].

Chúng tôi nhận thấy rằng: qua 44 BN phẫu thuật cắt đầu tụy tá tràng điều trị ung thư bóng Vater, tiên lượng thời gian sống thêm trung bình sau phẫu thuật của  $T_i > T_1 > T_2 > T_3$  (bảng 3.43). Tuy nhiên, sự khác nhau không có ý nghĩa thống kê ( $P < 0,05$ ). Ngược lại (bảng 3.44), tiên lượng thời gian sống thêm trung bình sau phẫu thuật có sự khác nhau có ý nghĩa thống kê giữa các giai đoạn của bệnh ( $P < 0,05$ ). Tương tự, thời gian sống thêm trung bình sau phẫu thuật có sự khác biệt lớn đối với các loại biệt hoá tế bào (bảng 3.45), sự khác biệt có ý nghĩa thống kê ( $p < 0,05$ ).

Klein F (2014), thực hiện cắt đầu tụy tá tràng 134 BN ung thư bóng Vater; trong đó, khối u có kích thước nhỏ dưới 2 cm là 53 (37%) và lớn trên 2 cm 90 (63%), với hơn một nửa tế bào ung thư biệt hóa vừa 75 (52%), biệt hóa kém 52 (36%) và biệt hóa tốt chỉ có 10%. Kết quả: thời gian sống 1 năm, 5 năm sau phẫu thuật là 75% và 40% [87].

Edge SB (2010), hạch di căn ảnh hưởng có ý nghĩa đến thời gian sống thêm 5 năm sau phẫu thuật, tỷ lệ sống 5 năm sau phẫu thuật 60% đối với bệnh nhân không có di căn hạch giảm xuống 40% đối với các bệnh nhân có một hạch dương tính và 0% đối với bệnh nhân có 4 hạch dương tính [57].

## **KẾT LUẬN**

Qua nghiên cứu 44 bệnh nhân ung thư bóng Vater được phẫu thuật điều trị tại Bệnh viện Trung ương Huế từ năm 2010 đến 2016, chúng tôi rút ra một số kết luận như sau:

### **1. Đặc điểm lâm sàng và cận lâm sàng ung thư bóng Vater**

- Ung thư bóng Vater gặp ở mọi lứa tuổi, thường gặp nhất là từ 41 - 60 tuổi (52,2%) và tuổi trung bình 56,1 tuổi. Nam gặp nhiều hơn nữ, tỷ lệ nam: nữ = 2,1.

- Bệnh cảnh lâm sàng biểu hiện chán ăn 59,1%, mệt mỏi 50,0% và nôn mửa 9,1%, sút cân 56,8% và sốt 6,8%. Hội chứng tắc mật khá rõ ràng: đau bụng 100%, vàng da, vàng mắt 88,6%, túi mật lớn 63,9%, ngứa 56,8% và gan lớn 25,0%.

- Các dữ kiện cận lâm sàng cho thấy:

+ Siêu âm bụng: Ống mật chủ giãn 77,3% và ống tụy giãn 31,8%.

+ Chụp cắt lớp vi tính: Tình trạng ống mật chủ giãn 63,6%, ống tụy giãn 38,6%, túi mật lớn 54,5% và tình trạng khối u đã xâm lấn tổ chức xung quanh 27,3%.

+ Nội soi nghiêng tá tràng: Tỷ lệ phát hiện u sùi bóng Vater 38,6%.

+ CA 19 - 9 tăng cao trong ung thư bóng Vater, trung bình  $270,7 \pm 469,5$ .

- Ung thư bóng Vater ở giai đoạn IB chiếm đa số 54,6%, độ biệt hóa tốt chiếm 68,2%.

### **2. Đặc điểm kỹ thuật và đánh giá kết quả phẫu thuật cắt đầu tụy tá tràng điều trị ung thư bóng Vater**

- Phẫu thuật cắt đầu tụy tá tràng theo phương pháp Whipple kinh điển (cắt hang vị dạ dày) là 79,5% và phẫu thuật Whipple cải tiến (bảo tồn môn vị) là 20,5%. Sử dụng miệng nối tụy - dạ dày chiếm 34,1%, miệng nối tụy - hồng tràng 65,9%, trong đó có dẫn lưu ống tụy ra ngoài 45,5%, không dẫn lưu 20,4%.



- Tai biến thương tổn mạch máu trong quá trình phẫu tích được xử trí tốt: TM cửa 6,8%, TM mạc treo tràng trên 2,3%. Các biến chứng chung sau phẫu thuật là 31,8%: dò tụy 2,3% (xảy ra ở 1 BN không dẫn lưu ống tụy), chảy máu 6,9%, viêm tụy cấp thoáng qua 13,6% (xảy ra vài giờ sau phẫu thuật và kéo dài trong vài ngày), áp xe tồn dư 6,8%, biến chứng rỗng dạ dày muộn 6,8%, nhiễm trùng vết mổ 4,5%, dò miệng nối mật-ruột 2,3%.

- Không có tử vong sau phẫu thuật (đối với 2 phương pháp phẫu thuật), các tai biến và biến chứng được kiểm soát tốt, cho thấy mặc dù đây là phẫu thuật phức tạp nhưng việc lựa chọn bệnh nhân, chuẩn hóa các kỹ thuật đã mang lại hiệu quả và an toàn trong quá trình phẫu thuật.

- Chất lượng cuộc sống sau phẫu thuật được cải thiện đáng kể, số bệnh nhân có chất lượng cuộc sống xếp loại tốt và khá 62,8%.

- Thời gian sống thêm trung bình sau phẫu thuật 36,8 tháng. Trong đó, độ biệt hóa của tế bào và giai đoạn bệnh có ảnh hưởng có ý nghĩa thống kê đến thời gian sống thêm sau phẫu thuật. Tiên lượng thời gian sống thêm 5 năm sau phẫu thuật dự đoán theo Kaplan-Meier khoảng 18,5%.

## TÀI LIỆU THAM KHẢO

### Tiếng Việt

1. Phạm Thế Anh (2014), *Nghiên cứu ứng dụng phương pháp lập lại lưu thông tiêu hóa tụy dạ dày trong cắt khối tá tràng đầu tụy*, Luận án tiến sỹ y học, tr. 1 - 132.
2. Phạm Thế Anh, Trịnh Hồng Sơn, Nguyễn Tiến Quyết (2012), "Điều trị xuất huyết tiêu hóa sau cắt khối tá tràng đầu tụy trên bệnh nhân áp dụng phương pháp lập lại lưu thông tiêu hóa tụy dạ dày tại khoa 1C Bệnh viện Việt Đức", *Y học Việt Nam*, 2, tr. 121 - 125.
3. Phạm Thế Anh, Trịnh Hồng Sơn, Nguyễn Tiến Quyết (2012), "Kết quả phẫu thuật lấy bỏ mạc treo tụy trong cắt khối tá tràng đầu tụy tại khoa 1C Bệnh viện Việt Đức", *Y học Việt Nam*, 2, tr. 66 - 70.
4. Nguyễn Cao Cương (2008), "Rò tụy sau phẫu thuật bệnh lý tụy tạng", *Y học TP. Hồ Chí Minh*, 12(3), tr. 75 - 80.
5. Nguyễn Cao Cương, Văn Tần (2008), "Biến chứng phẫu thuật Whipple", *Y học TP. Hồ Chí Minh*, 12(1), tr. 82 - 87.
6. Nguyễn Tấn Cường, Võ Tấn Long, Nguyễn Minh Hải (2004), "Ung thư nhú Vater: Kết quả điều trị phẫu thuật tại Bệnh viện Chợ Rẫy", *Y học Thành phố Hồ Chí Minh*, 8(3), tr. 125 - 133.
7. Nguyễn Tấn Cường, Đoàn Tiến Mỹ, Bùi An Thọ và cs (2004), "Điều trị ung thư bóng Vater: liệu có vai trò nào cho phẫu thuật khoét u tại chỗ", *Y Học TP. Hồ Chí Minh*, 11(1), tr. 71 - 79.
8. Trịnh Bình Dy (2006), "Sự bài tiết dịch", *Sinh lý học*, NXB Y học, Hà Nội, tr. 339 - 347.
9. Trịnh Xuân Đàn (2008), "Khối tá - tụy", *Bài giảng giải phẫu học*, NXB y học Hà Nội, tr. 82 - 92.

10. Nguyễn Minh Hải, Bùi Văn Ninh, Nguyễn Tấn Cường (2002), "Nạo hạch triệt để trong cắt khối tá tụy ở bệnh nhân ung thư quanh nhú Vater", *Y học TP. Hồ Chí Minh*, 6(2), tr. 163 - 169.
11. Nguyễn Minh Hải, Lâm Việt Trung, Hồ Sỹ Minh và cs (2004), "Phẫu thuật cắt khối tá tụy cho bệnh lý đầu tụy và quanh nhú Vater tại Bệnh viện Chợ Rẫy trong 6 năm (1997 - 2003): 101 trường hợp", *Y học Thành phố Hồ Chí Minh*, 8(3), tr. 113-118.
12. Nguyễn Minh Hải, Phạm Kim Hiếu (2000), "Nối tụy vào dạ dày trong phẫu thuật cắt khối tá tụy", *Ngoại khoa*, 3, tr. 17 - 20.
13. Dương Trọng Hiền, Lê Việt Khánh, Nguyễn Đức Tiến (2008), "Kinh nghiệm bước đầu trong cắt khối tá tụy nội soi tại Bệnh viện Hữu nghị Việt Đức", *Y học Thành phố Hồ Chí Minh*, 12(4), tr. 333-337.
14. Hồ Văn Linh, Đặng Ngọc Hùng, Lê Lộc (2014), "Kết quả phẫu thuật Whipple điều trị ung thư bóng Vater", *Tạp chí gan mật Việt Nam*, 29, tr. 93 - 99.
15. Lê Lộc, Phạm Như Hiệp (2004), "Kết quả điều trị phẫu thuật ung thư bóng Vater", *Y học Thành phố Hồ Chí Minh*, 8(3), tr. 134-139.
16. Trần Văn Phoi, Nguyễn Hoàng Bắc, Nguyễn Đình Hối (2005), "Phẫu thuật Whipple trong điều trị các bệnh quanh bóng Vater", *Y Học TP. Hồ Chí Minh*, 9(1), tr. 43 - 48.
17. Trần Đình Quốc, Nguyễn Tấn Cường, Võ Tấn Long (2005), "Kết quả của điều trị phẫu thuật ung thư bóng Vater", *Y Học TP. Hồ Chí Minh* 9(1), tr. 54 - 61.
18. Nguyễn Quang Quyền (2006), "Tá tràng và tụy", *Bài giảng giải phẫu học.*, NXB Y học, 2, tr. 119 - 132.
19. Trịnh Hồng Sơn (2012), "Chỉ định cắt khối tá tụy", *Y học thực hành*, 814(3), tr. 83-87.

20. Trịnh Hồng Sơn, Phạm Thế Anh (2010), "Kết quả cắt khối tá tụy - Kinh nghiệm cá nhân qua 79 trường hợp", *Y học thực hành*, 713(4), tr. 89-92.
21. Trịnh Hồng Sơn, Phạm Thế Anh, Nguyễn Hoàng (2009), "Nên nói tụy dạ dày hay nói tụy ruột trong cắt khối tá tụy", *Y học thực hành*, 678(9), tr. 13-15.
22. Trịnh Hồng Sơn, Nguyễn Thành Khiêm, Phạm Thế Anh (2011), "U đặc giả nhú của tụy: Chẩn đoán và điều trị", *Y học thực hành*, 788(10), tr. 60-63.
23. Văn Tàn, Nguyễn Cao Cương, Lê Văn Nghĩa (2002), "Kết quả phẫu thuật Whipple cải tiến", *Y Học TP. Hồ Chí Minh*, 6(2), tr. 184 - 194.
24. Nguyễn Cường Thịnh (2004), "Chấn thương tá tụy", *Y Học TP. Hồ Chí Minh* 8(3), tr. 66 - 68.
25. Chu Thị Tuyết (2015), *Hiệu quả dinh dưỡng toàn diện cho bệnh nhân phẫu thuật ổ bụng - tiêu hóa mở có chuẩn bị tại khoa Ngoại bệnh viện Bạch Mai năm 2013*, Luận án tiến sỹ y học, tr. 1 - 121.
26. Nguyễn Hoàng Vũ, Dương Văn Hải, Bùi Văn Ninh (2004), "Giải phẫu học động mạch khối tá tụy", *Y Học TP. Hồ Chí Minh*, 8, tr. 41 - 48.

### **Tiếng Anh**

27. Abdel-Razek A, Katri K and Bessa S (2012), "Pancreatic fistula after pancreatic resection: risk and management", *Egyptian Journal of Surgery*. 31(1), pp. 24 - 30.
28. Alghamdi A, Jawas A and Hart R (2007), "Use of octreotide for the prevention of pancreatic fistula after elective pancreatic surgery: a systematic review and meta-analysis", *Can J Surg*. 50(6), pp. 459 - 467.
29. Amico CE, Alves JR and Joao S (2013), "Complication after pancreatectomies: prospective study after ISGFP new classifications ", *ABCD Arq Bras Cir Dig*. 26(3), pp. 213 - 218.

30. Aranha GV and Aaron JM (2006), "Critical Analysis of a Large Series of Pancreaticogastrostomy After Pancreaticoduodenectomy", *Arch Surg* 141, pp. 574 - 580.
31. Bartsch DK, Langer P and Kanngießer V (2012), "A Simple and Safe Anastomosis for Pancreatogastrostomy Using One Binding Purse-String and Two Transfixing Mattress Sutures", *International Journal of Surgical Oncology*, pp. 1 - 8.
32. Bassi C, Falconi M and Molinari E (2005), "Reconstruction by Pancreaticojejunostomy Versus Pancreaticogastrostomy Following Pancreatectomy", *Annals of Surgery*. 242, pp. 767-773.
33. Bassi C, Dervenis C and Butturini C (2005), "Postoperative pancreatic fistula: An international study group (ISGPF) definition", *Surgery*. 138, pp. 8 - 13.
34. Bo'ttger TC and Junginger T (1999), "Factors Influencing Morbidity and Mortality after Pancreaticoduodenectomy: Critical Analysis of 221 Resections", *World J Surg*. 23, pp. 164-172.
35. Butturini G, Marcucci S and Molinari E (2006), "Complications after pancreaticoduodenectomy: the problem of current definitions", *J Hepatobiliary Pancreat Surg* 13, pp. 207-211.
36. Cameron JL, Riall TS and Coleman J (2006), "One thousand consecutive pancreaticoduodenectomies", *Annals of Surgery*. 244, pp. 10-15.
37. Cameron JL (1998), "Pancreaticoduodenectomy (Pylorus-Preserving Whipple Procedure)", *Atlas of gastrointestinal surgery*, pp. 285 - 305.
38. Cameron JL, Pitt HA and Yeo CJ (1993), "One hundred and forty- five consecutive pancreaticoduodenectomies without mortality", *Annals of Surgery*. 5, pp. 430-438.
39. Capella C, Albarello L and Capelli P (2011), "Carcinoma of the exocrine pancreas: The histology report", *Digestive and Liver Disease*, pp. 282-292.

40. Carolyn CC (2005), "Ampulla of Vater: Protocol applies to all intra-ampullary, peri-ampullary, and mixed intra - and peri-ampullary carcinomas", *Based on AJCC/UICC TNM*, pp. 1-17.
41. Caronna R, Peparini N and Cosimo RC (2012), "Pancreaticojejuno Anastomosis after Pancreaticoduodenectomy: Brief Pathophysiological Considerations for a Rational Surgical Choice", *International Journal of Surgical Oncology*, pp. 1 - 5.
42. Castillo CF and Morales-Oyarvide V (2012), "Evolution of the Whipple procedure at the Massachusetts General Hospital", *NIH Public Access Author Manuscript*. 152(301), pp. 1 - 19.
43. Cattell RB and Pyrtek LJ (1949), "An appraisal of pancreatoduodenectomy: a follow - up study of 61 cases", *Annals of Surgery* 129(6), pp. 840 - 848.
44. Chan M and Douglas G (2010), "Ampullary cancer: review and clinical update", *Commun Oncol* 7, pp. 61-66.
45. Chen WX, Xie QG and Zhang WF (2008), "Multiple imaging techniques in the diagnosis of ampullary", *Hepatobiliary pancreat Dis Int* 7, pp. 649-653.
46. Choe YM and Lee KY (2008), "Risk factors affecting pancreatic fistulas after pancreaticoduodenectomy", *World J Gastroenterol*. 14(45), pp. 6970 - 6974.
47. Choi SB, Kim WB and Song TJ (2011), "Surgical outcomes and prognostic factors for ampulla of Vater cancer", *Scandinavian Journal of Surgery*. 100, pp. 92-98.
48. Cohen J, Safdi MA and Deal SE (2006), "Quality Indicators for Esophagogastroduodenoscopy", *Am J Gastroenterol*. 101, pp. 886-891.
49. Creighton N, Baker D and Bishop J (2010), "Pancreatic cancer in New South Wales", *Cancer Institute NSW Monograph*, pp. 1 - 70.

50. Cruz FL (2011), "pancreaticojejunostomy versus pancreaticogastrostomy", *J Hepatobiliary Pancreat Sci.* 18, pp. 762 - 768.
51. Dabizzi E, Assef MS and Raimondo M (2011), "Diagnostic Management of Pancreatic Cancer", *Cancers.* 3, pp. 494 - 509.
52. De Klerk W (2005), "A Study of morphological, immunohistochemical and histochemical features of ampullary carcinomas", *Submitted to the University of Cape Town*, pp. 10 - 20.
53. Denost Q, Pontallier A and Rault A (2012), "Wirsungostomy as a salvage procedure after pancreaticoduodenectomy", *HPB Surgery.* 14, pp. 82 - 86.
54. DeOliveira LM, Winter MJ and Schafer M (2006), "Assessment of Complications After Pancreatic Surgery A Novel Grading System Applied to 633 Patients Undergoing Pancreaticoduodenectomy", *Ann Surg* 244, pp. 931 - 939.
55. Dindo D, Demartines N and Clavien AP (2004), "Classification of Surgical Complications A New Proposal With Evaluation in a Cohort of 6336 Patients and Results of a Survey", *Ann Surg* 240, pp. 205 - 213.
56. Dong K and Xiong W (2013), "Clinical study on suspension pancreatic - duct - jejunum en - to side continuous suture anastomosis in pancreaticoduodenectomy", *Chin Med sci j.* 28(1), pp. 34 - 38.
57. Edge SB (2010), "Ampulla of Vater", *American Joint Committee on Cancer*, pp. 235 - 240.
58. Fabre MJ, Arnaud PJ and Navarro F (1998), "Results of pancreatogastrostomy after pancreatoduodenectomy in 160 consecutive patients", *British Journal of Surgery.* 85, pp. 751 - 754.
59. Fang LW, Shyr MY and Su HC (2007), "Comparison Between Pancreaticojejunostomy and Pancreaticogastrostomy After Pancreaticoduodenectomy", *J Formos Med Assoc.* 106(9), pp. 717 - 727.

60. Farnell MB, Pearson RK and Sarr MG (2005), "A prospective randomized trial comparing standard pancreatoduodenectomy with pancreatoduodenectomy with extended lymphadenectomy in resectable pancreatic head adenocarcinoma", *Surgery*. 138, pp. 618 - 630.
61. Fisher WE and Anderson DK (2007), "Pancreas", *Schwartz's Principles of Surgery, 9e* The McGraw-Hill Companies, pp. 1167 - 1174.
62. Fontes P.R, Waechter F.L and Nectoux M (2014), "Low mortality rate in 97 consecutive pancreaticoduodenectomies: the experience of a group", *Arq Gastroenterol*. 51, pp. 29-33.
63. Furukawa H, Iwata R and Moriyama N (1999), "Blood supply to the pancreatic head, bile duct and duodenum", *Arch Surg*, pp. 1086 - 1090.
64. Gagner M and Palermo M (2009), "Laparoscopic Whipple procedure: review of the literature", *J Hepatobiliary Pancreat Surg* pp. 1 - 4.
65. Gerritsen A, Besselink GM and Cieslak PK (2012), "Efficacy and complications of nasojejunal, jejunostomy and parenteral feeding after pancreaticoduodenectomy", *J Gastrointest Surg*. 16, pp. 1144 - 1151.
66. Ghaneh P, Costello E and Neoptolemos JP (2007), "Biology and management of pancreatic cancer", *Gut* 56, pp. 1134-1152.
67. Grobmyer SR, Hollenbeck ST and Jaques DP (2008), "Roux-en-Y Reconstruction After Pancreaticoduodenectomy", *Arch Surg*. 143(12), pp. 1184 - 1188.
68. Habal F, Gaisano H and Rossos P (2002), "The Pancreas", *First principles of gastroenterology. Fifth edition*. 3, pp. 417 - 427.
69. Haddad LB, Scatton O and Randone B (2009), "Pancreatic fistula after pancreaticoduodenectomy: the conservative treatment of choice", *HPB* 11, pp. 203-209.
70. Hartley M (2005), "Surgical anatomy of the pancreas", *Surgical Management of Hepatobiliary and Pancreatic Disorders*, pp. 30 - 45.



71. Hawes RH (2010), "The evolution of endoscopic ultrasound: improved imaging, higher accuracy for fine needle aspiration and the reality of endoscopic ultrasound-guided interventions", *Current Opinion in Gastroenterology*. 26, pp. 436-444.
72. Hayes D.H, Bolton J.S and Willis G.W (1987), "Carcinoma of the ampulla of vater", *Annals of Surgery*. 206, pp. 572-577.
73. Hayes DH, Bolton JS and Willis GW (1987), "Carcinoma of the Ampulla of Vater", *Ann. Surg* 206(5), pp. 572 - 577.
74. Henedige TP, Neo WT and Venkatesh SK (2014), "Imaging of malignancies of the biliary tract- an Update", *Cancer Imaging*, pp. 1 - 21.
75. Hines JO and Reber AH (2006), "Technique of pancreaticojejunostomy reconstruction after pancreaticoduodenectomy", *J Hepatobiliary Pancreat Surg*. 13, pp. 185 - 189.
76. Ho CK, Kleeff J and Friess H (2005), "Complications of pancreatic surgery", *HPB Surgery*. 7(99 - 108).
77. Hoshino A, Nakamura Y and Suzuki H (2013), "Adenocarcinoma of the Minor Duodenal Papilla: Report of a Case", *J Nippon Med Sch*. 80 (2), pp. 165-170.
78. Hwang HK, Park JS and Park C (2011), "The Impact of Body Mass Index on Pancreatic Fistula After Pancreaticoduodenectomy in Asian Patients on the Basis of Asia-Pacific Perspective of Body Mass Index", *JOP. J Pancreas* 12(6), pp. 586-592.
79. Jonesa L, Russellb C and Moscac F (1999), "Standard Kausch-Whipple Pancreatoduodenectomy", *Dig Surg*. 16, pp. 297-304.
80. Kanji ZS and Gallinger S (2013), "Diagnosis and management of pancreatic cancer", *CMAJ*, pp. 1 - 7.
81. Karakousis GC and Spitz FR (2006), "Surgical Approaches to Pancreatic Cancer", *The clinician 's guide to pancreaticobiliary disorders. Slack incorporated USA*, pp. 287 - 296.

82. Kim Y.H (2012), "Management and prevention of delayed gastric emptying after pancreaticoduodenectomy", *Korean J Hepatobiliary Pancreat Surgery*. 16, pp. 1-6.
83. Kim J.H, Yoo B.M and Kim W.H (2009), "Which method should we select for pancreatic anastomosis after pancreaticoduodenectomy?", *World J Surg*. 33, pp. 326-332.
84. Kim J.Y, Park J.S and Kim J.K (2013), "A model for predicting pancreatic leakage after pancreaticoduodenectomy based on the international study group of pancreatic surgery classification", *Korean J hepatobiliary Pancreat Surg*. 17, pp. 166-170.
85. Kimura W (2000), "Surgical anatomy of the pancreas for limited resection", *J hepatobiliary pancreat surg*. 7, pp. 473 - 479.
86. Kleespies A, Rentsch M and Seeliger H (2009), "Blumgart anastomosis for pancreaticojejunostomy minimizes severe complications after pancreatic head resection", *British Journal of Surgery*, 96, pp. 741 - 750.
87. Klein F, Jacob D and Bahra M (2014), "Prognostic Factors for Long-Term Survival in Patients with Ampullary Carcinoma: The Results of a 15-Year Observation Period after Pancreaticoduodenectomy", *HPB Surgery*, pp. 1 - 8.
88. Klempnauer J, Ridder GJ and Masxhek H (1998), "Carcinoma of the ampulla of vater: determinants of long-term survival in 94 resected patients ", *HPB Surgery*. 11, pp. 1-11.
89. Kusnierz K, Mrowiec S and Lampe P (2015), "A Comparison of Two Invagination Techniques for Pancreatojejunostomy after Pancretoduodenectomy", *Gastroenterology Research and Pracrice*, pp. 1-8.
90. Lai EC and Lau SH (2009), "Measures to Prevent Pancreatic Fistula After Pancreatoduodenectomy", *Arch Surg*. 144(11), pp. 1074 - 1080.

91. Lee ES and Lee JM (2014), "Imaging diagnosis of pancreatic cancer: A state-of-the-art Review", *World J Gastroenterol* 20(24), pp. 7864 - 7877.
92. Liu QY, Li L and Xia HT (2014), "Risk factors of delayed gastric emptying following pancreaticoduodenectomy", *ANZ J Surgery*, pp. 1-5.
93. Lu B, Cai X and Lu W (2006), "Laparoscopic Pancreaticoduodenectomy to Treat Cancer of the Ampulla of Vater", *JSLs* 10, pp. 97-100.
94. Machado NO (2012), "Pancreatic Fistula after Pancreatectomy: Definitions, Risk Factors, Preventive Measures, and Management - Review", *International Journal of Surgical Oncology*, pp. 1 - 9.
95. Malleo G, Crippa S and Butturini G (2010), "Delayed gastric emptying after pylorus-preserving pancreaticoduodenectomy: validation of International Study Group of Pancreatic Surgery classification and analysis of risk factors", *Hepato-Pancreato-Biliary Association*. 12, pp. 610-618.
96. Marcus GS, Cohen H and Ranson CJ (1995), "Optimal Management of the Pancreatic Remnant After Pancreaticoduodenectomy", *Annals of surgery*. 221(6), pp. 635 - 648.
97. Matthew HG, Katz and Jason B (2008), "Anatomy of the Superior Mesenteric Vein With Special Reference to the Surgical Management of First-order Branch Involvement at Pancreaticoduodenectomy", *Ann Surg*. 248, pp. 1098-1102.
98. McDowell I (2006), "Measuring Health: A Guide to Rating Scales and Questionnaires", *Oxford University Press*. 3, pp. 551 - 596.
99. Nakao A, Fujii T and Sugimoto H (2006), "Is pancreaticogastrostomy safer than pancreaticojejunostomy?", *J Hepatobiliary Pancreat Surg* 13, pp. 202 - 206.
100. Nikfarjam M, Houli N and Tufail F (2012), "Reduction in Delayed Gastric Emptying Following Non-Pylorus Preserving Pancreaticoduodenectomy by Addition of a Braun Enteroenterostomy", *JOP. Journal of the Pancreas*. 13(5), pp. 488-496.

101. Pandolfi M, Martino M and Gabbrielli A (2008), "Endoscopic Treatment of Ampullary Adenomas", *JOP. J Pancreas*. 9(1), pp. 1 - 8.
102. Paraskevas KI, Avgerinos C and Manes C (2006), "Delayed gastric emptying is associated with pylorus-preserving but not classical Whipple pancreaticoduodenectomy: A review of the literature and critical reappraisal of the implicated pathomechanism", *World J Gastroenterol* 12(37), pp. 5951 - 5958.
103. Pasricha PJ (2002), "There Is No Role for ERCP or EUS in Unexplained Abdominal Pain of Pancreatic or Biliary Origin", *NIH State-of-the-Science Conference on Endoscopic Retrograde Cholangiopancreatography (ERCP) for Diagnosis and Therapy. William H. Natcher Conference Center National Institutes of Health Bethesda, Maryland*, pp. 71 - 80.
104. Perysinakis I, Margaris I and Kouraklis G (2014), "Ampullary cancer - a separate clinical entity", *Histopathology*. 64, pp. 759-768.
105. Pessaux P, Sauvanet A and Mariette C (2011), "External Pancreatic Duct Stent Decreases Pancreatic Fistula Rate After pancreaticoduodenectomy: Prospective Multicenter Randomized Trial", *Annals of Surgery*. 253, pp. 879-885.
106. Puppala S (2011), "Hemorrhagic Complications After Whipple Surgery: Imaging and Radiologic Intervention", *AJR*. 196, pp. 192-197.
107. Romiti A, Barucca V and Zullo A (2012), "Tumors of ampulla of Vater: A case series and review of chemotherapy options", *World J Gastrointest Oncol*. 4(3), pp. 60-67.
108. Rumstadt B, Schwab M and Korth P (1998), "Hemorrhage After Pancreatoduodenectomy", *Annals of surgery*. 227(2), pp. 236-241.
109. Sanjay P, Fawzi A and Fulke JL (2010), "Late Post Pancreatectomy Haemorrhage. Risk Factors and Modern Management", *JOP. J Pancreas*. 11(3), pp. 220 - 225.

110. Schniewind B, Bestmann B and Bruns DH (2006), "Quality of life after pancreaticoduodenectomy for ductal adenocarcinoma of the pancreatic head", *British Journal of Surgery* 93, pp. 1099-1107.
111. Shiba H, Misawa T and Fujiwara Y (2013), "Glasgow Prognostic Score Predicts Therapeutic Outcome after Pancreaticoduodenectomy for Carcinoma of the Ampulla of Vater", *Anticancer research* 33, pp. 2715 - 2722.
112. Shrikhande SV and D'Souza MA (2008), "Pancreatic fistula after pancreatectomy: Evolving definitions, preventive strategies and modern management", *World J Gastroenterol* 14(38), pp. 5789 - 5798.
113. Sim JS, Choi BI and Han JK (1996), "Helical CT anatomy of pancreatic arteries", *Abdom Imaging* 21, pp. 517-521.
114. Skandalakis JE (2004), "Chapter 21: Pancreas ", *Skandalakis Surgical Anatomy: The Embryologic and Anatomic Basis of Modern Surgery* McGraw-Hill Medical, pp. 1512 - 1524.
115. Takao S and Shinchi H (2012), "Pancreaticogastrostomy: a pancreas-transfixing method with duct-to-mucosa anastomosis (with video)", *J Hepatobiliary Pancreat Sci* 19, pp. 131-134.
116. Talamini MA, Moesinger RC and Pitt HA (1997), "Adenocarcinoma of the Ampulla of vater: A 28 - year experience", *Annals of surgery.* 225(5), pp. 590-600.
117. Traverso LW and Longmire WP (1980), "Preservation of the Pylorus in Pancreaticoduodenectomy", *Ann. Surg* 192(3), pp. 306 - 309.
118. Trede M (1988), "The Complications of Pancreatectomy", *Ann. Surg.* 207(1), pp. 39 - 47.
119. Wada K, Traverso W and Seattle (2006), "Pancreatic anastomotic leak after the Whipple procedure is reduced using the surgical microscope", *Surgery.* 139, pp. 735-742.

120. Washington K (2011), "Protocol for the Examination of Specimens from Patients with Carcinoma of the Ampulla of Vater", *Gastrointestinal Ampulla of Vater*, pp. 1 - 16.
121. Waugh JM, LClaggett OT and Rochester (1946), "Resection of the duodenum and head of the pancreas for carcinoma", *Division of Surgery*, pp. 224-232.
122. Wente MN, Veit JA and Bassi C (2007), "Postpancreatectomy hemorrhage (PPH) - An International Study Group of Pancreatic Surgery (ISGPS) definition", *Surgery*. 142, pp. 20-25.
123. Whipple AO (1945), "Pancreaticoduodenectomy for islet carcinoma a five year follow - up", *Annals of Surgery*, pp. 847 - 852.
124. Whipple AO, Parsons WB and Mullins CR (1935), "Treatment carcinoma of the ampullary of Vater", *Annals of Surgery*, pp. 763 - 779.
125. Windsor JA (2012), "Anatomy and physiology of the pancreas", *ASC surgery*, pp. 1 - 12.
126. Woo SM, Ryu JK and Lee SH (2007), "Recurrence and Prognostic Factors of Ampullary Carcinoma after Radical Resection: Comparison with Distal Extrahepatic Cholangiocarcinoma", *Annals of Surgical Oncology*. 14(11), pp. 3195-3201.
127. Yamaguchi K and Enjoji M (1991), "Adenoma of the ampulla of Vater: putative precancerous lesion", *Gut* 32, pp. 1558-1561.
128. Yang Y.L, Xu X.P and Wu G.Q (2008), "Prevention of pancreatic leakage after pancreaticoduodenectomy by modified child pancreaticojejunostomy", *Hepatobiliary pancreat Dis Int*. 7, pp. 426-429.
129. Yekebas EF, Wolfram L and Cataldegirmen G (2007), "Postpancreatectomy Hemorrhage: Diagnosis and Treatment An Analysis in 1669 Consecutive Pancreatic Resections", *Ann Surg*. 246, pp. 269-280.

130. Yeo JC, Cameron LF and Lillemoe DK (2000), "Does Prophylactic Octreotide Decrease the Rates of Pancreatic Fistula and Other Complications After Pancreaticoduodenectomy? Results of a Prospective Randomized Placebo-Controlled Trial", *Ann of Surg.* 232(3), pp. 419 - 429.
131. Yeo JC, Cameron LJ and Sohn AT (1999), "Pancreaticoduodenectomy With or Without Extended Retroperitoneal Lymphadenectomy for Periapillary Adenocarcinoma Comparison of Morbidity and Mortality and Short-Term Outcome", *Aannals of surgery.* 229(5), pp. 613 - 624.
132. Yi N, Yi SQ and Wang HX (2010), "Anterior Inferior Pancreaticoduodenal Artery Running Between the Dorsal and Ventral Pancreas: Morphological and Embryological Viewpoint", *The Open Anatomy Journal.* 2, pp. 79-85.
133. Zhang XF, Yin GZ and Liu QG (2014), "Does Braun Enteroenterostomy Reduce Delayed Gastric Emptying After Pancreaticoduodenectomy?", *Medicine.* 93(7), pp. 1-8.
134. Zhu F, Wang M and Wang X (2013), "Modified Technique of Pancreaticogastrostomy for Soft Pancreas with Two Continuous Hemstitch Sutures: A Single-Center Prospective Study", *J Gastrointest Surg.* 17, pp. 1306-1311.

### **Tiếng Pháp**

135. Jaeck D, Boudjema K, Bachellier P (1998), "Exérèses pancréatiques céphaliques: duodéno pancréatectomies céphaliques (DPC)", *Techniqueschirurgicales*, p. 1 - 16.

## **DANH MỤC CÁC CÔNG TRÌNH NGHIÊN CỨU ĐÃ CÔNG BỐ**

1. Lê Lộc, Hồ Văn Linh, Lê Mạnh Hà (2012), “Phẫu thuật cắt đầu tụy - tá tràng: 136 trường hợp ung thư quanh bóng Vater”, *Tạp chí Gan mật Việt Nam*, tháng 8, số 21, tr. 33 - 40.
2. Hồ Văn Linh, Dương Xuân Lộc, Phan Đình Tuấn Dũng, Nguyễn Đình Đạt, Hoàng Trọng Nhật Phương, Phan Hải Thanh, Phạm Như Hiệp, Lê Lộc (2012), “Đánh giá kết quả phẫu thuật cắt đầu tụy - tá tràng điều trị ung thư quanh bóng Vater”, *Tạp chí Khoa học Tiêu hóa Việt Nam*, 7(28), tr. 1854 - 1859.
3. Hồ Văn Linh, Dương Xuân Lộc, Nguyễn Đình Đạt, Hoàng Trọng Nhật Phương, Phạm Anh Vũ, Hồ Hữu Thiện, Phan Hải Thanh, Đặng Ngọc Hùng, Phạm Như Hiệp, Lê Mạnh Hà, Lê Lộc (2013), “Phẫu thuật cắt khối tá đầu tụy (Whipple) có dẫn lưu ống tụy ra da: kỹ thuật và kết quả”, *Tạp chí Ngoại khoa Việt Nam*, 5(64), tr. 24 - 30.
4. Hồ Văn Linh, Đặng Ngọc Hùng, Dương Xuân Lộc, Nguyễn Thanh Xuân, Phạm Anh Vũ, Hồ Hữu Thiện, Phan Hải Thanh, Phạm Như Hiệp, Hoàng Trọng Nhật Phương, Lê Mạnh Hà, Lê Lộc, Bùi Đức Phú (2016), “Miệng nối tụy - hồng tràng hay tụy - dạ dày sau cắt khối tá đầu tụy”, *Tạp chí Y học lâm sàng*, 33, tr. 105 - 110.



# PHỤ LỤC

# PROTOCOL NGHIÊN CỨU

Số.....

Số GPB.....

Số HS.....

**Đề tài “Đánh giá kết quả phẫu thuật cắt đầu tụy - tá tràng trong điều trị ung thư bóng Vater”**

## I. PHẦN HÀNH CHÍNH

Họ và tên bệnh nhân:

Tuổi:

Giới:

Nghề nghiệp:

Địa chỉ:

Ngày mổ:

Ngày vào viện:

Ngày ra:

Số vào viện:

ĐT:

## II. TIỀN SỬ

### 1. Tiền sử nội khoa

Nghiện rượu  Hút thuốc lá  Viêm tụy  ĐTĐ  Khác

### 2. Tiền sử ngoại khoa

Phẫu thuật sỏi mật  Đặt stent đường mật  Khác

## III. BỆNH SỬ

### 1. Toàn thân

*Bảng 1. Triệu chứng toàn thân*

Triệu chứng	Có	Không	Triệu chứng	
Sốt			Chiều cao	
Mệt mỏi			Cân nặng	
Chán ăn			Mạch	
Sút cân			Huyết áp	

### 2. Khám lâm sàng

*Bảng 2. Triệu chứng lâm sàng*

Cơ năng	Có	Không	Thực thể	Có	Không
Vàng da, vàng mắt			Gan lớn		
Phù			Tuần hoàn bàng hệ		
Đi cầu ra máu			Dịch báng		
Cảm giác đầy bụng			Túi mật lớn		
Nôn mửa			Ngứa		
Đau hạ sườn phải			Hội chứng tắc mật		
			Sờ được khối u		

### 3. Cận lâm sàng

#### 3.1. Sinh hoá

Bảng 3. Xét nghiệm sinh hoá

Ure		CA 19.9	
Creatinin		Bilirubine - TP	
Protid		Bilirubine - TT	
Glucose		SGOT	
Tỷ prothrombin		SGPT	
Nhóm máu		Albumin	
Hồng cầu		Bạch cầu	
Hemoglobin		Amylase	
CEA		Hct	

#### 3.2. Chẩn đoán hình ảnh

##### 3.2.1. Siêu âm bụng

Kích thước:

Xâm lấn: Tá tràng  Tụy  Ống mật chủ  Khác

Ống mật chủ: ĐK:

Ống tụy: ĐK:

Túi mật căng: Có  Không

Nhu mô tụy:

Hạch: Có  Không

Vị trí và số lượng: Cuồng gan  Thân tạng  ĐM gan chung   
ĐM lách  Trước và sau đầu tụy

##### 3.2.2. Chụp cắt lớp

Kích thước:

Hình thái: Ngấm thuốc:  Không ngấm thuốc:

Xâm lấn: Tá tràng  Tụy  Ống mật chủ

Ống mật chủ: ĐK:

Ống tụy: ĐK:

Túi mật căng: Có  Không

Hạch: Có  Không

Nhu mô tụy: Cứng  Mềm

Hạch: Có  Không

Vị trí và số lượng: Cuồng gan  Thân tạng  ĐM gan chung   
ĐM lách  Trước và sau đầu tụy

3.2.3. Nội soi nghiêng tá tràng: Có  Không

Kết quả:

### 3.2.4. ERCP:

### 3.2.5. Kết quả giải phẫu bệnh

Loại tế bào:

Độ biệt hóa:

Giai đoạn pTNM:

Phân loại tuy xơ: Có  Không

## 4. TRONG MỔ

### 4.1. Mở bụng: đường giữa

### 4.2. Thăm dò ổ bụng

Viêm dính: Có  Không  ĐK OMC:

Dịch ổ bụng: Có  Không  ĐK ống tụy:

Gan ú mật: Có  Không  Hạch: Có  Không

Túi mật căng: Có  Không  Vị trí, số lượng:

Xâm lấn tá tràng: Có  Không  Cuống gan

Xâm lấn đầu tụy: Có  Không  ĐM thân tạng

Xâm lấn đoạn cuối OMC: Có  Không  ĐM gan chung

Xâm lấn TMMTTT: Có  Không  ĐM lách

KT u: Hạch trước và sau đầu tụy

### 4.3. Phương pháp mổ

Thời gian mổ:

### 4.4. Tai biến trong mổ

Tổn thương TM cửa: có  không  Tổn thương ĐM TMMTTT: có  không

Tổn thương TMMTTT: có  không  Chảy máu ĐM vị tá tràng: có  không

Tổn thương TM lách: có  không  Tổn thương TM chủ: có  không

Tổn thương ĐT ngang: có  không  Chảy máu từ quai HT có  không

Chảy máu diện cắt tụy: có  không  Vỡ hạch có  không

Tổn thương ĐM túi mật: có  không  Rách mạc treo ĐT ngang: có  không

Thủng tá tràng: có  không  Chảy máu giường túi mật: có  không

Tổn thương TMSD (P): có  không  Chảy máu mạc dính tá tụy có  không

Rách nhu mô tụy: có  không  Nạo hạch chảy máu: có  không

Xử trí diện cắt tụy: Đốt  Khâu và đốt  Khâu

Truyền máu trong mổ: có  Không

Số lượng: .....ml?

4.5. Biến chứng sau mổ: Có  Không

### 4.5.1. Phân độ biến chứng theo Daniel Dindo

Độ I  Độ II  Độ IIIa  Độ IIIb

Độ IVa  Độ IVb  Độ V

## 4.5.2. Loại biến chứng

Bảng 4. Loại biến chứng

STT	LOẠI BIẾN CHỨNG	BIẾN CHỨNG	PHÂN ĐỘ A, B và C	XỬ TRÍ
1	Chảy máu sớm	1. Có 2. Không		1. ĐT nội 2. Phẫu thuật
2	Chảy máu muộn	1. Có 2. Không		1. ĐT nội 2. Phẫu thuật
3	Chảy máu ống tiêu hóa	1. Có 2. Không		1. ĐT nội 2. Phẫu thuật
4	Chảy máu ổ phúc mạc	1. Có 2. Không		1. ĐT nội 2. Phẫu thuật
5	Dò miệng nối tụy	1. Có 2. Không		1. ĐT nội 2. Phẫu thuật
6	Dò miệng nối mật ruột	1. Có 2. Không		1. ĐT nội 2. Phẫu thuật
7	Dò miệng nối vị tràng	1. Có 2. Không		1. ĐT nội 2. Phẫu thuật
8	Viêm tụy sau mổ	1. Có 2. Không		1. ĐT nội 2. Phẫu thuật
9	Ổ đọng dịch sau mổ	1. Có 2. Không		1. ĐT nội 2. Phẫu thuật
10	Nhiễm trùng vết mổ	1. Có 2. Không		1. ĐT nội 2. Phẫu thuật
11	Viêm phổi	1. Có 2. Không		1. ĐT nội 2. Phẫu thuật
12	Chảy máu vết mổ	1. Có 2. Không		1. ĐT nội 2. Phẫu thuật
13	Chậm đào thải dạ dày	1. Có 2. Không		1. ĐT nội 2. Phẫu thuật

## 5. Kết quả sau mổ

### 5.1. Sinh hóa

Bảng 5. Xét nghiệm sau phẫu thuật

Ure		Bilirubin - T	
Creatinin		Bilirubin - D	
Protid		SGOT	
Glucose		SGPT	
Tỷ prothrombin		Albumin	
Bạch cầu		Amylase	
Hồng cầu		Lipase	
Hemoglobin		Hct	

### 5.2. Theo dõi sau mổ

Thời gian trung tiện..... giờ  
 Thời gian rút dẫn lưu..... ngày.  
 Thời gian rút sonde dạ dày..... ngày.  
 Thời gian rút sonde nuôi dưỡng..... ngày.

Thời gian để ăn lại sau mổ..... ngày.  
 Thời gian sử dụng kháng sinh..... ngày.  
 Thời gian dùng sandostatin..... ngày.....**ông**  
 Số lượng máu truyền..... ml.  
 Số lượng plasma truyền..... ml.

### 5.3. Số lượng dịch dẫn lưu

*Bảng 6. Xét nghiệm dịch sau ngày thứ 5*

	Ngày 1	Ngày 2	Ngày 3	Ngày 4	Ngày 5
Dịch d lưu					
Amylase					
Bilirubin					

## 6. Kết quả tái khám

### 6.1. Tái khám sau 3 tháng

#### 6.1.1 Lâm sàng

Phù  Không  Có (...Kg/tháng)  
 Bụng báng  Không  Có  
 Vàng da  Không  Có  
 Rối loạn tiêu hóa  Không  Có  
 Đau bụng  Không  Có  
 Tái phát ở tụy  không  Có

#### 6.1.2 Cận lâm sàng

Thiếu máu hồng cầu <3.5M/L  Không  Có  
 Protein máu thấp: <60g/l  Không  Có  
 Albumin máu thấp:< 35g/l  Không  Có  
 Glucose cao ( $\geq 7$ mmol/l)  Không  Có  
 Bilirubin cao ( $\geq 22$  mmol/l)  Không  Có  
 Amylase:  
 CA 19-9  <37U/l  >37U/l

#### Siêu âm bụng

Đường mật: Giãn (>6mm)  Không giãn (<6mm)   
 Ống tụy: Giãn (>3mm)  Không giãn   
 Di căn gan:  Không  Có  
 Tái phát ở tụy:  Không  Có  
 Dịch ổ bụng  Không  Có  
 Hạch ổ bụng  Không  Có  
 Vị trí hạch bụng  Rốn gan  Dọc bó mạch MTTT  Dọc ĐMC

#### CT scanner bụng:

Đường mật: Giãn (>6mm)  Không giãn (<6mm)   
 Ống tụy: Giãn (>3mm)  Không giãn   
 Di căn gan:  Không  Có  
 Tái phát ở tụy:  Không  Có  
 Dịch ổ bụng  Không  Có  
 Hạch ổ bụng  Không  Có  
 Vị trí hạch bụng  Rốn gan  Dọc bó mạch MTTT  Dọc ĐMC  
 Khác

#### Soi dạ dày:

.....  
 .....

## 6.2. Tái khám sau 6 tháng

### 6.2.1. Lâm sàng

Phù	<input type="checkbox"/> Không	<input type="checkbox"/> Có (...Kg/tháng)
Bụng báng	<input type="checkbox"/> Không	<input type="checkbox"/> Có
Vàng da	<input type="checkbox"/> Không	<input type="checkbox"/> Có
Tái phát ở tụy	<input type="checkbox"/> Không	<input type="checkbox"/> Có
Rối loạn tiêu hóa	<input type="checkbox"/> Không	<input type="checkbox"/> Có
Đau bụng	<input type="checkbox"/> Không	<input type="checkbox"/> Có

### 6.2.2. Cận lâm sàng

Thiếu máu hồng cầu <3.5M/L	<input type="checkbox"/> Không	<input type="checkbox"/> Có
Protein máu thấp: <60g/l	<input type="checkbox"/> Không	<input type="checkbox"/> Có
Albumin máu thấp: < 35g/l	<input type="checkbox"/> Không	<input type="checkbox"/> Có
Glucose cao ( $\geq 7$ mmol/l)	<input type="checkbox"/> Không	<input type="checkbox"/> Có
Bilirubin cao ( $\geq 22$ mmol/l)	<input type="checkbox"/> Không	<input type="checkbox"/> Có
Amylase:		
CA 19-9	<input type="checkbox"/> <37U/l	<input type="checkbox"/> >37U/l

### Siêu âm bụng

Đường mật:	Giãn (>6mm)	<input type="checkbox"/>	Không giãn (<6mm)	<input type="checkbox"/>
Ống tụy:	Giãn (>3mm),	<input type="checkbox"/>	Không giãn	<input type="checkbox"/>
Di căn gan:		<input type="checkbox"/> Không		<input type="checkbox"/> Có
Tái phát ở tụy:		<input type="checkbox"/> Không		<input type="checkbox"/> Có
Dịch ổ bụng		<input type="checkbox"/> Không		<input type="checkbox"/> Có
Hạch ổ bụng		<input type="checkbox"/> Không		<input type="checkbox"/> Có
Ví trí hạch bụng	<input type="checkbox"/> Rốn gan	<input type="checkbox"/> Dọc bó mạch MTTT		<input type="checkbox"/> Dọc ĐMC

### CT scanner bụng:

Đường mật:	Giãn (>6mm)	<input type="checkbox"/>	Không giãn (<6mm)	<input type="checkbox"/>
Ống tụy:	Giãn (>3mm)	<input type="checkbox"/>	Không giãn	<input type="checkbox"/>
Di căn gan:		<input type="checkbox"/> Không		<input type="checkbox"/> Có
Tái phát ở tụy:		<input type="checkbox"/> Không		<input type="checkbox"/> Có
Dịch ổ bụng		<input type="checkbox"/> Không		<input type="checkbox"/> Có
Hạch ổ bụng		<input type="checkbox"/> Không		<input type="checkbox"/> Có
Ví trí hạch bụng	<input type="checkbox"/> Rốn gan	<input type="checkbox"/> Dọc bó mạch MTTT		<input type="checkbox"/> Dọc ĐMC

### Soi dạ dày:

---

## 6.3. Tái khám sau 12 tháng

### 6.3.1 Lâm sàng

Phù	<input type="checkbox"/> Không	<input type="checkbox"/> Có (...Kg/tháng)
Bụng báng	<input type="checkbox"/> Không	<input type="checkbox"/> Có
Vàng da	<input type="checkbox"/> Không	<input type="checkbox"/> Có
Tái phát ở tụy	<input type="checkbox"/> Không	<input type="checkbox"/> Có
Rối loạn tiêu hóa	<input type="checkbox"/> Không	<input type="checkbox"/> Có
Đau bụng	<input type="checkbox"/> Không	<input type="checkbox"/> Có

### 6.3.2 Cận lâm sàng

Thiếu máu hồng cầu <3.5M/L	<input type="checkbox"/> Không	<input type="checkbox"/> Có
Protein máu thấp: <60g/l	<input type="checkbox"/> Không	<input type="checkbox"/> Có
Albumin máu thấp: < 35g/l	<input type="checkbox"/> Không	<input type="checkbox"/> Có
Glucose cao ( $\geq 7$ mmol/l)	<input type="checkbox"/> Không	<input type="checkbox"/> Có
Bilirubin cao ( $\geq 22$ mmol/l)	<input type="checkbox"/> Không	<input type="checkbox"/> Có

Amylase:

CA 19-9  <37U/l  >37U/l

**Siêu âm bụng**  Không  Có

Đường mật: Giãn (>6mm)  Không giãn (<6mm)

Ống tụy: Giãn (>3mm),  Không giãn

Di căn gan:  Không  Có

Tái phát ở tụy:  Không  Có

Dịch ổ bụng  Không  Có

Hạch ổ bụng  Không  Có

Vị trí hạch bụng  Rốn gan  Dọc bó mạch MTTT  Dọc ĐMC

**CT scanner:**

Đường mật: Giãn (>6mm)  Không giãn (<6mm)

Ống tụy: Giãn (>3mm)  Không giãn

Di căn gan:  Không  Có

Tái phát ở tụy:  Không  Có

Dịch ổ bụng  Không  Có

Hạch ổ bụng  Không  Có

Vị trí hạch bụng  Rốn gan  Dọc bó mạch MTTT  Dọc ĐMC

**Soi dạ dày:**

---

---

## 6.4. Tái khám sau 18 tháng

### 6.4.1. Lâm sàng

Phù  Không  Có(...Kg/tháng )

Bụng báng  Không  Có

Vàng da  Không  Có

Tái phát ở tụy  Không  Có

Rối loạn tiêu hóa  Không  Có

Đau bụng  Không  Có

### 6.4.2. Cận lâm sàng

Thiếu máu hồng cầu <3.5M/L  Không  Có

Protein máu thấp: <60g/l  Không  Có

Albumin máu thấp:< 35g/l  Không  Có

Glucose cao ( $\geq$  7mmol/l)  Không  Có

Bilirubin cao ( $\geq$  22 mmol/l)  Không  Có

Amylase:

CA 19-9  <37U/l  >37U/l

**Siêu âm bụng**  Không  Có

Đường mật: Giãn (>6mm)  Không giãn (<6mm)

Ống tụy: Giãn (>3mm)  Không giãn

Di căn gan:  Không  Có

Tái phát ở tụy:  Không  Có

Dịch ổ bụng  Không  Có

Hạch ổ bụng  Không  Có

Vị trí hạch bụng  Rốn gan  Dọc bó mạch MTTT  Dọc ĐMC

**CT scanner:**

Đường mật: Giãn (>6mm)  Không giãn (<6mm)

Ống tụy: Giãn (>3mm)  Không giãn

Di căn gan:  Không  Có



Tái phát ở tụy:  Không  Có  
 Dịch ổ bụng  Không  Có  
 Hạch ổ bụng  Không  Có  
 Vị trí hạch bụng  Rốn gan  Dọc bó mạch MTTT  Dọc ĐMC  
**Soi dạ dày:**

.....  
 .....  
**6.5. Tái khám sau 24 tháng**

**6.5.1. Lâm sàng**

Phù  Không  Có (....Kg/tháng)  
 Bụng báng  Không  Có  
 Vàng da  Không  Có  
 Tái phát ở tụy  Không  Có  
 Rối loạn tiêu hóa  Không  Có  
 Đau bụng  Không  Có  
 8.1.2 Cận lâm sàng  
 Thiếu máu hồng cầu <3.5M/L  Không  Có  
 Protein máu thấp: <60g/l  Không  Có  
 Albumin máu thấp: <35g/l  Không  Có  
 Glucose cao ( $\geq 7$ mmol/l)  Không  Có  
 Bilirubin cao ( $\geq 22$  mmol/l)  Không  Có

Amylase:

CA 19-9  <37U/l  >37U/l

**Siêu âm bụng**

Đường mật: Giãn (>6mm)  Không giãn (<6mm)   
 Ống tụy: Giãn (>3mm),  Không giãn   
 Di căn gan:  Không  Có  
 Tái phát:  Không  Có  
 Dịch ổ bụng  Không  Có  
 Hạch ổ bụng  Không  Có  
 Vị trí hạch bụng  Rốn gan  Dọc bó mạch MTT  Dọc ĐMC

**CT scanner:**

Đường mật: Giãn (>6mm)  Không giãn (<6mm)   
 Ống tụy: Giãn (>3mm)  Không giãn   
 Di căn gan:  Không  Có  
 Tái phát:  Không  Có  
 Dịch ổ bụng  Không  Có  
 Hạch ổ bụng  Không  Có  
 Vị trí hạch bụng  Rốn gan  Dọc bó mạch MTTT  Dọc ĐMC

**Soi dạ dày:**

.....  
 .....  
**6.5.2. Theo dõi sống còn**

Tin cuối cùng  Còn sống  Đã chết  Mất tin  
 GHI CHÚ (Ghi lại tất cả các thông tin cần thiết hoặc các thông tin chưa được ghi lại)

.....  
 .....

**BẢNG CÂU HỎI TRẮC NGHIỆM CHẤT LƯỢNG CUỘC SỐNG CỦA EORTC  
(TỔ CHỨC NGHIÊN CỨU VÀ ĐIỀU TRỊ UNG THƯ CHÂU ÂU)**

<b>STT</b>	<b>NỘI DUNG</b>	<b>KHÔNG (1)</b>	<b>MỘT CHÚT (2)</b>	<b>TƯƠNG ĐỐI (3)</b>	<b>NHIỀU (4)</b>
1	Ông /bà hay người thân của ông/bà có gặp phải bất cứ vấn đề gì khi thực hiện các hoạt động đòi hỏi sự gắng sức hay không?				
2	Khi phải đi một đoạn đường dài thì ông/bà hay người thân của ông/bà có gặp phải vấn đề gì về sức khỏe hay không?				
3	Ông/bà hay người thân của ông/bà có gặp phải vấn đề gì về sức khỏe khi đi bộ một đoạn ngắn ra khỏi nhà hay không?				
4	Ông bà hay người thân của ông/ bà có phải nằm trên giường hay trên ghế cả ngày hay không?				
5	Ông/bà hay người thân của ông/ bà có cần ai trợ giúp trong các hoạt động như ăn uống : mặc quần áo ;tắm rửa hoặc đi vệ sinh hay không?				
6	Ông/bà hay người thân của ông bà có gặp hạn chế khi làm việc ở cơ quan hay khi làm việc ở nhà hay không?				
<b>TRONG TUẦN VỪA QUA</b>		<b>KHÔNG (1)</b>	<b>MỘT CHÚT (2)</b>	<b>TƯƠNG ĐỐI (3)</b>	<b>NHIỀU (4)</b>
7	Ông/bà hay người thân của ông/bà có mất khả năng làm việc ở cơ quan hay làm việc nhà hay không?				
8	Ông/bà hay người thân của ông/bà có cảm thấy khó thở không?				
9	Ông/bà hay người thân của ông/ bà có cảm thấy khó thở ở đâu không?				
10	Ông/bà hay người thân của ông /bà có cần phải nghỉ ngơi không?				
11	Ông/bà hay người thân của ông/ bà có gặp phải vấn đề gì về giấc ngủ không?				
12	Ông/bà hay người thân của ông/ bà có cảm thấy mình yếu đi không?				
13	Ông bà hay người thân của ông/ bà có bị mất cảm giác thèm ăn không?				
14	Ông/bà hay người thân của ông/ bà có cảm giác buồn nôn hay không?				
15	Ông/bà hay người thân của ông /bà có bị nôn không?				
16	Ông/bà hay người thân của ông/ bà có bị táo bón hay không?				
17	Ông/bà hay người thân của ông/ bà có bị tiêu chảy không?				
18	Ông/bà hay người thân của ông/ bà có bị mệt mỏi không?				



## DANH SÁCH BỆNH NHÂN UNG THƯ BÓNG VATER

STT	Họ và tên	Tuổi	Giới	Ngày vào viện	Ngày phẫu thuật	Ngày ra viện	Số vào viện	Số GPB
1	K T	51	Nam	11/03/2014	27/03/2014	13/04/2014	1425645	14.1760
2	Hoàng Đức H	41	Nam	07/08/2013	21/08/2013	30/08/2013	1360150	13.5125
3	Hà Thị C	77	Nữ	09/03/2013	20/03/2013	05/04/2013	1316443	13.1461
4	Lê Thị H	59	Nữ	30/08/2012	11/09/2012	26/09/2012	163056	12.5439
5	Võ Doãn K	73	Nam	20/11/2012	04/12/2012	20/12/2012	185357	12.7318
6	Hồ Duy P	58	Nam	23/02/2012	07/03/2012	20/03/2012	115312	12.1092
7	Phạm T	47	Nam	11/08/2014	26/08/2014	08/09/2014	1470637	14.5920
8	Hồ Quang V	62	Nam	04/01/2014	14/01/2014	12/03/2014	1406420	13.253
9	Huỳnh Thị L	72	Nữ	07/10/2010	14/10/2010	12/11/2010	1210	10.5278
10	Đình Văn Q	28	Nam	14/12/2011	22/12/2011	10/01/2012	100588	11.8236
11	Bun M	49	Nữ	26/02/2013	05/03/2013	18/03/2013	1312789	13.1009
12	Lê Thị S	72	Nữ	12/08/2013	15/08/2013	30/08/2013	1361677	13.4991
13	Nguyễn T	61	Nam	17/07/2013	23/07/2013	03/08/2013	1353800	13.4365
14	Võ Việt C	51	Nam	04/02/2015	11/02/2015	27/02/2015	1519738	15.848
15	Nguyễn Trường K	40	Nam	24/11/2014	12/12/2014	29/12/2014	1501254	14.8552
16	Lê Văn L	79	Nam	06/06/2014	11/06/2014	30/06/2014	1451400	14.3639
17	Hồ Đức L	76	Nam	12/11/2013	28/11/2013	25/12/2013	1390882	13.7533
18	Đoàn Văn B	37	Nam	22/07/2013	07/08/2013	21/08/2013	1355088	13.4792
19	Nguyễn Thị Q. A	18	Nữ	21/11/2011	29/11/2011	12/12/2011	2011.95322	11.6655
20	Hồ Văn Cu B	59	Nam	29/12/2010	14/01/2011	10/02/2011	20700	11.482
21	Văn T	83	Nam	19/10/2011	25/10/2011	09/12/2011	2011.87690	11.5878
22	Cao Xuân M	62	Nam	17/09/2012	26/09/2012	10/10/1012	167622	12.5737b
23	Nguyễn Thị H	76	Nữ	26/11/2013	05/12/2013	27/01/2014	1395337	13.7717
24	Trần D	48	Nam	07/08/2013	03/09/2013	16/09/2013	1360335	13.5458
25	Cao Ngọc S	53	Nam	02/10/2013	09/10/2013	24/10/2013	1377690	13.6282

26	Đoàn Thị	T	70	Nữ	09/04/2013	23/04/2013	15/05/2013	1325281	13.2354
27	Trần Thị	T	48	Nữ	14/12/2011	23/12/2011	11/01/2012	100496	11.7182
28	Ngô Đình	T	50	Nam	22/04/2013	03/05/2013	24/05/2013	1328251	13.2414
29	Trịnh Thị	C	63	Nữ	04/09/2010	30/09/2010	25/10/2010	59790	10.6212
30	Trần Hữu	R	58	Nam	11/05/2015	19/05/2015	19/06/2015	1543492	15.2966
31	Trần Văn	T	58	Nam	13/03/2013	03/04/2013	24/04/2013	1317663	13.1811
32	Phan Thanh	H	41	Nam	13/02/2012	15/02/2012	07/03/2012	112641	12.602
33	Nguyễn	B	49	Nam	07/11/2011	15/11/2011	29/11/2011	091896	11.6339
34	Trương	V	39	Nam	05/09/2012	20/09/2012	08/10/2012	164397	12.5632
35	Phạm Công	H	45	Nam	01/07/2014	10/07/2014	04/08/2014	1458469	14.4532
36	Trần Văn	T	72	Nam	30/12/2013	15/01/2014	27/01/2014	1405201	14.297
37	Trần Thị	H	63	Nữ	07/07/2011	21/07/2011	04/08/2011	2011.26943	11.3882
38	Trần Đăng	T	49	Nam	29/08/2013	04/09/2013	26/09/2013	1367122	13.5437
39	Võ Thị	H	52	Nữ	19/12/2013	02/01/2014	21/01/2014	1402375	14.27
40	Phan Thị	T	49	Nữ	14/05/2014	23/05/2014	13/06/2014	1444909	14.3193
41	Nguyễn Thị	T	57	Nữ	10/02/2014	20/02/2014	06/03/2014	1415706	14.841
42	Phạm Thị	Đ	70	Nữ	27/02/2015	12/03/2015	25/03/2015	1524361	15.1284
43	Phan Bá	L	50	Nam	04/09/2015	16/09/2015	01/10/2015	1574604	15.6025
44	Nguyễn	P	51	Nam	15/08/2015	03/09/2015	17/09/2015	1568577	15.5713

Huế, ngày 25 tháng 8 năm 2016

**Xác nhận của Thầy hướng dẫn**

**Xác nhận của phòng KHTH  
Bệnh viện Trung ương Huế**