

# BÀI 1: GIẢI PHẪU SINH LÝ HỆ CƠ XƯƠNG KHỚP

ThS.BS. Hoàng Anh Lân

## MỤC TIÊU

### \*Kiến thức

1. Trình bày được đặc điểm giải phẫu sinh lý hệ cơ xương khớp
2. Trình bày được tiêu chuẩn thẩm mỹ hình thể và một số tình trạng bệnh lý có mất cân đối hình thể

### \* Kỹ năng

3. Tìm được hình ảnh minh họa về tiêu chuẩn thẩm mỹ và hình ảnh bệnh lý mất thẩm mỹ

### \* Năng lực tự chủ và trách nhiệm

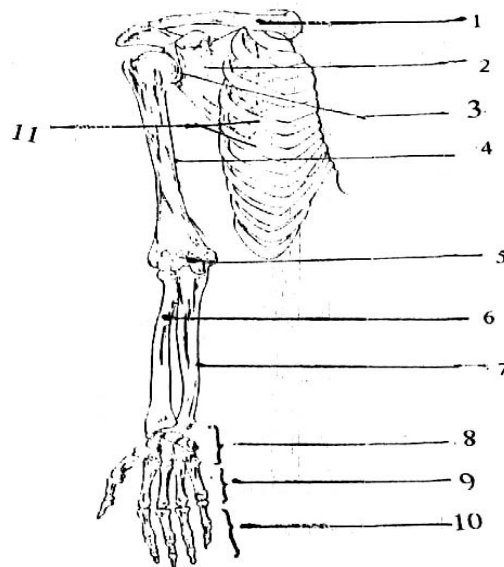
4. Hình thành kỹ năng thuyết trình, diễn giảng trước lớp, cách làm việc theo nhóm

## NỘI DUNG

### 1. GIẢI PHẪU SINH LÝ HỆ CƠ XƯƠNG KHỚP CHI TRÊN

#### 1.1. Xương khớp chi trên

1. Xương đòn
2. Xương bả vai
3. Khớp vai
4. Xương cánh tay
5. Khớp khuỷu
6. Xương quay
7. Xương trụ
8. Các xương cổ tay
9. Các xương đốt bàn tay
10. Các xương đốt ngón tay
11. Xương sườn



Hình 1.1. Xương chi trên

Mỗi bên chi trên gồm 32 xương và chia ra:

+ Đai vai: thuộc phần cố định do xương đòn ở trước, xương bả vai ở sau. Khớp với nhau ở trước bởi *khớp cùng - đòn* và tiếp khớp với hệ xương trục bởi *khớp ức - đòn* là nơi chi trên dính với thân xương

+ Phần tự do, gồm: 1 xương cánh tay, 2 xương cẳng tay (xương quay ở ngoài, xương trụ ở trong), 8 xương nhỏ cổ tay xếp thành 2 hàng, mỗi hàng 4 xương, 5 xương bàn tay và 14 xương đốt ngón tay.

### **1.1.1. Đai vai**

Gồm xương bả vai và xương đòn tạo thành.

#### **1.1.1.1. Xương bả vai**

Là xương dẹt, mỏng hình tam giác, úp vào phía sau trên của khung xương lồng ngực có 2 mặt, 3 bờ và 3 góc .

- Hai mặt:

+ Mặt trước: lõm là hố dưới vai có cơ dưới vai bám.

+ Mặt sau: lồi có gờ nổi lên gọi là *gai vai* hướng lên trên ra ngoài, tận cùng là mỏm dẹt gọi là *mỏm cùng vai*, đồng thời chia mặt sau thành *hố trên gai* và *hố dưới gai*, để cho các cơ trên gai và dưới gai bám vào. Mỏm cùng vai có diện tiếp khớp với diện khớp của đầu ngoài xương đòn.

- Ba bờ: Bờ trong, bờ ngoài và bờ trên.

Bờ trên mỏng, sắc có khuyết vai để mạch máu, thần kinh vai trên đi qua, phía ngoài có mỏm quạ để cơ nhị đầu, cơ quạ cánh tay, cơ ngực bé... bám vào.

- Ba góc: Góc trên, góc dưới, góc ngoài.

Góc ngoài có hõm khớp (ổ chảo) khớp với chỏm xương cánh tay thành khớp vai. Khớp này nông nên dễ trật khớp khi bị chấn thương.

#### **1.1.1.2. Xương đòn**

Xương dài, hình chữ S nằm phía trước trên lồng ngực. Nhìn thấy và sờ được trên người sống, gồm có 1 thân và 2 đầu .

Thân xương: Có 2 mặt và 2 đầu.

- + Mặt trên: phẳng ở ngoài, lồi ở trong và nhẵn ở giữa.
- + Mặt dưới: có rãnh cơ dưới đòn
- + Đầu trong (đầu ức): to, dày có diện khớp tiếp khớp với xương ức.
- + Đầu ngoài (đầu cùng vai): dẹt, rộng có diện khớp tiếp khớp cùng xương vai.

### 1.1.2. Xương cánh tay

Là xương dài có 1 thân, 2 đầu; Đầu trên khớp với ổ chảo xương bả vai, đầu dưới khớp với diện khớp đầu trên 2 xương cẳng tay .

- Đầu trên: có chỏm xương hình 1/3 khối cầu hướng chéch lên trên, vào trong tiếp khớp với ổ chảo xương vai. *Cổ giải phẫu* là chỗ thắt hẹp giữa chỏm xương tiếp với đầu trên, ngoài chỏm và cổ giải phẫu có *củ lớn* ở ngoài và *củ nhỏ* ở trong, giữa 2 củ là *rãnh gian củ*. Cổ phẫu thuật nơi nối giữa thân xương và đầu xương thắt hẹp không rõ ràng là điểm yếu dễ bị gãy khi bị chấn thương.

- Thân xương: có 3 mặt, 3 bờ

+ *Mặt trước trong*: giữa có lỗ nuôi xương, mào củ bé ở 1/3 trên, phía dưới có cơ quạ cánh tay bám.

+ *Mặt trước ngoài*: ở gần giữa có *ấn Delta* hình chữ V để cơ Delta bám, dưới có cơ cánh tay bám.

+ *Mặt sau*: có *rãnh xoắn* chéch xuống dưới, ra ngoài (hay gọi rãnh thần kinh quay) có dây thần kinh quay và động mạch cánh tay sâu nằm. Nên khi gãy, hoặc tiêm bắp ở 1/3 giữa cánh tay sau dễ gây tổn thương dây thần kinh quay.

- Đầu dưới: cấu tạo bởi một khối có diện khớp, các hố và mỏm đi kèm theo. Khối có diện khớp gọi là lồi cầu xương cánh tay gồm: *chỏm con* ở ngoài tiếp khớp với đài quay (chỏm xương quay), *ròng dọc* ở trong tiếp khớp với khuyết ròng rọc đầu trên xương trụ. Trước chỏm con có *hố quay* và trước ròng dọc có *hố vẹt*, ở mặt sau có *hố khuỷu*. Hai bên lồi cầu xương cánh tay có 2 *mỏm trên lồi cầu* (ngoài và trong).

### 1.1.3. Xương cẳng tay

Gồm có 2 xương, thuộc loại xương dài, xương quay nằm ở ngoài, xương trụ

nằm ở trong, giữa 2 xương có màng liên cốt bám. Đầu dưới xương quay thấp hơn đầu dưới xương trụ, nên khi ngã chống bàn tay xuống đất toàn bộ trọng lượng cơ thể dồn vào đầu dưới xương quay và làm gãy đầu này.

#### 1.1.3.1. Xương quay

Là xương dài có 1 thân, 2 đầu.

- *Đầu gần*: nhỏ, gọi là *chỏm xương quay* gồm: Mặt trên có hõm khớp tiếp khớp *chỏm con* xương cánh tay, *vành khớp* bao quanh hõm khớp tiếp khớp với khuyết quay của xương trụ, *cổ xương quay* là chỗ thắt hẹp ở dưới vành khăn dài và chỗ lồi ở góc giữa cổ và thân vào phía trong gọi là *lồi củ quay*. *Thân xương* hình trụ tam giác hơi cong ra ngoài có 3 mặt là mặt trước, mặt sau, mặt ngoài

- *Ba bờ*: Bờ trước, bờ sau, bờ trong. Bờ trong (*bờ gian cốt*) mỏng, sắc có màng gian cốt bám.

- *Đầu xa*: hình một khối to, dẹt. Mặt trong lõm có diện khớp với xương trụ, mặt ngoài và sau nhiều rãnh cho các gân cơ duỗi, dạng đi qua xuống bàn tay, mặt trước cơ sấp vuông bám và mặt dưới có diện khớp với xương cổ tay (xương thuyền, xương nguyệt), ở phía ngoài mặt dưới có *mỏm trâm quay* sờ thấy được dưới da.

#### 1.1.3.2. Xương trụ

Là xương dài nằm phía trong xương quay gồm 1 thân, 2 đầu.

- *Đầu trên* to gồm có *mỏm khuỷu* ở sau-trên, khớp với rãnh dọc xương cánh tay, *Mỏm vệt* nhô ra trước ở dưới khớp vào hố vệt xương cánh khi gấp cẳng tay. *Khuyết rãnh dọc* khớp với rãnh dọc xương cánh tay và *khuyết quay* tiếp khớp với vành khớp xương quay.

- *Thân xương* hình lăng trụ tam giác có hai đầu, 3 mặt, mặt trước, mặt sau, mặt trong; 3 bờ, bờ trước, bờ sau, bờ ngoài. Bờ ngoài (*bờ gian cốt*) mỏng, sắc có màng gian cốt bám.

- *Đầu dưới* nhỏ có *vành khớp* tiếp khớp với khuyết trụ xương quay, *mỏm trâm trụ* cao hơn mỏm châm xương quay, sau mỏm có các rãnh để gân cơ duỗi cổ tay trụ

đi qua xuống bàn tay.

#### **1.1.4. Xương cổ tay**

Gồm có 8 xương xếp thành 2 hàng từ ngoài vào trong, mỗi hàng có 4 xương.

- *Hàng trên* gồm xương thuyền, xương nguyệt, xương tháp và xương đậu ở phía trên tiếp khớp với đầu dưới xương cẳng tay ở dưới với các xương ở hàng dưới.

- *Hàng dưới* gồm 4 xương từ ngoài vào trong: Xương thang, xương thê, xương cả và xương móc; mặt trên tiếp khớp với mặt dưới hàng trên, mặt dưới tiếp khớp với đầu trên các xương đốt bàn tay.

#### **1.1.5. Xương bàn tay**

- Gồm 5 xương đốt bàn tay gọi tên thứ tự từ ngoài vào trong (từ xương đốt bàn I đến xương đốt bàn V) đều thuộc xương dài nên có 1 thân và 2 đầu.

Đầu trên là *nền* có diện khớp tiếp khớp với xương cổ tay, hai bên tiếp khớp với xương lân cận. Đầu dưới có *chỏm* xương hình bán cầu tiếp khớp với đốt I của các xương đốt ngón tay.

- Gồm có 14 xương đốt ngón tay. Mỗi ngón có 3 đốt là *đốt I (đốt gần)*, *đốt II (đốt giữa)*, *đốt III (đốt xa)*, riêng ngón I (cái) có 2 đốt: đốt I và II.

Mỗi xương đốt ngón tay đều có thân đốt, đầu xương đầu gần gọi là *nền đốt* tiếp khớp với xương đốt bàn tay hoặc xương đốt ngón ở trên. Đầu dưới (đầu xa) là *chỏm* xương tiếp với xương đốt ở dưới.

## **1.2. Cơ**

Các cơ chi trên thường được mô tả theo các vùng chi trên: vùng vai nách, vùng cánh tay, vùng cẳng tay, vùng bàn tay.

### **1.2.1. Vùng vai nách**

Các cơ ở vai và nách là các cơ vây quanh đai ngực và đầu trên xương cánh tay. Bao gồm 3 toán cơ tạo nên. Về chi phối thần kinh đều do đám rối thần kinh cánh tay chi phối vận động.

- Các cơ vùng ngực:

Gồm 3 cơ nằm ở thành trước của nách: cơ ngực lớn, cơ ngực bé và cơ dưới đòn

- + *Cơ ngực lớn* là một cơ rộng, dày, hình quạt phủ phần trên thành ngực
- + *Cơ ngực bé* là một cơ dẹt hình tam giác nằm sau cơ ngực lớn
- + *Cơ dưới đòn* là cơ nhỏ hình trụ nằm dưới xương đòn

Một cơ tạo nên thành trong của nách: *cơ răng trước*

- Các cơ vùng vai:

Gồm các cơ đi từ xương vai đến xương cánh tay và gây nên các cử động của cánh tay: *cơ dưới gai, cơ trên gai, cơ dưới vai, cơ tròn lớn, cơ tròn bé*

+ *Cơ dưới vai* là một cơ rộng hình tam giác lấp đầy hố dưới vai của xương vai và tạo nên một phần thành sau của nách

+ *Cơ trên gai và cơ dưới gai* là cơ nằm ở hố trên gai và hố dưới gai của xương vai

+ *Cơ tròn lớn và cơ tròn bé* là hai cơ bám vào bờ ngoài xương vai. *Cơ tròn lớn* ở dưới *cơ tròn bé* và góp phần tạo nên thành sau của nách.

- Các cơ vùng delta:

Vùng delta chỉ có một cơ: *cơ delta*. Cơ delta là một cơ dày và khỏe trùm lên khớp vai và tạo nên ụ vai. Cơ này là vị trí thường dùng tiêm bắp

### **1.2.2. Vùng cánh tay**

Xương cánh tay cùng các vách gian cơ ngoài và trong chia cánh tay thành 2 vùng trước và sau.

- *Vùng cánh tay trước*: có ba cơ gấp cẳng tay xếp thành 2 lớp: *cơ cánh tay* và *cơ quạ cánh tay* ở sâu, *cơ nhị đầu cánh tay* ở nông. Các cơ này đều do thần kinh cơ bì vận động

- *Vùng cánh tay sau*: có một cơ là *cơ tam đầu cánh tay*. Cơ này có tác dụng duỗi cẳng tay và do thần kinh quay vận động

### **1.2.3. Vùng cẳng tay**

Hai xương cẳng tay và màng gian cốt cẳng tay và vách gian cơ chia cẳng tay thành 3 khu: khu cẳng tay trước, khu cẳng tay sau và khu ngoài. Theo kiểu mô tả định khu, các cơ cẳng tay (20 cơ) được xếp thành 3 nhóm về 3 vùng nói trên. Về

chức năng hầu hết các cơ căng tay là những cơ gây nên các cử động của bàn tay và ngón tay và cũng được chia thành nhóm đối kháng nhau về động tác: các cơ vùng căng tay trước gấp bàn tay và ngón tay, các cơ căng tay sau duỗi bàn tay và ngón tay.

- Các cơ ở khu căng tay trước:

Vùng này có 8 cơ xếp thành 4 lớp ( gọi là toán cơ trên ròn rọc, chức năng gấp căng tay, cổ tay, bàn tay và ngón tay) theo thứ tự từ nông đến sâu là:

+ Lớp thứ nhất tính từ ngoài vào trong có 4 cơ: cơ sấp tròn, cơ gan tay lớn, cơ gan tay bé và cơ trụ trước

+ Lớp thứ hai có 1 cơ: cơ gấp chung nông ngón tay

+ Lớp thứ ba có 2 cơ: cơ gấp dài ngón cái ở ngoài và cơ gấp chung sâu các ngón tay

+ Lớp thứ tư có 1 cơ: cơ sấp vuông ở  $\frac{1}{4}$  dưới căng tay

Thần kinh chi phối: do thần kinh trụ, thần kinh giữa vận động.

- Các cơ ở khu căng tay ngoài:

Gồm 4 cơ ( gọi là toán cơ trên lồi cầu): Cơ ngửa dài, cơ quay 1, cơ quay 2 và cơ ngửa ngắn

+ Các cơ này đều bám vào đầu dưới xương cánh tay tới xương quay và xương đốt bàn tay

+ Động tác: ngửa căng và bàn tay

+ Thần kinh chi phối: Dây thần kinh quay

- Các cơ ở khu căng tay sau:

Gồm 8 cơ chia làm 2 lớp

+ Lớp nông có 4 cơ: cơ khuỷu, cơ duỗi chung ngón tay, cơ duỗi ngón V và cơ trụ sau

+ Lớp sâu có 4 cơ: cơ dạng dài ngón cái, cơ duỗi ngón cái ngắn, cơ duỗi dài ngón cái, cơ duỗi riêng ngón trỏ

+ Về thần kinh chi phối, tất cả cơ căng tay sau đều do thần kinh quay chi phối.

### 1.2.4. Vùng bàn tay

- *Nhóm cơ mô cái:* vận động cho ngón tay cái. Bốn cơ nhóm này là: *cơ dạng ngón cái ngắn, cơ đối chiếu ngón cái, cơ gấp ngón cái ngắn và cơ khép ngón cái.*

- *Nhóm cơ mô út:* vận động cho ngón tay út. Nhóm này cơ 3 cơ là: *cơ dạng ngón út, cơ gấp ngón út ngắn, cơ đối chiếu ngón út và cơ gan tay bì.*

- *Nhóm cơ giun:* gồm 4 cơ có đầu nguyên ủy bám vào các gân gấp sâu các ngón

- *Nhóm cơ gian cốt:* gồm 4 *cơ gian cốt gan tay* và 4 *cơ gian cốt mu tay* nằm ở giữa các xương đốt bàn tay (khoảng gian cốt)

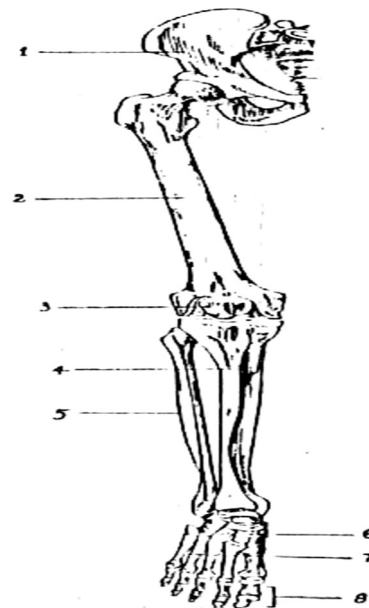
Các cơ giun và cơ gian cốt nói chung, có tác dụng dạng, khép, gấp và ruỗi các ngón tay (trừ ngón cái )

## 2. GIẢI PHẪU SINH LÝ HỆ CƠ XƯƠNG KHỚP CHI DƯỚI

### 2.1. Xương khớp chi dưới

Xương chi dưới mỗi bên có 31 xương bao gồm: 1 xương chậu, 1 xương đùi, 1 xương bánh chè, 2 xương cẳng chân( xương chày ở trong, xương mác ở ngoài) 7 xương cổ chân, 5 xương đốt bàn chân và 14 đốt xương ngón chân. Xương chậu ở hai bên tạo nên *đai chi dưới (đai chậu)*, các xương còn lại thuộc *phần tự do* của chi dưới

1. Xương chậu
2. Xương đùi
3. Xương bánh chè
4. Xương chày
5. Xương mác
6. Các xương cổ chân
7. Các xương đốt bàn chân
8. Các xương đốt ngón chân



Hình 2.1. Xương chi dưới



### 2.1.1. Xương chậu

Gồm 2 xương, hình dạng phức tạp, tiếp khớp ở sau với diện loa tai xương cùng, ở trước tiếp khớp với xương chậu đối diện và với xương đùi ở dưới.

Xương chậu hơi xoắn vặn có 2 mặt, 4 bờ và 4 góc, do xương cánh chậu, xương mu và xương ngồi hợp thành.

Mặt ngoài ở giữa có ổ cối tiếp khớp với chỏm xương đùi, đáy ổ cối có diện bán nguyệt mở xuống dưới có diện khớp với chỏm xương đùi, hố ổ cối ở giữa không tiếp khớp với chỏm xương đùi. Trên ổ cối có hố chậu ngoài, dưới ổ cối có lỗ bịt ngoài, lỗ này do đường cung xương mu ở trước và đường cung xương ngồi ở phía sau tạo thành, đồng thời có rãnh bịt để cho bó mạch, thần kinh bịt đi qua.

Mặt trong ở giữa có đường tận cùng chạy chéo từ sau ra trước, từ trên xuống dưới, chia mặt trong làm 2 phần. Đường tận cùng do ba đường gờ tạo nên: đường cung xương chậu, mào lược xương mu và mào mu. Ở trên đường cung có hố chậu, phía sau có diện loa tai tiếp khớp với diện khớp xương cùng, trên và sau có lồi củ chậu là nơi bám của dây chằng cùng củ. Dưới đường cung xương chậu có diện vuông tương ứng với đáy ổ cối, dưới nữa là lỗ bịt trong.

Bờ trên là mào chậu đi từ gai chậu trước trên đến gai chậu sau trên.

Bờ dưới là ngành ngồi mu, nối giữa ngành xương ngồi và ngành xương mu.

Bờ trước có những chỗ lồi lượn từ trên xuống dưới gồm: gai chậu trước trên, khuyết nhỏ, gai chậu trước dưới, mào lược và gai mu.

Bờ sau cũng có nhiều chỗ lồi, chỗ lõm từ trên xuống dưới có: gai chậu sau trên, gai chậu sau dưới, khuyết ngồi lớn, gai ngồi, khuyết ngồi bé và ụ ngồi.

Bốn góc: Gai chậu trước trên, củ mu, gai chậu sau trên và ụ ngồi lần lượt tương ứng với các góc trước trên, trước dưới, góc sau trên và góc sau dưới.

\* Chậu hông: Chậu hông là đai xương khép kín ở phần dưới của thân mình, tạo nên bởi sự tiếp khớp giữa 2 xương chậu ở trước-bên, xương cùng, xương cụt ở sau, chậu hông chia thành 2 phần là *chậu hông lớn* và *chậu hông bé* ranh giới bởi *eo chậu trên (lỗ chậu trên)*.

- *Chậu hông lớn*: Chậu hông lớn được tạo bởi hố chậu của 2 xương chậu và hai bên của nền xương cùng. Chậu hông lớn hình miệng phễu loe lên trên, đồng thời làm giá đỡ cho các tạng nằm trong ổ bụng và chỗ bám của các cơ thành bụng trước.

- *Chậu hông bé*: Chậu hông bé là khoang chậu thực sự, được *cấu tạo bởi khung xương và được đậy kín bởi hoành chậu hông và đáy chậu*. Chậu hông bé được giới hạn ở trên là *eo chậu trên* (nơi thông với khoang bụng), ở dưới là *eo chậu dưới* (được đậy bởi sàn chậu hông) và có một trục cong ở giữa. Chậu hông bé có tầm quan trọng về sản khoa.

### **2.1.2. Xương đùi**

Xương đùi là xương to, dài và nặng nhất cơ thể nối giữa xương chậu và xương cẳng chân, vì vậy khi bị gãy xương đùi do chấn thương, người bệnh biểu hiện sốc rất nặng, nếu sơ cứu không tốt dễ dẫn đến tử vong

Xương đùi là xương dài có 1 thân và hai đầu.

- *Đầu trên*: Chỏm xương đùi, hướng lên trên vào trong và hơi ra trước, tiếp khớp với ổ cối xương chậu, giữa chỏm có *hố chỏm*. *Cổ xương* đùi nối giữa chỏm với *hai mấu chuyển lớn* và *bé*. Mặt trong mấu chuyển lớn có *hố mấu chuyển*, ở phía trước có *đường liên mấu*, nối với mấu chuyển bé xương đùi.

Mấu chuyển bé là mỏm lồi ở sau, dưới cổ xương. Cổ xương hợp với thân xương góc  $130^{\circ}$ . Góc này tạo điều kiện cho xương dễ hoạt động quanh khớp háng nhưng lại làm kém vững chắc

- *Thân xương* hơi cong ra sau nhẵn tròn nhưng ở phía sau gồ ghề gọi là *đường ráp xương đùi* và đầu trên có 2 mép (trong, ngoài), ở giữa có *lỗ nuôi xương*.

- *Đầu dưới* to tiếp khớp với xương chày bởi *lồi cầu trong* và *lồi cầu ngoài*. Lồi cầu trong khớp với diện khớp trên trong xương chày, ở mặt trong có *mỏm trên*

*lồi cầu và có củ cơ khép.* Lồi cầu ngoài khớp với diện khớp trên ngoài xương chày, mặt ngoài có *mỏm trên lồi cầu ngoài*. Phía trước 2 lồi cầu nối với nhau bởi diện khớp mặt sau xương bánh chè và được ngăn cách ở phía sau bởi *hố gian lồi cầu*.

### **2.1.3. Xương cẳng chân**

Xương cẳng chân gồm hai xương: xương chày ở trong, xương mác ở ngoài .

#### **2.2.3.1. Xương chày**

Xương chày là xương dài, to nằm trong xương mác, chịu phần lớn sức nặng của cơ thể, có thân, 2 đầu.

- *Đầu gần* bè rộng do lồi cầu trong và lồi cầu ngoài tạo thành. Mặt trên có 2 mặt khớp hình ổ chảo tiếp khớp với 2 *lồi cầu* xương đùi, ở giữa 2 diện khớp có là vùng *gian lồi cầu* bao gồm nằm giữa các *diện gian lồi cầu trước* và *sau*. Ở mặt trước hai lồi cầu có *lồi củ chày (Giecdy)* để dây chằng xương bánh chè bám vào. Dưới và sau lồi cầu ngoài có *diện khớp mác* tiếp khớp với đầu trên xương mác.

- *Thân xương*: Nhìn từ trước ra sau xương chày thẳng, nhìn ngang hơi cong lồi ra trước. Thân xương hình lăng trụ có ba bờ (bờ trước, bờ trong, bờ gian cốt), 3 mặt: *Mặt trong* phẳng nằm ngay dưới da, nếu bị xây sát do mặt này dễ bị nhiễm trùng và điều trị không tốt là điều kiện gây viêm xương, *mặt ngoài* và *mặt sau*, ở phần trên có *đường cơ dẹt* chạy chéo xuống dưới.

- *Đầu xa* nhỏ hơn đầu trên, hình khối vuông, mặt dưới khối này có diện khớp tiếp khớp với xương sên, mặt ngoài có diện khớp (*khuyết mác*) tiếp khớp với đầu dưới xương mác và mặt trong kéo dài hơn so với các mặt khác tạo nên *mắt cá trong*. Trên mắt cá có *rãnh mắt cá* và *diện khớp mắt cá*.

#### **2.2.3.2. Xương mác.**

Xương mác là xương dài, mảnh nằm ngoài xương chày, đầu dưới dẹt nhỏ trông như mũi mác là xương tăng cường cho xương chày có thân, 2 đầu .

- *Đầu trên* to gọi là *chỏm xương mác*, mặt trong có diện khớp với xương chày.

- *Thân xương* hình lăng trụ có 3 mặt (mặt ngoài, mặt trong, mặt sau); 3 bờ (bờ trước, bờ sau, bờ gian cốt).

- *Đầu dưới* hình tam giác tạo nên *mắt cá ngoài*, thấp hơn *mắt cá trong* độ 1cm. Khi ngã đứng, chèo chân ra ngoài chịu lực lớn của cơ thể, có thể gãy đầu dưới xương mác. Mặt trong có diện khớp với xương chày, mặt sau có *rãnh gân cơ mác* đi qua và *mặt khớp mắt cá* tiếp khớp với xương sên.

#### **2.1.4. Xương bánh chè**

Xương bánh chè ở chi dưới có chức năng giống móm khuỷu ở chi trên, coi như xương vùng lớn nhất trong cơ thể nằm trong gân cơ tứ đầu đùi làm tăng lực cho cơ này, hình tam giác nằm trước khớp gối tác dụng bảo vệ khớp gối. Nó gồm hai mặt, một nền ở trên và một đỉnh ở dưới.

#### **2.1.5. Xương cổ chân:** có 7 xương xếp thành 2 hàng

*Hàng sau* có 2 xương: Xương sên và xương gót.

*Hàng trước* gồm 5 xương: 3 *xương chêm*, *xương hộp* và *xương thuyền*

#### **2.1.6. Xương bàn chân**

Số lượng và cách gọi tên giống xương ngón tay

### **2.2. Cơ**

#### **2.2.1. Vùng hông**

Các cơ vùng hông che phủ mặt sau và ngoài của khớp hông. Ba cơ lớn nhất của vùng này là *cơ hông lớn*, *cơ hông nhỏ* và *cơ hông bé*. Chúng là những cơ duỗi và dạng đùi tại khớp hông. Cơ hông nhỏ là vị trí thuận lợi để tiêm bắp. Những cơ nhỏ nằm ở sâu là những cơ xoay đùi. Chúng bao gồm *cơ tháp*, *cơ bịt trong*, *cơ bịt ngoài*, *cơ sinh đôi trên*, *cơ sinh đôi dưới* và *cơ vuông đùi*.

#### **2.2.2. Vùng đùi**

##### **2.2.2.1. Các cơ vùng đùi trước**

Vùng đùi trước có 3 cơ: *cơ may*, *cơ tứ đầu đùi* (*cơ rộng ngoài*, *rộng trong*, *rộng giữa*, *cơ thẳng đùi*) và *cơ thắt lưng chậu*

Cơ may, cơ thắt lưng chậu và cơ thẳng đùi của cơ tứ đầu đùi có tác dụng gấp đùi. Cơ may và cơ tứ đầu đùi cũng đi qua khớp gối nên cũng gây cử động ở cẳng chân ( cơ may gấp cẳng chân, cơ tứ đầu đùi duỗi cẳng chân)

### **2.2.2.2. Các cơ vùng đùi trong**

Bao gồm: *cơ lược, cơ khếp nhỏ, cơ khếp bé, cơ khếp lớn và cơ thon*. Cả năm cơ này đều đi chéo từ xương mu tới xương đùi (trừ cơ thon bám tận vào xương chày) nên có tác dụng khếp đùi vì vậy được gọi là nhóm cơ khếp đùi

- Về thần kinh chi phối, các cơ khu trước, cơ lược và một phần cơ khếp lớn do thần kinh đùi vận động, còn các cơ còn lại do thần kinh bịt vận động

### **2.2.2.3. Các cơ vùng đùi sau**

Vùng đùi sau có ba cơ: *cơ bán gân, cơ bán mạc và cơ nhị đầu đùi*. Cả ba cơ này cơ nguyên ủy chung là ụ ngồi, trừ cơ nhị đầu có thêm một đầu nguyên ủy bám vào xương đùi. Chúng đi xuống qua mặt sau của đùi và có thể nhìn thấy các gân của chúng mặt sau khớp gối.

Do chạy qua hai khớp (khớp hông và khớp gối), tác dụng chung ba cơ là duỗi đùi và gấp cẳng chân. Thần kinh ngồi phân nhánh vào 3 cơ khu đùi sau.

## **2.2.3. Vùng cẳng chân**

Cẳng chân chia thành 3 khu: *khu trước, khu ngoài và khu sau*

### **2.2.3.1. Các cơ khu trước**

- Gồm: *cơ chày trước, cơ duỗi chung các ngón chân, cơ duỗi dài ngón chân cái và cơ mác ba*

- Chức năng của các cơ là gấp mu chân và duỗi các ngón chân

- Chúng được vận động bởi các nhánh của thần kinh mác sâu, một nhánh của thần kinh mác chung

### **2.2.3.2. Các cơ khu ngoài**

- Gồm các cơ : *cơ mác bên dài và cơ mác bên ngắn 1* ; là những cơ các tác dụng gấp gan chân và nghiêng ngoài bàn chân

- Chúng được vận động bởi các nhánh của thần kinh mác nông, một nhánh của thần kinh mác chung

### **2.2.3.3. Các cơ khu cẳng chân sau**

- *Lớp nông* gồm *cơ tam đầu cẳng chân và cơ gan chân gầy*

- *Lớp sâu* gồm: *Cơ kheo, cơ chày sau, cơ gấp chung ngón chân và cơ gấp dài ngón chân cái*. Chúng nằm ngay sau các xương cẳng chân và màng gian cốt.

- Toàn bộ các cơ vùng cẳng chân sau do thần kinh chày vận động.

## **2.2.4. Vùng bàn chân**

**2.2.4.1. Các cơ ở mu chân:** Chỉ có một cơ nhỏ ở mu chân là cơ ngấn đuôi mu chân

**2.2.4.2. Các cơ ở gan chân:** Có 4 lớp cơ ở gan chân

Lớp nông gồm 3 cơ, tất cả đều đi từ phần sau của xương gót tới các ngón chân. Tính từ trong ra ngoài, ba cơ lớp nông là: cơ dạng ngón cái, cơ gấp các ngón chân ngắn và cơ dạng ngón út. Cả ba cơ này hợp thành một nhóm đóng vai trò giữ vững vòm gan chân và duy trì độ lõm của gan chân.

Lớp giữa gồm hai cơ nội tại của gan chân là cơ vuông gan chân và các cơ giun.

Lớp sâu gồm các cơ: cơ gấp ngón cái ngắn, cơ khép ngón cái, cơ gấp ngón út

Lớp gian cốt gồm ba cơ gian cốt gan chân và bốn cơ gian cốt mu chân. Chúng chiếm những khoảng nằm giữa các xương đốt bàn chân vùng gan chân.

## **3. GIẢI PHẪU SINH LÝ HỆ CƠ XƯƠNG CỘT SỐNG VÀ LÒNG NGỰC**

### **3.1. Xương cột sống**

Cột sống là một cấu trúc vừa mềm dẻo vừa vững chắc. Nó vừa có thể vận động linh hoạt vừa bao bọc bảo vệ tủy sống, nâng đỡ cho đầu và tạo chỗ bám cho các cơ lưng, các xương sườn và đai chậu. Cột sống gồm 33-35 xương xếp chồng lên nhau, uốn cong vẹo từ mặt dưới xương chẩm đến tận xương cụt giống hình chữ S. Cột sống được chia thành 4 đoạn, mỗi đoạn có một chiều cong và các đặc điểm riêng thích ứng với chức năng của đoạn đó.

Từ trên xuống dưới được chia ra 7 đốt *đoạn cổ* - cong lồi ra trước, 12 đốt *đoạn ngực* - cong lồi ra sau, 5 đốt *đoạn thắt lưng* - cong lồi ra trước, 5 đốt dính vào nhau thành *đoạn cùng* - cong lồi ra sau và 3 - 4 đốt sống cuối rất nhỏ dính với nhau thành *xương cụt*.

Hình thể chung của các đốt sống:

- *Thân đốt sống:* Hình trụ, có 2 mặt (trên và dưới) hơi lõm ở giữa và có vành

xương đặc ở xung quanh.

- *Cung đốt sống*: Cùng với thân đốt tạo thành *lỗ đốt sống*, cung đốt là 2 *mảnh cung đốt sống* và 2 *cuống cung đốt sống*. Bờ trên và dưới mỗi cuống có khuyết sống (trên và dưới), khi các đốt sống tiếp khớp với nhau tạo thành *lỗ gian đốt sống* để cho dây thần kinh sống chui qua.

- *Các mỏm đốt sống*:

*Mỏm gai*: Có 1 mỏm gai, đi từ giữa mặt sau cung đốt sống chạy ra sau và xuống dưới.

*Mỏm ngang*: 2 mỏm ngang từ chỗ nối giữa cung đốt và thân xương đi ngang ra phía ngoài.

*Mỏm khớp* gồm 2 *mỏm khớp trên* và 2 *mỏm khớp dưới* từ chỗ nối giữa cuống và mảnh xương cung đốt. Mỗi mỏm đều có diện khớp tiếp khớp với mỏm tiếp của đốt sống kế cận.

- *Lỗ đốt sống*. Giới hạn ở trước là mặt sau thân đốt, hai bên và phía sau bởi cung đốt sống. Khi các đốt sống chồng lên nhau tạo thành cột sống thì các lỗ đốt sống tạo thành *ống sống* trong có chứa tủy sống.

- *Lồng ngực*: Lồng ngực được hợp bởi 12 đôi xương sườn tiếp khớp với các đốt sống đoạn ngực ở sau, với xương ức ở phía trước. Các xương lồng ngực giới hạn nên *khoang ngực*. Khoang ngực có hai lỗ: *Lỗ ngực trên* được giới hạn bởi mặt trước đốt sống ngực I, xương sườn I và khuyết tĩnh mạch cảnh của cán xương ức; *lỗ ngực dưới* được giới hạn bởi thân đốt sống ngực XII, xương sườn XII, cung sườn và góc dưới ức. Có 22 *khoang gian sườn*. Mỗi khoang nằm giữa 2 xương sườn (xương sườn trên và xương sườn dưới).

## **3.2. Xương sườn, xương ức**

### **3.2.1. Xương ức**

Là một xương dẹt, dài, nằm ở phía trước của lồng ngực gồm 3 phần tính từ trên xuống *cán ức*, *thân ức* và *mũi ức*

Cán xương ức có khuyết tĩnh mạch cảnh, hai bên có diện khớp (*khuyết đòn*)

tiếp khớp với diện khớp đầu trong xương đòn. Mỗi bờ bên của thân xương có 7 diện khớp (*khuyết sườn*) để tiếp khớp với 7 sụn sườn của xương sườn trên.

### 3.2.2. Xương sườn

Có 12 đôi xương sườn thuộc loại xương dài, dẹt, cong ở hai bên lồng ngực được phân ra: 7 đôi *xương sườn thật* (từ đôi xương sườn I - VII) nối với xương ức bởi sụn sườn, 3 đôi *xương sườn giả* (đôi xương sườn VIII - IX - X) nối với xương ức nhờ sụn sườn VII và 2 đôi *xương sườn cụt* (đôi xương sườn XI - XII) không có sụn sườn nối với xương ức.

Mỗi xương sườn có 1 đầu, 1 cổ và 1 thân .

*Đầu xương sườn (chỏm)* có diện khớp với diện khớp thân đốt sống ngực.

*Cổ xương sườn* nối giữa đầu xương sườn với củ xương sườn.

*Củ xương sườn* ở phía sau nối giữa cổ sườn với thân xương sườn, có diện khớp, khớp với mỏm ngang đốt sống ngực.

*Thân xương sườn* dài, dẹt, rất mỏng, mặt ngoài nhẵn có cơ bám vào, mặt trong lõm dọc theo phía bờ dưới có *rãnh sườn* để cho *bó mạch thần kinh gian sườn* nằm.

## 3.3. Hệ cơ lưng và ngực

### 3.3.1. Cơ thành ngực

Các cơ ở ngực bao gồm: Các cơ làm thay đổi thể tích lồng ngực( trong lúc thở). Cơ quan trọng nhất trong nhóm này là cơ hoành ( được mô tả riêng ở phần 2.4). Những cơ hô hấp khác chiếm khoảng nằm giữa các xương sườn và được xếp thành 3 lớp. Ở lớp nông có 11 cơ gian sườn ngoài. Chúng nâng các xương sườn trong lúc hít vào. 11 cơ gian sườn trong: chiếm lớp giữa các khoang gian sườn. Chúng kéo các xương sườn lại trong thì thở ra gắng sức, làm giảm các đường kính bên và trước - sau của lồng ngực. Bó mạch thần kinh gian sườn chia cơ gian sườn trong thành hai lớp, lớp ở trong bó mạch thần kinh gian sườn còn gọi là cơ gian sườn trong cùng. Lớp sâu chỉ có ở phần dưới lồng ngực bao gồm cơ ngang ngực.

Các cơ nằm trên lồng ngực nhưng lại vận động đai ngực hoặc xương cánh tay (như cơ ngực to, cơ ngực bé, cơ dưới đòn, cơ răng trước) được mô tả cùng với cơ



chi trên.

### **3.3.2. Các cơ của lưng**

#### *Các cơ lưng đích thực*

Là các cơ sâu nằm cạnh cột sống. chúng hợp nên một khối cơ phức tạp đi từ chậu hông tới xương sọ và bao gồm:

Cơ dựng sống

Các cơ gai ngang

Các cơ gian gai

Các cơ gian ngang

Tác dụng các cơ lưng đích thực là uốn, nghiêng và xoay cột sống. Chúng đều do các nhánh sau của thần kinh sống chi phối

#### *Các cơ lưng không đích thực*

Là các cơ nông bao gồm: *cơ thang, cơ lưng rộng, cơ nâng vai, cơ trám, cơ răng sau trên và răng sau dưới.*

## **4. GIẢI PHẪU SINH LÝ CƠ BỤNG**

### **4.1. Thành bụng trước bên**

Là thành phễu thuật đi vào ổ bụng, khi viêm phúc mạc các thớ cơ của thành co cứng và nổi hẳn lên.

Đi từ nông đến sâu gồm có: Da, mô dưới da và lớp cơ.

- *Cơ thẳng bụng*: có 2 cơ phải và trái chạy dọc hai bên đường trắng giữa, từ mào mu và khớp mu chạy lên bám vào các sụn sườn V- VII, mặt trước của cơ bị chia cắt bởi từ 3-5 dải mô xơ chạy ngang gọi là các *đường gân cắt ngang*.

- *Cơ tháp*: là cơ tăng cường cho cơ thẳng to, đi từ xương mu vào bao cân cơ thẳng to.

- Ở thành bụng bên, ba lớp cơ dệt tạo nên thành cơ vững vì sợi cơ của mỗi cơ chạy theo hướng khác nhau.

+ *Cơ chéo bụng ngoài*: chạy chéo xuống dưới vào trong.

+ *Cơ chéo bụng trong*: chạy thẳng góc với các sợi cơ chéo bụng ngoài.

+ *Cơ ngang bụng*: chạy ngang qua thành bụng.

*Tác dụng các cơ thành bụng trước bên*

Với tính chất như một nhóm cơ, các cơ thành bụng trước bên bảo vệ và giữ cho các tạng bụng không sa ra ngoài; gấp nghiêng bên và xoay cột sống; nén ép các tạng bụng trong lúc thở ra gắng sức; và tạo ra lực cần thiết trong ổ bụng trong lúc đại tiện và sinh đẻ.

*Phân chia thành bụng trước bên*

Kẻ 4 đường thẳng, trong đó hai đường thẳng đứng kẻ từ hai điểm giữa bờ sườn phải và trái xuống và 2 đường thẳng ngang; 1 đường thẳng ngang nối hai điểm thấp nhất bờ sườn, còn 1 đường thẳng ngang nối hai gai chậu trước trên. Từ 4 đường thẳng trên thành bụng chia ra làm 9 vùng như sau:

- *Phần trên* gồm 3 vùng, giữa là vùng *thượng vị*, hai bên là vùng *hạ sườn phải* và *trái*.

- *Phần giữa* gồm 3 vùng, giữa là vùng *quanh rốn*; hai bên là vùng *mạn sườn phải* và *trái*.

- *Phần dưới* gồm 3 vùng giữa là vùng *hạ vị*; hai bên là *hố chậu phải* và *trái*.

Sự phân chia thành bụng có ý nghĩa là để xác định vị trí của các tạng nằm trong ổ bụng với các vùng tương ứng, áp dụng vào trong chẩn đoán và chăm sóc điều dưỡng người bệnh.

1. Đường thẳng đứng phải( đi qua điểm giữa nếp lằn bẹn)

2. Đường thẳng đứng trái

3. Đường ngang qua 2 điểm thấp nhất bờ sườn

4. Đường ngang dưới 2 củ mào chậu

5. Vùng hạ sườn phải

6. Vùng thượng vị

7. Vùng hạ sườn trái

8. Vùng mạn sườn phải

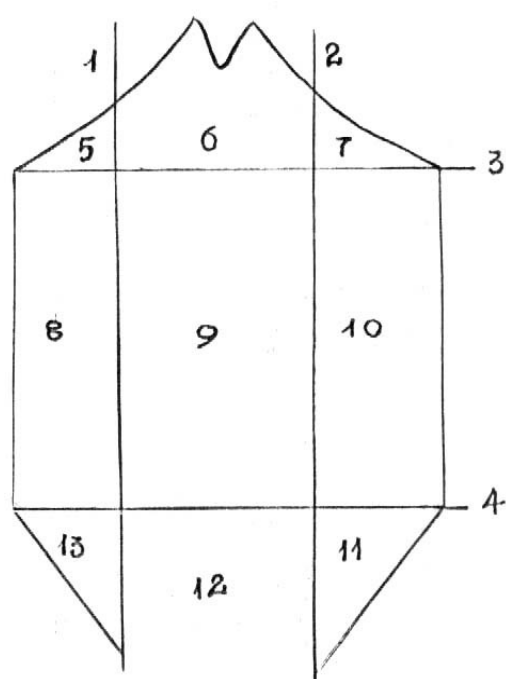
9. Vùng quanh rốn

10. Vùng mạn sườn trái

11. Vùng hố chậu phải

12. Vùng hạ vị

13. Vùng hố chậu trái



Hình 3.1. Phân chia thành bụng trước

## 4.2. Thành bụng sau

Thành bụng sau được tạo bởi cột sống, cơ thắt lưng chậu ( gồm cơ thắt lưng lớn và cơ chậu) và cơ vuông thắt lưng.

## 5. TIÊU CHUẨN THẨM MỸ HÌNH THỂ NGƯỜI

Đối với cơ thể, các chỉ số quyết định hình thể đẹp bao gồm:

- Tỷ lệ chiều cao/cân nặng
- Tỷ lệ giữa các phần trên cơ thể
- Vóc dáng

### 5.1. Vòng ngực

Vòng ngực tiêu chuẩn bằng 1/2 chiều cao toàn thân. Tuy nhiên, muốn đánh giá vẻ đẹp của bộ ngực phụ nữ thì phải đo thêm vòng ngực 3, là vòng ngực đi qua nếp lằn dưới vú.

Vú đứng và đẹp khi vòng ngực 2 lớn hơn vòng ngực 3 khoảng 10cm.

## 5.2. Vòng eo

Vòng eo được coi là đẹp khi nhỏ hơn vòng ngực 20cm và nhỏ hơn vòng hông khoảng 24cm.

Ở nam giới thì vòng bụng thường nhỏ hơn vòng ngực 30cm.

## 5.3. Vòng hông

Vòng hông tiêu chuẩn lớn hơn vòng ngực khoảng 4cm, lớn hơn vòng eo khoảng 24cm. Ở nam giới, vòng hông thường nhỏ hơn vòng ngực khoảng 4cm.

Hông được coi là đẹp cần phải có những yếu tố như phải nở nang tròn đầy, cân đối săn chắc nhưng không thô cứng, mềm mại nhưng không chảy xệ và cần thiết là phải cân xứng với toàn bộ cơ thể.

## 5.4. Vòng đùi

Vòng đùi tiêu chuẩn của phụ nữ Việt Nam khoảng 45-50cm. Một người có vòng đùi được coi là đẹp khi có số đo tiêu chuẩn, đùi thon dài, căng tròn, không nhão xệ và nhăn nứt da. Đùi đẹp là yếu tố cơ bản tạo nên chân đẹp.

Đôi chân đẹp phải có đủ các yếu tố:

- Hình dáng: chân dài, có vòng đùi, vòng bắp chân hợp lý. Hai chân phải thẳng cân đối. Trong tư thế đứng thẳng chạm hai mắt cá trong, hai chân phải luôn chạm nhau ở dọc đùi, ở mặt trong đầu gối và ở hai bắp chân.

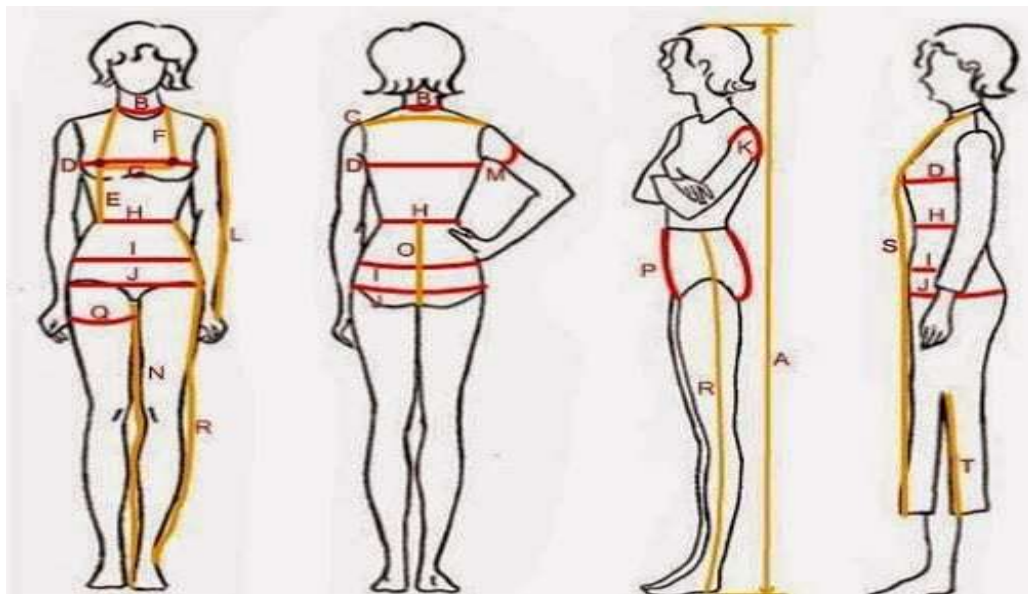
- Chân dài và độ dài tỷ lệ cân xứng với cơ thể. Độ dài đẹp của chân được xác định bằng chỉ số Skelie: chỉ số Skelie = (chiều cao đứng - chiều cao ngồi)\*100/(chiều cao ngồi). Ở người Việt Nam, chỉ số Skelie trung bình từ #85-90. Chỉ số #90 được coi là đẹp.

## 5.5. Độ dài thân người

Tỷ lệ thân người và chân rất quan trọng. Rất dễ nhận ra sự thiếu cân đối của người chân dài lưng ngắn hoặc ngược lại. Ở người Việt Nam tỷ lệ này trung bình là khoảng 50.

Tỷ lệ dài thân = (chiều cao ngồi \*100)/(chiều cao đứng)

## 6.6. Một số yếu tố khác



- Chiều dài tay: Nếu chiều dài tay không cân xứng với lưng và chân cũng sẽ tạo sự bất cân xứng rất dễ nhận thấy.

- Chiều dài chân: Với phụ nữ Việt Nam, chân dài khoảng 90cm được coi là chuẩn đẹp.

- Vòng bắp chân: Thường nhỏ hơn vòng đùi khoảng 20cm.

- Vòng cánh tay: Khoảng 1/2 vòng đùi.

- Vòng cổ: Thường bằng vòng bắp chân hoặc bằng 1/2 vòng eo bụng.

## 6. MỘT SỐ TÌNH TRẠNG BỆNH LÝ CÓ MẮT CÂN ĐỐI HÌNH THỂ

### 6.1. Gù vẹo cột sống

### 6.2. Còi xương

### 6.3. Dị tật cơ xương khớp

## **Bài 2: GIẢI PHẪU SINH LÝ DA**

ThS.BS. Trần Thúy Liễu

### **MỤC TIÊU HỌC TẬP**

#### **\* Kiến thức**

1. Trình bày được đặc điểm giải phẫu sinh lý của da và tổ chức dưới da
2. Trình bày được tiêu chuẩn thẩm mỹ của da và một số tình trạng bệnh lý gây mất thẩm mỹ da

#### **\* Kỹ năng**

3. Tìm được hình ảnh minh họa về về một số bệnh lý gây mất thẩm mỹ da

#### **\* Năng lực tự chủ và trách nhiệm**

4. Hình thành kỹ năng thuyết trình, diễn giảng trước lớp, cách làm việc theo nhóm

### **NỘI DUNG**

Da là cơ quan phủ mặt ngoài cơ thể và tiếp nối với các niêm mạc của mắt, mũi, miệng, hậu môn, cơ quan sinh dục, là nơi tiếp xúc trực tiếp với môi trường sống. Da chiếm khoảng 16% trọng lượng cơ thể và có tổng diện tích khoảng 1,2 - 2m<sup>2</sup> ở người trưởng thành.

#### **1. CẤU TRÚC DA BÌNH THƯỜNG**

Da người gồm 3 lớp cấu tạo: thượng bì, trung bì và hạ bì

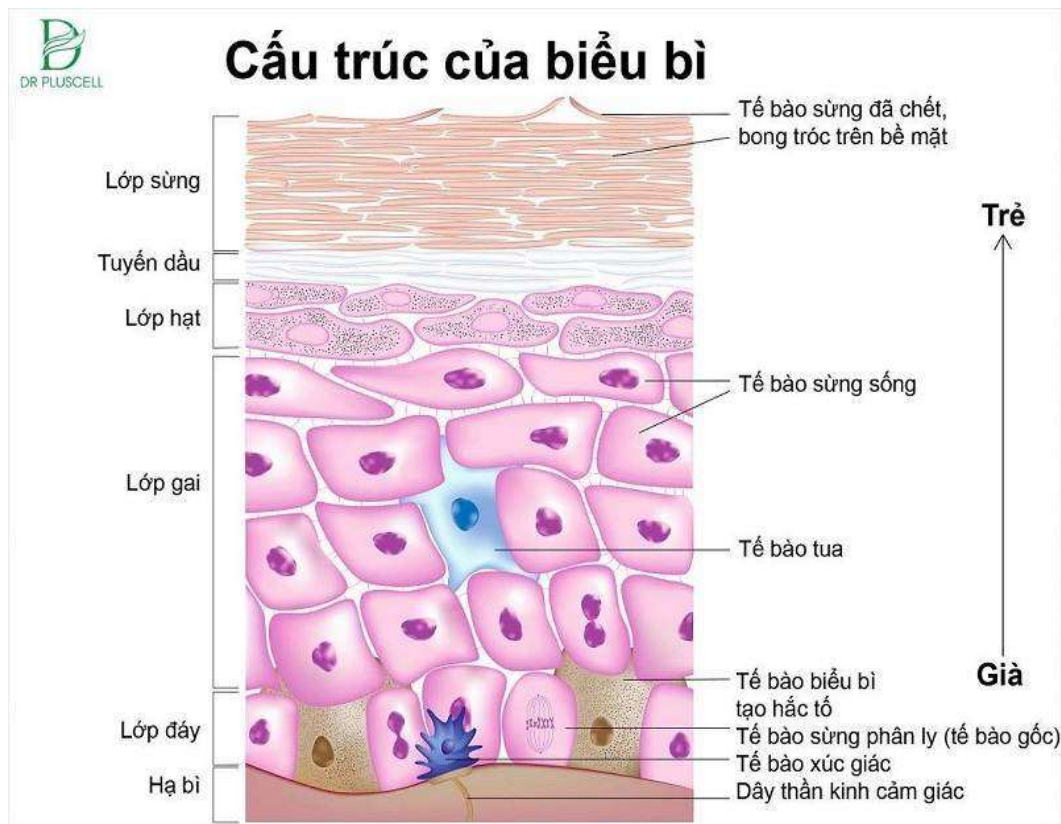
##### **1.1. Thượng bì/biểu bì (Epidermis)**

Là lớp ngoài cùng của da, có độ dày 0,1-1,5mm (dày nhất ở lòng bàn tay/bàn chân, mỏng nhất ở mí mắt và vùng sinh dục).

Thượng bì thông thường gồm 4 lớp chính, tính từ ngoài vào trong gồm: lớp sừng; lớp hạt; lớp gai và lớp đáy. Riêng thượng bì của lòng bàn tay/bàn chân có 5 lớp là: lớp sừng; lớp sáng; lớp hạt; lớp gai và lớp đáy.

Thượng bì không có mạch máu, các tế bào thượng bì được nuôi dưỡng bởi

dịch gian bào.



Hình 1.1. Cấu trúc của thượng bì

### 1.1.1. Lớp đáy

Là những tế bào hình trụ nằm sâu nhất của thượng bì đứng trên màng đáy, còn gọi là lớp sinh sản. Các tế bào đáy có khả năng sinh sản rất mạnh để sản xuất ra các tế bào mới thay thế các tế bào cũ đã biệt hóa bong đi.

Thời gian cần thiết cho một tế bào lớp đáy phân chia, biệt hóa đẩy lên lớp sừng khoảng 14 ngày, thời gian ở lớp sừng đến khi thành vảy da bong đi khoảng 14 ngày nữa. Như vậy, thời gian để tái tạo toàn bộ thượng bì là khoảng 28 ngày.

Tại lớp đáy, xen kẽ với các tế bào keratinocytes là các tế bào sắc tố có tua (melanocyte) có vai trò sản sinh ra các hạt sắc tố (melanin). Các tế bào này tập trung nhiều nhất ở thượng bì vùng mặt và các vùng có tiếp xúc với ánh sáng.

Ngoài ra, ở lớp đáy còn có các tế bào tua Meckel, có liên hệ với các đầu mút tận cùng của thần kinh da, giúp ta tiếp nhận cảm giác.

### **1.1.2. Lớp gai**

Là lớp dày nhất của thượng bì (còn gọi là lớp nhày Malpighi), các tế bào hình đa diện nằm trên lớp tế đáy, gồm 5-20 hàng tế bào. Đây là những tế bào trưởng thành, chúng nằm sát nhau và có các cầu nối gian bào giúp các tế bào ổn định cấu trúc và làm cho lớp gai được vững chắc. Bào tương của các tế bào gai bắt đầu xuất hiện các hạt lamellar, khi lên đến lớp hạt thì các hạt lamellar sẽ giải phóng ra các lá lipid vào khoảng gian bào tạo thành phím mỡ (rào chắn) giúp da giữ nước và tham gia vào quá trình gắn kết và bong vảy của lớp sừng.

Ở lớp này, bên cạnh các tế bào gai còn có các tế bào tua Langerhans có khả năng miễn dịch nhờ vai trò trình diện kháng nguyên, khởi động hệ thống miễn dịch tế bào của cơ thể.

### **1.1.3. Lớp hạt**

Là những tế bào dẹt, nhân sáng, gồm 3 - 4 hàng nằm trên lớp gai. Bào tương của các tế bào hạt có các hạt sừng keratohyalin với thành phần chủ yếu là tiền chất filaggrin (sẽ chuyển thành filaggrin-yếu tố dưỡng ẩm tự nhiên của da) và các lá keratin trung gian. Các tế bào lớp hạt bắt đầu có hiện tượng thoái triển, sự xuất hiện của các hạt sừng keratohyalin nghĩa là quá trình sừng hóa bắt đầu.

### **1.1.4. Lớp sáng** (chỉ có ở thượng bì lòng bàn tay/bàn chân)

Là những tế bào trong thuần nhất và không còn nhân, gồm 2-3 lớp nằm trên lớp hạt. Các tế bào chứa chất eleidin (tạo ra do quá trình hóa lỏng của các hạt sừng).

### **1.1.5. Lớp sừng**

Là lớp ngoài cùng của thượng bì, tiếp xúc trực tiếp với môi trường. Thành phần chủ yếu của tế bào là keratin (chất sừng) và bào tương chỉ chứa toàn sợi sừng. Mỗi tế bào sẽ biến thành một lá sừng mỏng và chồng lên nhau (giữa các lá sừng là chất gian bào sừng).

Trung bình, mỗi ngày sẽ có một lớp sừng mỏng bong ra, tạo nên những vảy nhỏ như vảy phấn (vảy da), quện với mồ hôi và chất bẩn tạo thành ghét.



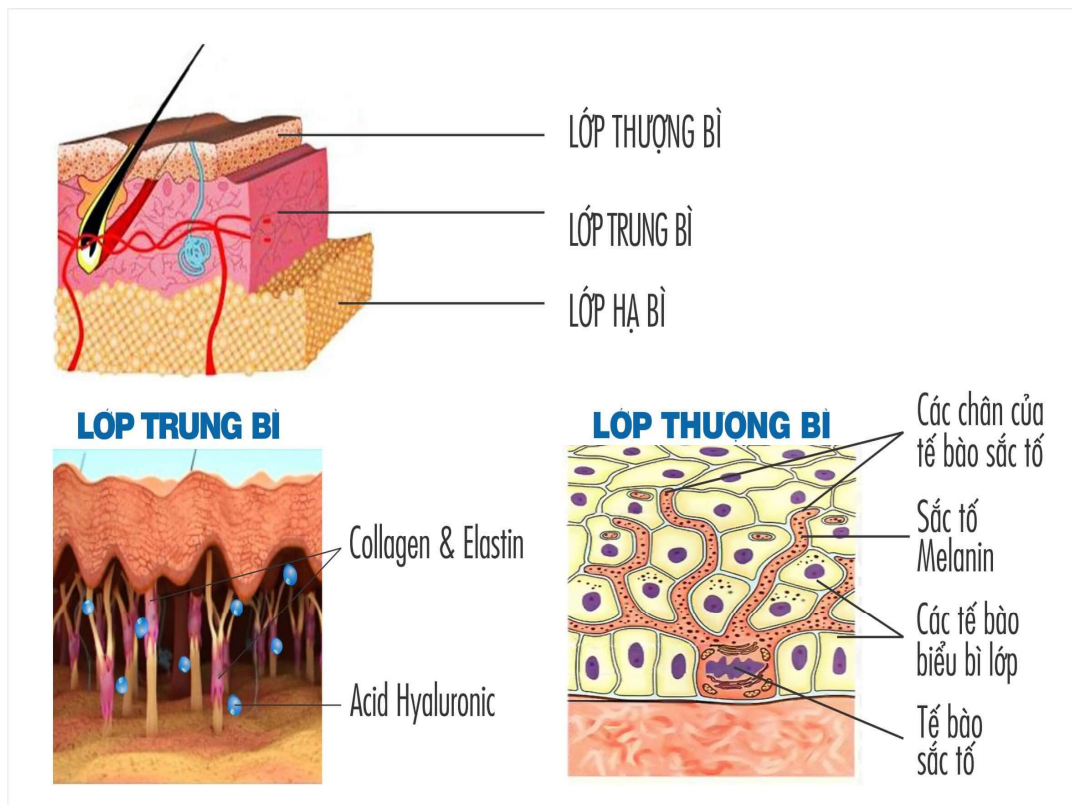
Như vậy, lớp thượng bì luôn sinh sản, quá trình sừng hóa diễn ra liên tục giúp da luôn đổi mới.

## 1.2. Trung bì/bì (Dermis)

Nằm giữa thượng bì và hạ bì. Là lớp dày nhất của da (độ dày một vài milimet tùy từng vùng cơ thể), chứa nhiều collagen và eslatin khiến cho da đàn hồi và dẻo dai hơn. Đây đều là những loại protein quan trọng với collagen chịu trách nhiệm hỗ trợ cấu trúc da và eslatin giúp phục hồi làn da. Lớp trung bì cũng chứa các dây thần kinh, tuyến mồ hôi, tuyến bã nhờn, nang lông và mạch máu.

Trung bì ngăn cách với thượng bì bởi màng đáy hình gợn sóng. Phần sóng nhô lên phía trên gọi là nhú bì (trung bì nông), dưới nhú bì là mào liên nhú/lưới trung bì.

Dịch từ trung bì sẽ ngấm qua màng đáy để nuôi dưỡng thượng bì.



Hình 1.2. Các lớp cấu trúc của da; Lớp thượng bì, Lớp trung bì

### 1.2.1. Trung bì nông

Rất mỏng (độ dày khoảng 0,1mm), trên bề mặt của trung bì nông có nhiều

nhú bì ăn sâu vào thượng bì, tại đây có nhiều mao mạch. Chiều cao và độ lớn của các nhú bì khác nhau tùy theo vùng da (ở da mặt thì các nhú bì rất mỏng, còn ở lòng bàn tay/bàn chân thì các nhú bì cao hơn).

Trung bì nông là lớp nuôi dưỡng.

Các sợi collagen ở nhú trung bì liên kết lẫn nhau tạo sức căng cho da. Thoái hóa collagen quyết định sự hình thành nếp nhăn trên da.

### **1.2.2. Trung bì chính thức/trung bì sâu/lưới trung bì**

Là lớp chống đỡ, có cấu tạo gồm:

#### **1.2.2.1. Các sợi chống đỡ**

- Sợi keo/sợi collagen: là những sợi thẳng, không phân nhánh. Bản chất là chuỗi polypeptid với 20 loại acid amin. Tập trung chủ yếu ở trung bì sâu; một ít ở trung bì nông, nang lông, tuyến mồ hôi và quanh mạch máu.

Sợi collagen rất dai và cứng, là chất liệu chính làm cho da vững chắc trước các tác động vật lí/hóa học từ môi trường.

Mặc dù collagen sẽ được sản xuất và tái sử dụng suốt cuộc đời, tuy nhiên sau tuổi 40 collagen sẽ suy giảm và tốc độ sản xuất collagen cũng sẽ giảm. Gây nên các vấn đề về da: nếp nhăn, chảy xệ.

- Sợi chun/sợi đàn hồi (elastin): là những sợi mỏng, phân nhánh lượn sóng, bắt nguồn từ sợi keo. Elastine là dạng protein có khả năng bị nén và duỗi ra như một lò xo. Elastine đảm bảo độ đàn hồi và mềm mại cho da.

- Sợi lưới: có cấu trúc giống sợi keo, tạo thành một mạng lưới mỏng bao quanh các mạch máu và tuyến mồ hôi.

#### **1.2.2.2. Các chất cơ bản/GAGs (glycosaminoglycans):**

Là một lớp nhày/gel, nằm giữa các tế bào sợi và các cấu trúc khác của trung bì. GAGs có bản chất là glycoprotein.

Các glycoprotein và collagen sẽ cùng hút và giữ nước ở trung bì. Khi hút đủ nước, lớp trung bì sẽ phồng lên, nhìn bằng cảm quan da mềm mại và căng. Tùy

theo cấu trúc, GAGs được chia làm 7 loại khác nhau, trong đó hyaluronic acid là thành phần quan trọng nhất.

#### 1.2.2.3. Các tế bào

- Tế bào sợi hình thoi/nguyên bào sợi (fibroblast): có vai trò quan trọng trong quá trình lành sẹo. Là tế bào sản xuất ra các phân tử protein dạng sợi (collagen, elastin),...

- Mô bào hình thoi hoặc hình sao: đóng vai trò bảo vệ (vai trò thực bào và đại thực bào).

- Dưỡng bào (mastocyte): giải phóng ra các chất như histamin, acid hyaluronic, heparin,...

#### 1.2.2.4. Mạch máu

Trung bì chỉ có những mạch máu nhỏ, tập trung ở gai bì và quanh các tuyến.

#### 1.2.2.5. Thần kinh

- Thần kinh não-tủy: có vỏ myelin, có nhánh đi riêng, phụ trách chức năng cảm giác của da.

- Thần kinh thực vật: các sợi giao cảm không có myelin chạy trong các bao mạch máu; điều khiển mạch máu, cơ nâng lông và tuyến mồ hôi.

Thần kinh da được tạo thành từ các đám rối ở hạ bì rồi phân nhánh tận cùng ở lớp hạt. Trong quá trình phân nhánh của thần kinh da, có những nhánh cuộn lại tạo thành các tiểu thể chi phối các chức năng cảm giác khác nhau:

+ Tiểu thể Vater Pacini khu trú ở đáy trung bì, có nhiều ở lòng ngón tay, chi phối xúc giác (sờ mó)

---

+ Tiểu thể Buffini chi phối cảm giác nóng

+ Tiểu thể Krause chi phối cảm giác lạnh

+ Tiểu thể Golgi-Mazzoni chi phối xúc giác

+ Đĩa Meckel-Ranvier và tiểu thể Meissner cho cảm giác tiếp xúc.

---

### 1.3. Hạ bì (Mỡ dưới da)

Là lớp dưới cùng của da, nằm giữa trung bì và cân cơ/hoặc màng xương

Cấu trúc gồm các sợi keo, sợi đàn hồi và sợi lưới chia hạ bì thành nhiều tầng và ngăn. Bên trong các ngăn là mô mỡ có các tế bào mỡ hình tròn và sáng, chứa đầy chất mỡ. Ở hạ bì có nhiều mạch máu lớn và thần kinh

Độ dày của hạ bì tùy thuộc vào thể trạng từng người. Đây là kho dự trữ mỡ lớn nhất của cơ thể; có vai trò bảo vệ cơ học chống những sức ép, chấn động đột ngột, che chở da và những cấu trúc bên dưới; có vai trò điều hòa nhiệt độ.

## 2. CÁC THÀNH PHẦN PHỤ CỦA DA

### 2.1. Tuyến mồ hôi (Sweat glands)

Tuyến mồ hôi là tuyến ngoại tiết, có loại đổ trực tiếp qua da, có loại đổ ở phần đầu của nang lông. Có 2 loại tuyến mồ hôi.

\* **Tuyến bảo toàn/tuyến mồ hôi nước** (Eccrine gland): được phân bố trên khắp bề mặt da, trừ niêm mạc. Tùy vùng cơ thể mà số lượng tuyến mồ hôi có khác nhau. Ở lòng bàn tay, bàn chân có khoảng 620 cái/cm<sup>2</sup>, đùi có khoảng 120 cái/cm<sup>2</sup>. Toàn bộ cơ thể có khoảng 2,5 triệu tuyến.

Tuyến mồ hôi nước làm nhiệm vụ điều hòa thân nhiệt (khi mồ hôi bay hơi khỏi da sẽ giúp làm mát cơ thể), góp phần làm cho thân nhiệt hằng định. Sự bài tiết mồ hôi được điều chỉnh bởi thần kinh giao cảm ở xung quanh tuyến, các trung khu dọc tủy sống, vùng dưới đồi. Các chất như Pilocarpin, Cholin, Adrenalin làm tăng tiết mồ hôi, Atropin làm giảm bài tiết mồ hôi.

\* **Tuyến đầu hũy/tuyến mồ hôi dầu** (Apocrine gland)

Tuyến này tập trung ở mặt, quanh hậu môn, quanh đầu vú, nách.

Cấu tạo gồm cuộn bài tiết là một ống đơn thuần gồm lớp tế bào hình trụ hoặc hình hộp nằm trên lớp màng đáy có ống dẫn đổ vào cổ nang lông phía trên tuyến bã, một số đổ trực tiếp lên da mặt. Trong quá trình bài tiết, một phần bào tương của tế bào bị tống ra ngoài.

Tuyến tiết ra chất lỏng như dầu, có khi có màu. Bào chất này không mùi,

khi lên đến mặt da do tác động của vi khuẩn có thể gây ra mùi.

## **2.2. Tuyến bã nhờn (Sebaceous glands)**

Tuyến bã là tuyến ngoại tiết nằm cạnh nang lông, đổ chất tiết vào nang lông mở ra ở da, làm cho da mềm mại, chống thấm nước, chống khô da.

Mỗi tuyến bã có nhiều thùy, mỗi thùy gồm nhiều lớp tế bào: ngoài cùng là những tế bào trẻ giống tế bào lớp cơ bản, rồi đến lớp tế bào to chứa những hạt mỡ, trong cùng có những lớp tế bào chứa đầy mỡ làm căng vỡ tế bào, rồi chảy ra ngoài thành chất thành chất bã (sebum).

Ở mặt, tuyến bã phát triển gấp 5 lần ở những nơi khác. Số lượng tuyến bã thay đổi khác nhau tùy vùng trên cơ thể. Ở da đầu, mặt, ngực, lưng, tầng sinh môn có từ 400-900 tuyến/cm<sup>2</sup> da. Các vùng còn lại có khoảng 100 tuyến/1cm<sup>2</sup> da. Tuyến bã ở miệng (hạt fordyce) và ở rãnh quy đầu (tuyến tyson) không đổ qua ống tuyến mà bài tiết trực tiếp lên niêm mạc.

## **2.3. Nang lông (Hair follicles)**

Là phần lõm xuống của thượng bì, bên trong chứa sợi lông và tiếp cận với tuyến bã. Nang lông rải rác ở khắp cơ thể (trừ lòng bàn tay/bàn chân). Nang lông tóc tạo ra lông trên cơ thể, lông trên da không chỉ có tính thẩm mỹ mà còn giúp điều chỉnh nhiệt độ cơ thể.

Một sợi lông gồm có 3 phần: phần nằm trên thượng bì, phần mọc xuyên qua thượng bì, phần nằm ở trong chân bì (trung bì). Phần nằm trong chân bì gọi là rễ lông được bao bọc bởi một vỏ gọi là nang lông. Nang lông có 3 lớp: lớp bao biểu mô ngoài, bao biểu mô trong và bao xơ.

Mỗi nang lông có 3 phần:

- + Miệng nang lông thông ra mặt da.
- + Cổ nang lông (hay còn gọi là phễu nang lông): tại đây có miệng tuyến bã thông ra ngoài.
- + Bao nang lông là phần dài nhất ăn sâu xuống hạ bì.

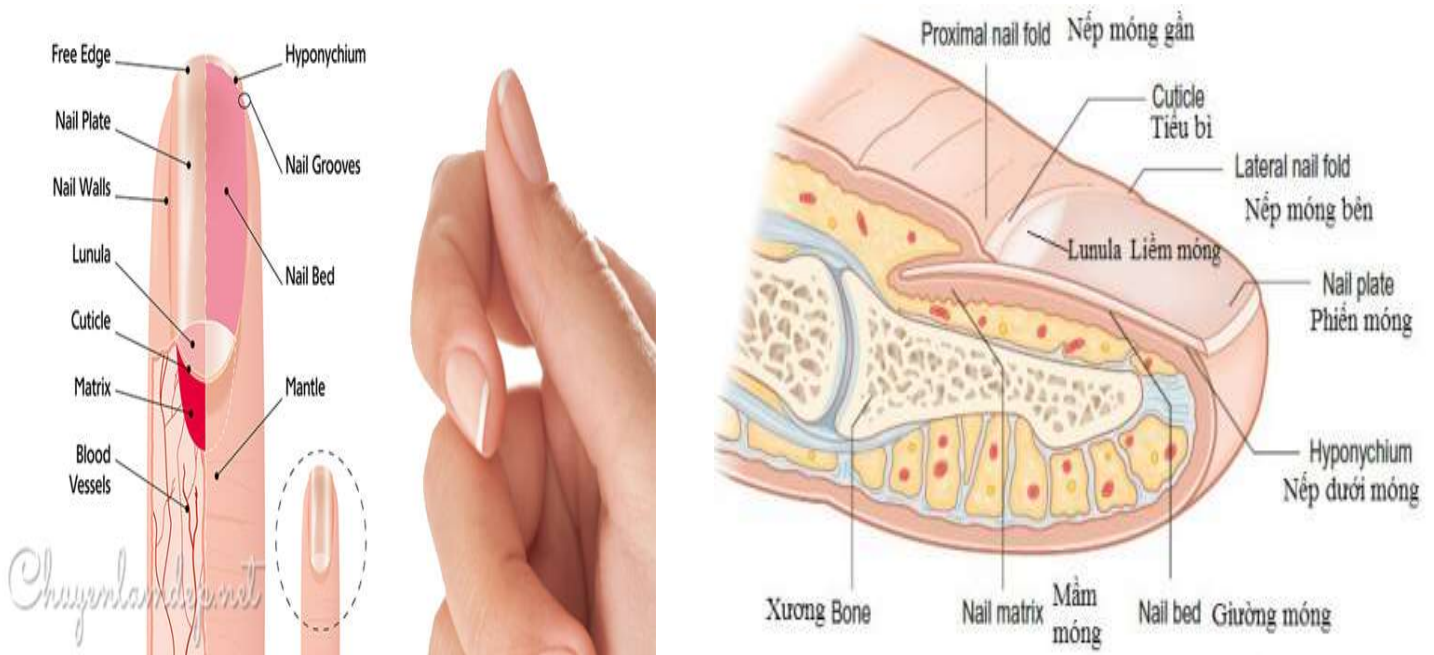
---

## **2.4. Móng (Nails)**

Móng là biến dạng của da, ở các đầu ngón tay, ngón chân. Móng là một tấm sừng mỏng dày chừng 0,3-0,75mm nằm gọn trong một rãnh của mặt lưng (mu) đầu ngón.

Móng có 4 bờ: bờ tự do nằm ở đầu móng, ba bờ còn lại được các nếp da phủ lên gọi là bờ sau và 2 bờ bên. Phần móng ở bờ sau có hình vát gọi là rễ móng. Phần còn lại dày đều, hình khum gọi là thân móng. Phần gốc móng có hình bán nguyệt gọi là liềm móng. Thượng bì ở dưới rễ móng gọi là mầm móng, đó là lớp sinh sản. Những tế bào ở mầm móng phát triển từ đáy mầm ra thân móng và dẹt đi biến thành lá sừng đắp vào mặt dưới của móng.

Mỗi ngày móng mọc dài ra khoảng 0,1mm. Móng chân mọc chậm hơn móng tay. Càng nhiều tuổi móng càng mọc chậm. Thời gian thay thế hoàn toàn 1 móng tay khoảng 3 tháng, móng chân 6 tháng.



Hình 1.3. Cấu tạo của móng

### 3. CÁC CHỨC NĂNG SINH LÝ CỦA DA

#### 3.1. Chức năng bảo vệ

##### 3.1.1. Da bảo vệ cơ thể khỏi các chấn thương cơ học

Da là một kết cấu hoàn chỉnh (cấu tạo bởi thượng bì, trung bì và hạ bì) tạo thành một tầng bảo vệ các cơ quan bên trong của cơ thể trước sự tấn công của các yếu tố có hại.

Nhờ cấu trúc chặt chẽ của lớp malpighi, các sợi keo và sợi liên kết làm cho da có tính chất dẻo dai, đàn hồi nên da có thể chịu đựng được áp lực của môi trường (da chịu được một áp lực tương ứng  $1,8\text{kg/mm}^2$ ), chống lại ngoại thương từ ngoại cảnh về cơ học

### **3.1.2. Da bảo vệ cơ thể khỏi các vi sinh vật**

Với đặc điểm biệt hóa không ngừng của các lớp tế bào thượng bì, những vi khuẩn ký sinh trên da luôn bị đẩy lùi, đào thải ra ngoài cùng tế bào sừng.

Bề mặt khô ráo và môi trường toan yếu (pH da khoảng 4,2 - 5,6) của da không có lợi cho sự sinh trưởng của vi sinh vật.

Một số men tổng hợp tại da có tác dụng diệt hoặc ngăn cản vi khuẩn phát triển, leucotaxin có tác dụng kích thích khả năng thực bào của bạch cầu, men tăng sinh bạch cầu, men tổng hợp huyết động kháng thể.

Lớp biểu bì cũng chứa các tế bào tua (langerhans) là một phần của hệ miễn dịch trên da. Chúng giúp ngăn chặn các chất lạ xâm nhập vào da.

### **3.1.3. Da bảo vệ cơ thể khỏi tổn thương vật lý**

Lớp sừng của da ngăn cản không cho ánh sáng có bước sóng 200nm xuyên qua da, melanin trên da có tác dụng là lọc các bức xạ tử ngoại từ ánh sáng mặt trời làm tổn hại đến da. Lớp trung bì ngăn cản bức xạ ánh sáng có bước sóng 300-700nm đi qua trung bì xuống hạ bì.

Da có tính hấp thụ ánh sáng mặt trời. Lớp tế bào sừng có thể hấp thụ một lượng lớn tia tử ngoại có bước sóng ngắn. Lớp tế bào gai và tế bào đáy có thể hấp thụ tia tử ngoại bước sóng dài từ đó bảo vệ da dưới bức xạ tử ngoại.

### **3.1.4. Da bảo vệ cơ thể khỏi tổn thương bởi các chất hóa học**

Lớp sừng ở da là bề mặt chủ yếu bảo vệ da hạn chế được các tổn thương khi các chất hóa học xâm nhập vào cơ thể. Tốc độ xâm nhập vào cơ thể của các chất

hóa học này có liên quan đến độ dày của lớp sừng. Thương bì còn có khả năng trung hoà đối với các dung dịch toan hoặc kiềm loãng đặt trên da (khả năng đệm). Ở một số bệnh lí về da (như nấm da, viêm da tiếp xúc, viêm da cơ địa) thì khả năng đệm này bị suy giảm.

### ***3.1.5. Da bảo vệ cơ thể chống lại sự mất dịch của cơ thể***

Kết cấu đa tầng của da và sự chặt chẽ của lớp sừng có thể chống lại sự mất dịch của cơ thể. Nếu mất đi sự bảo vệ của lớp sừng, lượng nước mất đi có thể tăng gấp 10 lần hoặc hơn.

## **3.2. Chức năng điều hòa thân nhiệt**

Đây là một chức năng rất quan trọng của da.

Da điều hòa nhiệt độ, Giữ cho thân nhiệt ở mức hằng định nhờ hai cơ chế: ra mồ hôi và phản ứng vận mạch dưới sự điều khiển của trung khu điều hòa nhiệt độ ở dưới đồi não.

Da tỏa nhiệt chủ yếu thông qua hoạt động của tuyến mồ hôi và các phản ứng vận mạch; biểu hiện bằng phương thức: bay hơi nước và truyền nhiệt. Khi nhiệt độ bên ngoài hoặc thân nhiệt tăng cao do bị nhiễm trùng hoặc một lý do nào đó, cơ thể phản ứng bằng cách dẫn mạch máu dưới da để tăng cường thoát nhiệt, tuyến mồ hôi tăng cường bài tiết, tăng bốc thoát hơi nước để giảm nhiệt độ, từ đó da giúp thân nhiệt luôn duy trì ở mức tương đối ổn định.

## **3.3. Chức năng bài tiết**

### ***3.3.1 Bài tiết mồ hôi***

Bài tiết mồ hôi: trên mặt da toàn cơ thể có chừng 2 - 5 triệu tuyến mồ hôi. Ngoài nhiệm vụ tham gia điều hoà thân nhiệt, mồ hôi còn có nhiệm vụ thải trừ các chất cặn bã, độc hại, chủ yếu là urê. Ở đây, da có vai trò hỗ trợ cho thận.

Thành phần của mồ hôi:

- + Nước 98 - 99%.
- + Chất hữu cơ 0,6%.
- + Muối 0,5%.



+ Sunfat, phosphat: vết.

Tuyến mồ hôi dầu hoạt động mạnh vào tuổi dậy thì, yếu dần ở người già.

### **3.3.2. Bài tiết chất bã**

Da luôn luôn bài tiết chất bã. Chất bã làm da không thấm nước, ngăn cản sự bốc hơi nước, làm cho da mềm mại, giúp cho da chống lại vi khuẩn, vi nấm.

Thành phần của chất bã: 2/3 là nước và 1/3 là các thành phần khác như: acid béo, triglycerid, cholesterol, hydrocarbure, phospholipid.

Sự bài tiết chất bã chịu ảnh hưởng rất lớn của các nội tiết tố.

Các chất nội tiết làm tăng chất bã: androgen-nội tiết tuyến thượng thân, testosterone, gonadotrophin. Các chất nội tiết nữ làm tăng tiết chất bã (khi dùng liều cao progesteron). Các chất có thể làm giảm tiết chất bã ở cả nam lẫn nữ là estrogen.

Bài tiết nhiều chất bã sẽ làm cho da nhờn, lỗ chân lông giãn rộng, nhiều trứng cá. Một khi thành phần chất bã bị rối loạn, bài tiết chất bã quá mức sẽ thu hút vi khuẩn gây bệnh xâm nhập lên da.

### **3.4. Chức năng chuyển hóa**

- Nước: da giữ vai trò quan trọng trong hệ thống cân bằng nước, điện giải. Da giữ 9% tổng lượng nước của cơ thể. Nếu dùng thuốc lợi tiểu liên tục, nước ở các bộ phận khác không thay đổi nhưng nước ở da sẽ giảm 10%.

- Muối: da là nơi chứa nhiều NaCl nhất cơ thể. Nếu tiêm dịch NaCl ưu trương, da sẽ giữ 20%-70% số lượng muối. Khi ăn nhạt lượng muối ở da sẽ giảm 60%. Khi dùng nước lợi niệu muối sẽ giảm 42%.

- Dưới tác dụng của tia cực tím, cholesterol dưới da được chuyển hóa thành vitamin D cần thiết cho hấp thu calci ở xương.

- Ở da còn có các chất điện giải khác như Ca, K, Mg.

- Tỷ lệ glucose tự do trong da thường bằng 2/3 đường huyết. Khi tỷ lệ này tăng cao, thường dễ bị ngứa, nhiễm vi khuẩn, nấm men (moniliase), glycogen dưới da tham gia trong quá trình keratin hoá, glycogen thường tăng trong một số trạng

thái viêm.

+ Da chứa rất nhiều loại men như oxydaza, proteaza, hyaluronidaza các men này tham gia vào sự chuyển hoá chất trong cơ thể hoặc ngăn cản tác động của vi sinh vật hoặc nấm xâm nhập vào cơ thể

+ Các chất chalone, chất kháng chalone liên quan đến việc lành sẹo hay tạo sẹo lồi của da.

### **3.5. Chức năng thu nhận cảm giác**

Da có các cấu trúc giúp con người cảm nhận được các loại cảm giác nông, như: xúc giác, cảm giác nóng-lạnh và cảm giác đau.

+ Tiểu thể Pacini, Golgi-Mazzoni và Meissner chi phối xúc giác (sờ mó, va chạm, tiếp xúc, tì đè)

---

+ Tiểu thể Buffini chi phối cảm giác nóng

+ Tiểu thể Krause chi phối cảm giác lạnh

---

+ Cảm giác đau do tận cùng các dây thần kinh đảm nhiệm.

### **3.6. Chức năng tạo sừng (keratin), tạo sắc tố (melanin)**

Đây là hai chức năng đặc biệt của tế bào thượng bì. Chất sừng, sắc tố giúp bảo đảm toàn vẹn và lành mạnh của da, chống lại các tác động có hại của sinh học (vi khuẩn, vi nấm, virus), cơ học, lý học và hóa học.

### **3.7. Chức năng miễn dịch**

Ở da có nhiều tế bào có thẩm quyền miễn dịch như tế bào langerhans, tế bào lympho T. Khi có kháng nguyên (vi khuẩn, vi nấm, virus) đột nhập vào da, tế bào langerhans xuất hiện bắt giữ kháng nguyên, trình diện kháng nguyên với tế bào lympho có thẩm quyền miễn dịch.

Tế bào sừng tiết ra interferon.

### **3.8. Chức năng hô hấp**

Da có thể trực tiếp hấp thụ O<sub>2</sub> trong không khí và có khả năng thải ra chất CO<sub>2</sub>. Các lớp sừng ở da mỏng, các mạch máu nhỏ li ti tiếp xúc trực tiếp với không

khí vì thế khả năng hô hấp của da mạnh hơn bất cứ cơ quan nào. Lượng O<sub>2</sub> hấp thụ được ở da trẻ em còn nhiều hơn nên cần hết sức thận trọng khi sử dụng thuốc và mỹ phẩm cho da trẻ.

### **3.9. Chức năng tạo ngoại hình và chủng tộc**

Mỗi chủng tộc khác nhau có màu da khác nhau. Nguyên nhân là do lượng sắc tố và sự phân bố không đồng đều của các hạt sắc tố trong da khác nhau.

Da người góp phần tạo ra hình hài của chúng ta.

### **3.10. Đặc điểm pH sinh lý của da**

Môi trường bề mặt da có tính toan nhẹ, với pH khoảng 4,2 - 5,6 rất quan trọng, đảm bảo sự cân bằng của hàng rào bảo vệ thượng bì (đảm bảo sự gắn kết của lớp sừng) và phòng chống vi khuẩn, giúp cho làn da khỏe mạnh, mịn màng và giảm tính nhạy cảm với chất gây kích ứng.

- Ở người cao tuổi pH của da tăng lên, làm cấu trúc và chức năng của lớp sừng bị suy yếu, điều này làm gia tăng sự bong tróc da, da khô và ngứa. Việc sử dụng các sản phẩm chăm sóc da có pH acid có thể làm bình thường hóa độ pH da ở người cao tuổi, góp phần giúp duy trì chức năng sinh lý da và làn da khỏe mạnh.

- Các vi sinh vật thân thiện trên da thường phát triển tối ưu trong môi trường pH acid. Trong khi đó, một số vi khuẩn gây bệnh về da lại phát triển tốt ở môi trường pH trung tính, ví dụ: tụ cầu vàng (một tác nhân liên quan đến các bệnh lý khác nhau ở da) có tốc độ tăng trưởng tốt nhất ở pH 7,5 và giảm tăng trưởng khi pH acid. Ngoài ra, các peptide kháng khuẩn sẽ phát huy hoạt tính kháng khuẩn trong môi trường pH acid.

Do vậy, bất kì sự thay đổi nào về độ pH của da (nội sinh hay ngoại sinh), đều làm suy yếu chức năng sinh lý của da.

## **4. ĐẶC ĐIỂM VÀ SINH LÝ DA Ở TRẺ EM, NGƯỜI GIÀ**

### **4.1. Da của trẻ em**

#### **4.1.1. Đặc điểm da trẻ em**

- **Da của trẻ sơ sinh:** mỏng, xốp chứa nhiều nước. Các sợi cơ và sợi đàn hồi

phát triển ít. Sau khi trẻ sinh ra, trên da phủ một lớp màu trắng ngà do lớp thượng bì bong ra, cũng gọi là chất gầy, có nhiệm vụ bảo vệ che chở và dinh dưỡng cho da; làm cơ thể đỡ mất nhiệt, có tác dụng miễn dịch.

- **Da của trẻ em:** mềm mại, có nhiều mao mạch, lớp thượng bì mỏng, sờ vào mịn như nhung. Tuyến mồ hôi trong 3-4 tuần có phát triển nhưng chưa hoạt động. Điều hòa nhiệt chưa hoàn chỉnh. Tuyến mỡ phát triển tốt.

---

#### **4.1.2. Sinh lý của da trẻ em**

Bề mặt da của trẻ em so với trọng lượng cơ thể cao hơn người lớn nên sự thải nước theo đường da ở trẻ em sẽ lớn hơn người lớn.

+ *Chức năng bảo vệ:* chức năng chống lại các tác nhân cơ, hóa học bên ngoài ở trẻ nhỏ rất yếu so với người lớn. Do đó trẻ em rất dễ bị tổn thương và nhiễm trùng.

+ *Chức năng hô hấp và bài tiết:* ở trẻ nhỏ, sự hô hấp ở ngoài da biểu hiện rất mạnh so với người lớn. Trong những tháng đầu tuyến mồ hôi chưa làm việc nên da chưa có tác dụng tiết mồ hôi.

+ *Chức năng điều hòa nhiệt:* do da có nhiều mạch máu, tuyến mồ hôi chưa hoạt động, hệ thần kinh chưa hoàn thiện nên điều hòa nhiệt kém, trẻ dễ bị nóng quá hay lạnh quá.

+ *Chức năng chuyển hóa:* ngoài chuyển hóa hơi nước, da còn cấu tạo nên các men, các chất miễn dịch, đặc biệt là chuyển hóa tiền vitamin D thành vitamin D dưới tác động của tia cực tím. Vì vậy cần cho trẻ tắm nắng để phòng bệnh còi xương.

---

#### **4.2. Da của người già**

Ở người già, chức năng nội tiết như sinh dục, thượng thận, tuyến yên, tuyến giáp, não bộ v.v.. đều bị suy yếu, làm ảnh hưởng đến cơ thể nói chung và ở da nói riêng.

Da của người già bị lão hóa theo thời gian (còn gọi là lão hóa da) kéo theo sự thay đổi về cấu trúc và chức năng của thượng bì, trung bì và những thành phần phụ thuộc của da như tuyến bã, tuyến mồ hôi, nang lông, lông tóc... và gây ra

nhiều bệnh da đặc trưng cho người già.

Lão hóa da chịu sự ảnh hưởng của 2 yếu tố: yếu tố nội sinh do thời gian của cuộc đời làm con người già đi (lão hóa da thực sự) và yếu tố ngoại sinh do những tác động môi trường bên ngoài, trong đó ánh nắng mặt trời là yếu tố quan trọng nhất gây lão hóa da.

#### **\* Các thay đổi trên da người già**

- Thay đổi ở thượng bì da và ở trung bì nông:

+ Các nhú bì có chức năng nuôi dưỡng thượng bì trở nên mỏng, da không được nuôi dưỡng đầy đủ như trước nữa.

+ Sự tổng hợp vitamin D bị suy giảm.

+ Số lượng các tế bào hắc tố trên da giảm gây bất lợi cho da khi tiếp xúc với tia cực tím trong ánh sáng mặt trời. Do mật độ nguyên bào sắc tố tăng, trong khi tổng số tế bào sắc tố đen giảm, làm cho da người già có độ nhiễm sắc tăng. Vì thế ở người già, các vùng da hở thường xuất hiện nhiều đát màu nâu, đen (còn gọi là da đồi mồi).

- Trung bì bị teo mỏng, giảm số lượng tế bào và mạch máu, thậm chí có nơi mất tế bào và mạch máu. Vì thế da khô, sờ thấy thô ráp, da nhăn nheo, nhẽo, trùng xuống, bị teo. không còn hồng hào như trước nữa:

+ Các tổ chức sợi như sợi chun (elastin), sợi keo (collagen) và các chất cơ bản ở trung bì giảm mạnh về số lượng và thay đổi về chất lượng. Làm cho da trở nên lỏng lẻo, độ đàn hồi kém, bị teo và nhăn nheo, bị trùng xuống, khả năng giữ nước của lớp sừng kém, da không còn căng mọng như tuổi đôi mươi nữa.

+ Các mạch máu, các đầu mút thần kinh ở da cũng giảm về số lượng và teo nhỏ về kích thước. Nuôi dưỡng da vì vậy bị kém đi. Khả năng tái tạo và đổi mới tổ chức tế bào bị chậm lại.

+ Số lượng tế bào sắc tố trong các nang tóc giảm làm tóc bị bạc. Khoảng trên 50% số người trên 50 tuổi bị bạc một nửa tóc. Hơn nữa, sợi tóc cũng nhỏ hơn và tóc mọc cũng chậm hơn.

+ Các tuyến mồ hôi, tuyến bã giảm tiết, tuyến tiết mùi ở nách cũng giảm. Nghiên cứu cho thấy ở nam giới cứ 10 năm tuyến bã giảm 23%, trong khi ở nữ là 32%.

+ Móng tay, chân mắt dần độ bóng và màu hồng tươi, móng bị khô, xuất hiện các vết rãnh.

+ Các đầu mút thần kinh cũng giảm

+ Khả năng miễn dịch và chống đỡ của da với các tác nhân bên ngoài cũng suy giảm.

---

## **5. TIÊU CHUẨN THẨM MỸ CỦA DA**

Đánh giá một làn da đẹp-khỏe mạnh, có nhiều tiêu chí:

**5.1. Cấu trúc đầy đủ, ổn định và thực hiện tốt các chức năng sinh lí**

**5.2. Bề mặt da sạch và không có các bệnh lí về da**

**5.3. Lỗ chân lông không to và không bít tắc**

Tình trạng lỗ chân lông tùy thuộc vào kiểu da. Những người da dầu, khi tuyến dầu hoạt động quá mạnh, dẫn đến việc lỗ chân lông thường bị giãn nở lớn và dễ dàng nhìn thấy trên bề mặt da. Để cải thiện tình trạng này, có thể sử dụng các loại kem dưỡng giúp se nhỏ lỗ chân lông.

**5.4. Da mịn màng**

Da mịn màng được thể hiện qua các yếu tố: khi chạm vào da cảm nhận được độ mềm mại, bề mặt da bằng phẳng, da tiết ít dầu, có sự trao đổi chất trên bề mặt tốt.

**5.5. Da đàn hồi cao và săn chắc**

Khi được cung cấp đủ nước, dưỡng chất cần thiết, da sẽ tự sản sinh collagen tự nhiên để duy trì sự đàn hồi, săn chắc.

**5.6. Da đủ ẩm**

Độ ẩm là một trong những tiêu chí thiết yếu để có được một làn da đẹp. Da đủ nước sẽ khiến tình trạng da khô được cải thiện, tuyến dầu không phải hoạt động quá nhiều để duy trì độ ẩm cho da.

## 5.7. Da đều màu

Một làn da đẹp là một làn da đều màu. Thay đổi nội tiết tố, chế độ ăn uống, sinh hoạt, bệnh lí tổn thương da hoặc tuổi tác,... là nguyên nhân khiến cho các tế bào hắc tố ở trong da hoạt động mạnh làm xuất hiện đốm nâu trên da theo từng cụm nhỏ hoặc mảng lớn.

## 6. MỘT SỐ TÌNH TRẠNG BỆNH LÝ GÂY MẤT THẨM MỸ DA

Hầu hết các bệnh lí trong cơ thể đều tác động làm thay đổi tính thẩm mỹ của da. Bên cạnh đó, tất cả các bệnh lí tại tổ chức da đều gây ảnh hưởng đến cấu trúc da và rối loạn các chức năng sinh lý của da, hậu quả gây mất thẩm mỹ da.

Các bệnh lí về da gây có thể chia thành các nhóm như:

- + Các bệnh da nhiễm khuẩn: trứng cá, viêm nang lông, chốc, nhọt...;
- + Các bệnh da do kí sinh trùng-côn trùng: ghẻ, nấm, viêm da tiếp xúc do côn trùng...;
- + Các bệnh da do virus: zona, mụn cóc, u mềm lây...;
- + Các bệnh da dị ứng-miễn dịch: viêm da cơ địa, viêm da tiếp xúc dị ứng, mày đay, sẩn ngứa...;
- + Các bệnh da tự miễn: lupus ban đỏ, viêm bì cơ, pemphigus...;
- + Các rối loạn sắc tố da: sạm da, nám má, bạch biến, tàn nhang...  
.....

## BÀI 3: GIẢI PHẪU SINH LÝ ĐẦU MẶT CỖ

ThS.BS. Hoàng Anh Lân

### MỤC TIÊU

\* Kiến thức:

1. Trình bày được đặc điểm giải phẫu sinh lý đầu mặt cổ
2. Trình bày được tiêu chuẩn thẩm mỹ của khuôn mặt và một số tình trạng bệnh lý gây mất thẩm mỹ khuôn mặt

\* Kỹ năng

3. Tìm được hình ảnh minh họa về một số kiểu khuôn mặt và một số khuôn mặt mất thẩm mỹ

\* Năng lực tự chủ và trách nhiệm

4. Hình thành kỹ năng thuyết trình, diễn giảng trước lớp, cách làm việc theo nhóm

### NỘI DUNG

#### 1. GIẢI PHẪU SINH LÝ ĐẦU MẶT CỖ

##### 1.1. Xương sọ

Có 22 xương, trong đó 21 xương tiếp khớp với nhau thành một khối bằng các đường khớp bất động, có 1 xương hàm dưới tiếp khớp với xương thái dương là khớp bán động (*khớp thái dương - hàm*) và chia làm hai phần là sọ thần kinh và sọ tạng.

*Sọ thần kinh* là một khoang rộng lớn chứa não bộ và 2 ống tai ngoài, sọ thần kinh tọa nên hộp sọ. Hộp sọ chia làm hai phần: phần nền sọ nơi có não bộ nằm đè lên trên và vòm sọ phần úp lên trên bảo vệ não bộ.

*Sọ tạng* gồm các xương tạo nên bộ xương mặt ở người, có các hốc tự nhiên như hốc mắt, hốc miệng, hốc mũi có chứa cơ quan thị giác, vị giác và khứu giác.

Xương móng là một xương hình móng ngựa ở vùng cổ không phải thuộc xương sọ nhưng cũng được mô tả cùng trong phần này cho tiện



### **1.1.1. Sọ thần kinh**

Sọ thần kinh tạo nên hộp sọ gồm *vòm sọ* và *nền sọ* được cấu tạo chủ yếu các xương. Lúc phôi thai vòm sọ là màng, khi cốt hoá hình thành lên đường khớp bất động. Vì vậy, trẻ sơ sinh vẫn còn các thóp nằm ở giữa, nơi giao nhau của các đường khớp: ví dụ như *thóp trước* rộng nhất nằm giữa đường giao nhau của *đường khớp dọc* và *đường khớp vành*, *thóp sau* nơi giao nhau của *đường khớp dọc giữa* và *đường khớp lamda*.

Ở trẻ, các xương vòm sọ nằm xa nhau, nhất là ở các thóp; khi trẻ 1 - 2 tuổi các mảnh xương dính làm một bởi màng xương. Trẻ 2 - 3 tuổi các thóp đã mất và hình thành lên các đường khớp xương đầu- mặt. Trẻ sơ sinh có nhiều xương chưa dính liền thành một (như xương hàm dưới, xương trán, xương chẩm) nên chưa hình thành các xoang. Trẻ 1 - 4 tuổi các xoang xương xuất hiện dần ở một số xương (xương trán-xoang trán, xương bướm-xoang bướm, xương hàm trên-xoang hàm trên).

Ở trẻ nhỏ các thóp chậm liền hay chậm mọc răng thường xảy ra ở trẻ mắc bệnh còi xương suy dinh dưỡng, do thiếu vitamin D không lắng đọng được canxi.

Ở người già xương sọ mỏng đi, nhẹ hơn đồng thời các đường khớp cốt hoá thành những đường liền xương.

Hộp sọ gồm 8 xương hợp thành: 4 xương lẻ (xương trán, xương sàng, xương bướm và xương chẩm), 2 xương chẵn (xương đỉnh và xương thái dương).

#### **1.1.1.1. Xương trán**

Nằm phía trước hộp sọ tiếp khớp ở phía sau với xương đỉnh, cánh bướm lớn, ở phía dưới với xương gò má, xương mũi, mỏm trán xương hàm và được chia làm 3 phần: *phần trai trán* là phần đứng tạo thành trước vòm sọ, *phần ổ mắt* và *phần mũi* nằm ngang tạo nên tầng trước nền sọ và phần lớn trần ổ mắt, ổ mũi.

#### **1.1.1.2. Xương đỉnh**

Gồm 2 xương nằm hai bên đường khớp giữa của vòm sọ thuộc xương dẹt gần vuông có 2 mặt, 4 bờ và 4 góc.

#### **1.1.1.3. Xương chẩm**

Nằm ở phần sau dưới hộp sọ, tham gia tạo lên vòm sọ và nền sọ, ở giữa có lỗ *châm* để hành não đi qua .

Xương *châm* chia làm 3 phần: Trai *châm*, phần bên và phần nền.

#### 1.1.1.4. *Xương thái dương*

Gồm 3 phần hợp thành là phần trai, phần đá và phần nhĩ.

**Phần trai** chủ yếu tạo nên thành bên hộp sọ, tiếp khớp ở trên với bờ dưới xương đỉnh, ở dưới với cánh lớn xương bướm và ở sau với xương *châm*.

**Phần đá** hình tháp không đều, nền khớp với phần trai và phần nhĩ tạo thành vành ngoài vỏ não và có mỏm chũm nhô ra ngoài.

**Phần nhĩ** là một mảnh xương cong lòng máng, gắn vào mặt trước, dưới phần đá để tạo nên ống tai ngoài, ở phía sau phần nhĩ hợp với mỏm chũm.

#### 1.1.1.5. *Xương sàng*

Là một trong các xương tạo nên nền sọ nằm giữa, dưới phần ngang xương trán, tham gia tạo thành hốc mũi và hốc mắt gồm 3 phần:

**Mảnh sàng ngang** là mảnh xương nằm ngang có nhiều lỗ để *các sợi thần kinh khứu giác* từ mũi đi lên; ở giữa nhô lên mảnh xương dày gọi là mào sàng.

**Mảnh sàng đứng** là mảnh xương đứng thẳng vuông góc với mảnh sàng, ở dưới tạo thành một phần vách mũi, ở trên nhô lên chính là mào sàng.

**Mê đạo sàng** gồm hai khối vuông có nhiều hốc chứa không khí là *các xoang sàng (trước, giữa và sau)*. Hai khối này ở dưới, hai bên mảnh sàng ngang.

#### 1.1.1.6. *Xương bướm*

Xương bướm nằm ở tầng giữa nền sọ. Phía trước tiếp khớp với xương trán, xương sàng, phía sau tiếp khớp với xương *châm* và hai bên tiếp khớp với xương thái dương. Xương sàng hình con bướm có thân bướm, cánh bướm (lớn và nhỏ) và chân bướm

### 1.1.2. *Sọ tạng*

Sọ tạng tạo nên bộ xương mặt ở người.

Khối xương mặt được tạo thành 14 xương, có 6 xương chẵn và 2 xương lẻ.

Xương chẵn gồm: 2 xương lệ, 2 xương xoăn mũi dưới, 2 xương nhĩ, 2 xương hàm trên, 2 xương khẩu cái, 2 xương gò má.

Xương lẻ: Xương hàm dưới, xương lá mía.

#### 1.1.2.1. Xương lệ

Là xương rất nhỏ, mỏng hình tứ giác nằm ở phần trước thành trong ổ mắt.

#### 1.1.2.2. Xương xoăn mũi dưới

Là xương nhỏ ở trong hốc mũi, dính vào thành ngoài hốc mũi

#### 1.1.2.3. Xương mũi

Là xương nhỏ, dài tạo lên sống mũi.

#### 1.1.2.4. Xương lá mía

Là xương hình tứ giác, chiếm phần sau của vách mũi. *Mặt bên* xương lá mía được phủ niêm mạc mũi và có rãnh thần kinh khẩu cái, động mạch bướm khẩu cái.

1.1.2.5. Xương hàm trên. Là xương chính của khối xương mặt tạo lên thành hốc mắt, hốc mũi và vòm miệng, gồm 1 thân, 4 mỏm.

**Thân xương** hình tháp 4 mặt, nền quay vào trong tạo thành *ổ mắt*, đỉnh quay ra ngoài khớp với xương gò má. Trong thân xương có hốc lớn là *xoang hàm trên*.

#### **Mỏm xương:**

*Mỏm trán* khớp với xương trán, có mỏm lệ, khuyết lệ và mào sàng.

*Mỏm gò má* khớp với xương gò má.

*Mỏm khẩu cái* là mỏm nằm ngang tách ra từ phần dưới xương mũi, thân xương hàm trên cùng với mỏm khẩu cái xương đối diện tạo thành *vòm miệng*.

#### 1.1.2.6. Xương khẩu cái

Do 2 xương phải và trái tạo thành

#### 1.1.2.7. Xương gò má

Là xương nhô ra ở hai bên mặt, đi từ xương thái dương đến xương hàm trên

#### 1.1.2.8. Xương hàm dưới

Là xương di động duy nhất của khối xương mặt, khớp với hố hàm dưới của xương thái dương tạo thành khớp thái dương - hàm dưới. Xương hàm dưới có 1

thân và có 2 ngành hàm .

**Thân xương** hình móng ngựa, gồm một *nền dày* ở dưới và *phần huyết răng* ở trên. Giữa mặt trước nền hàm dưới lồi ra thành *lồi cằm*

**Ngành hàm** mỗi ngành hàm liên tiếp với thân xương tại *góc hàm dưới*. Đầu trên ngành hàm có *khuyết hàm dưới* (mạch máu thần kinh cằm đi qua khuyết này) phía trước khuyết là *mỏm vệt*, phía sau là *mỏm lồi cầu*.

#### 1.1.2.9. Xương móng

Là xương nhỏ hình móng ngựa, nằm ở cổ, trên sụn giáp thanh quản.

### 1.2. Cơ vùng đầu

#### 1.2.1. Cơ bám da mặt

Cơ bám da mặt có 3 đặc tính chung như sau:

- Đều có nguyên ủy bám ở xương, dây chằng, hoặc mạc và bám tận vào da, vì vậy còn gọi là cơ bám da mặt, nên khi cơ co làm thay đổi nét mặt.

- Vận động bởi dây thần kinh mặt.

- Bám quanh các hốc tự nhiên.

##### 1.2.1.1. Cơ trên sọ

*Cơ chẩm - trán* gồm phần trán và phần chẩm nối với nhau bởi cân sọ, phía trước dính vào cung mày, phía sau dính vào da vùng chẩm.

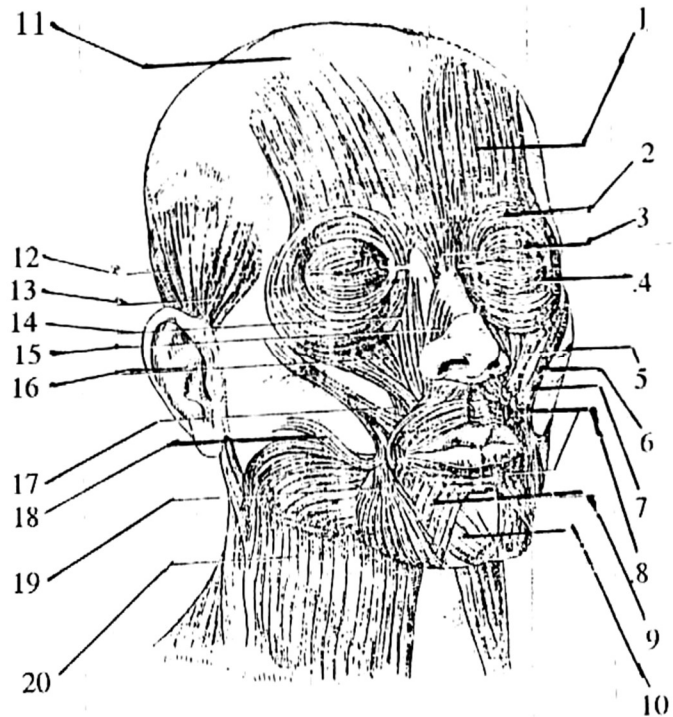
Động tác: Kéo da đầu ra trước và sau, rướn mày (diễn tả sự ngạc nhiên).

*Cơ thái dương - đỉnh*: đi từ mạc thái dương trên và trước tai đến bám vào bờ ngoài mạc trên sọ.

Động tác: làm căng da đầu, kéo da vùng thái dương ra sau.

##### 1.2.1.2. Các cơ quanh tai

Gồm 3 cơ: cơ tai trước, cơ tai trên, cơ tai sau. Các cơ này kém phát triển và không có chức năng ở người.



Hình .1. Cơ đầu mặt

1. Phần trán cơ chằm trán, 2. Phần hốc mắt cơ vòng mi, 3. Cơ mảnh khảnh, 4. Phần mi cơ vòng mi, 5. Cơ gò má nhỏ, 6. Cơ gò má lớn, 7. Cơ hạ cánh mũi, 8. Cơ vòng môi, 9. Cơ hạ môi dưới, 10. Cơ cằm, 11. Cân cơ trên sọ, 12. Cơ tai trên, 13. Cơ tai trước, 14. Cơ nâng môi trên và cánh mũi, 15. Cơ ngang mũi, 16. Cơ nâng môi trên, 17. Cơ nâng góc miệng, 18. Cơ cười, 19. Cơ hạ góc miệng, 20. Cơ bám da cổ

#### 1.2.1.3. Các cơ quanh ổ mắt

- Cơ vòng mắt bao quanh hai mi mắt.

Động tác: Làm nhắm mắt.

- Cơ cau mày đi từ phần trong cung mày tới da ở giữa cung mày.

Động tác: Kéo mày xuống dưới vào trong, làm cau mày.

- Cơ hạ mày đi từ phần mũi xương trán đến da tương ứng đầu trong cung mày.

Động tác: Kéo mày xuống dưới.

#### 1.2.1.4. Các cơ mũi

- Cơ tháp (cơ cao, cơ mảnh khảnh) đi từ mạc phủ phần dưới xương mũi ngoài

đến bám vào da trán giữa hai lông mày.

Động tác: Kéo góc trong của lông mày xuống dưới tạo nên lớp nhăn ngang của sống mũi.

- *Cơ mũi* có hai phần, phần ngang làm hẹp lỗ mũi và phần cánh làm nở lỗ mũi.

- *Cơ hạ vách mũi* đi từ hố răng của xương hàm trên đến bám vào vách mũi và phần sau vách mũi.

Động tác: Làm hẹp lỗ mũi và kéo vách mũi xuống dưới.

#### 1.2.1.5. Các cơ quanh miệng

- *Cơ nâng môi trên và cánh mũi*

- *Cơ nâng môi trên.*

- *Cơ gò má (cơ tiếp) lớn và nhỏ.*

+ *Cơ gò má lớn* đi từ mặt ngoài cung gò má đến góc hàm.

Động tác: Kéo góc miệng lên trên và ra sau.

+ *Cơ gò má nhỏ* đi từ bờ ngoài xương gò má đến bám vào môi trên.

Động tác: Kéo môi lên trên và ra ngoài.

- *Cơ cười* bám từ mạc cơ cắn đến góc miệng.

Động tác: Kéo miệng theo chiều ngang (cười mỉm).

- *Cơ cằm* bám vào xương hàm dưới và da môi dưới.

Động tác: Khi cơ co kéo môi dưới xuống.

- *Cơ ngang cằm*

#### 1.2.2. Cơ nhai

Là các cơ vận động xương hàm dưới khi nhai và nói, nhóm này cơ 4 cơ.

- *Cơ thái dương* hình quạt đi từ hố thái dương đến mỏm vẹt và bờ trước ngành hàm dưới.

Động tác: Nâng hàm dưới lên, kéo hàm dưới ra nghiêng răng.

Thần kinh chi phối do nhánh thái dương sâu thuộc dây thần kinh hàm dưới.

- *Cơ cắn* đi bờ dưới cung xương gò má đến bám vào mỏm vẹt xương hàm dưới.

Động tác: Nâng hàm dưới lên cao, nghiêng răng.

- *Cơ chân bướm trong* đi từ chân bướm ngoài, mỏm tháp xương khẩu cái và củ xương hàm trên đến bám vào mặt trong của ngành xương hàm dưới.

Động tác: Đưa hàm dưới lên trên, ra trước, giúp vào chuyển động xoay trong lúc ăn.

- *Cơ chân bướm ngoài* thuộc loại cơ hai đầu đi từ cánh lớn xương bướm và chân bướm ngoài đến bám vào khớp thái dương - hàm.

Động tác: Đưa hàm dưới ra trước, kéo sụn khớp ra trước giúp vào động tác xoay trong lúc nhai.

## 2. TIÊU CHUẨN THẨM MỸ CỦA KHUÔN MẶT

Một khuôn mặt được xem là tỷ lệ vàng khi đạt được những số đo đảm bảo các tỷ lệ từ mắt, mũi, miệng, cằm theo một quy chuẩn nhất định được công nhận! Tỷ lệ vàng khuôn mặt nam sẽ có sự khác biệt với *tỷ lệ vàng của khuôn mặt nữ*. Cụ thể như sau:


### 2.1. Tỷ lệ vàng khuôn mặt đẹp của nữ

Tiêu chuẩn gương mặt đẹp ở nữ được xác định theo các tỷ lệ như sau:

#### 2.1.1. Tỷ lệ 1/5 dọc

- Chia khuôn mặt nữ giới ra làm 5 phần như hình minh họa.
- Một khuôn mặt tỷ lệ vàng khi có chiều rộng của 5 phần dọc đó bằng nhau.

\* *Cách xác định*



*Minh họa hình ảnh khuôn mặt tỷ lệ vàng ở nữ*

Xác định bằng đường kẻ tính từ rìa chân tóc mai đến đuôi mắt, từ đuôi mắt ngoài đến đuôi mắt trong. Tương tự cho bên mặt còn lại. Chúng ta sẽ thấy các phần đó bằng nhau. Tức là phần má ngoài tính từ rìa chân tóc đến đuôi mắt ngoài, bằng với chiều dài đôi mắt và bằng với chiều dài ngang chân cánh mũi.

### **2.1.2. Tỷ lệ 1/3 ngang:**

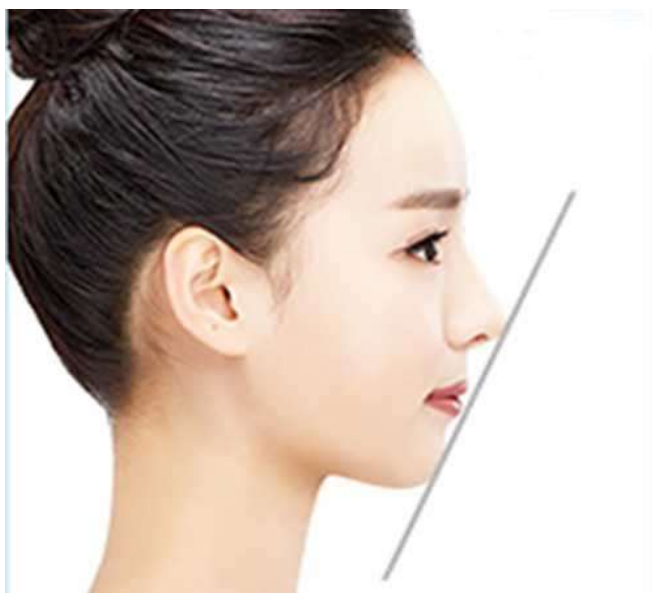Chia chiều dài khuôn mặt ra thành 3 phần bằng 4 đường kẻ ngang như sau:

- Đường kẻ thứ nhất: kẻ từ rìa chân tóc ngay vùng trán
- Đường kẻ thứ 2 ngang đường dưới chân mày
- Đường kẻ thứ 3 ngang chân cánh mũi
- Đường kẻ thứ 4 ngang điểm cao nhất của cằm

#### **\* Chiều cao 3 phần này phải bằng nhau.**

Ngoài ra, tỷ lệ gương mặt đẹp khi các bộ phận trên khuôn mặt cũng cần đạt đến sự hài hòa và cân đối nhất định như sau:

#### **\* Đỉnh chóp mũi, môi và cằm:**



*Đỉnh chóp mũi, môi và cằm phải nằm trên 1 đường thẳng*

3 điểm này phải nằm trên một đường thẳng. Tức là:

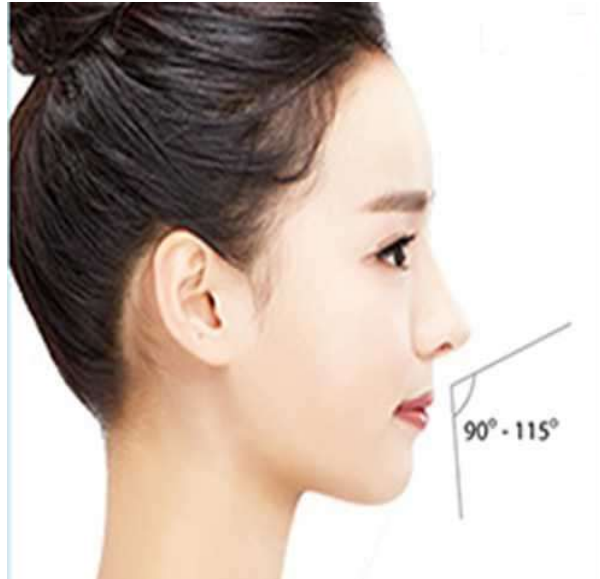- Cằm đủ độ nhô và độ dài
- Hàm không bị hô hay móm



- Độ mọng môi vừa đủ
- Chóp mũi có độ dài và độ cao phù hợp

\* **Mũi:** Độ cong của sống mũi so với trán tạo thành một góc 120 – 135 độ, độ dài mũi hài hòa với trán, không bị quá cao hay cao bằng trán. Độ dài này thường bắt đầu tại đường thẳng nối ngang đường dưới chân mày

\* **Chóp mũi và môi:** Góc chóp mũi và môi tạo với nhau từ 90-115 độ



\* **Cằm:** Độ rộng ngang chân cánh mũi sẽ bằng đoạn thu hẹp của vùng cằm. Như vậy cằm đủ độ thon và không bị thô hay to bè

\* **Đôi môi:** Độ dày môi trên bằng 1/3, độ dày môi dưới chiếm 2/3, là tỉ lệ môi mọng chuẩn xác



\* **Mí mắt:** Chiều cao mí mắt từ 8-10mm là đẹp nhất cho người Việt Nam. Khoảng cách giữa 2 mắt từ 3-4 cm



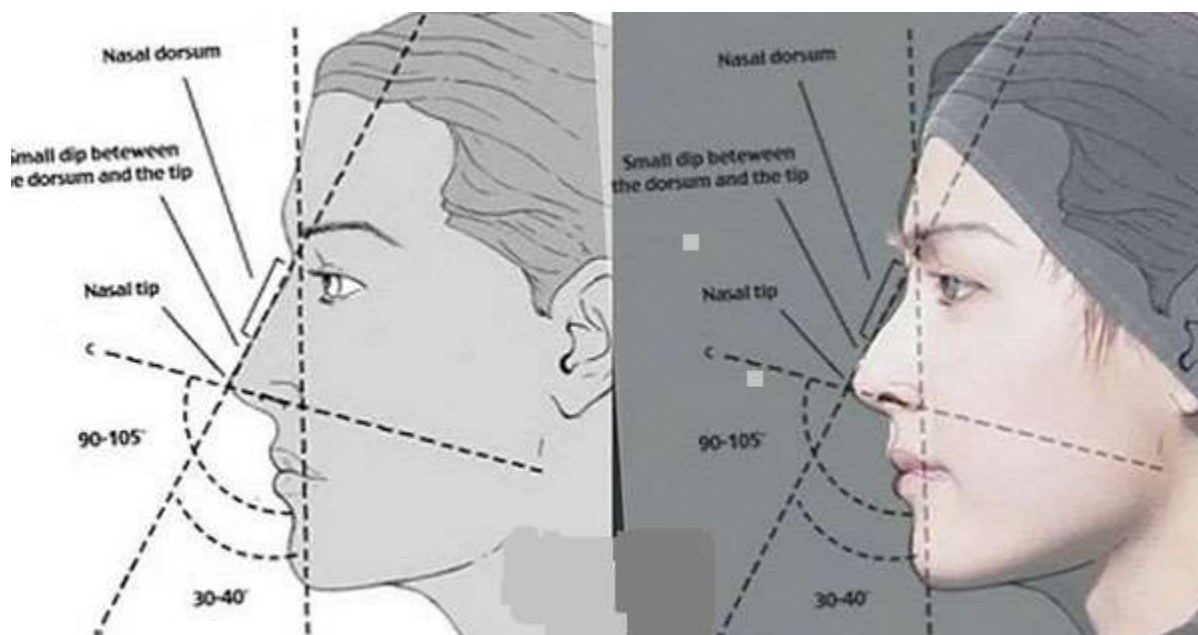
\* **Góc hàm và cạnh mặt:** Góc hàm và cạnh mặt có số đo từ 121 - 129 độ là hoàn hảo



Các nhà thẩm mỹ học cũng nhận định rõ ràng rằng: Để đánh giá một **gương mặt đẹp là như thế nào** thì cần phải bỏ qua những yếu tố về da và tóc bởi đây là hai bộ phận này có thể thay đổi thông qua quá trình trang điểm, tạo kiểu thường xuyên.

## 2.2. Tỷ lệ vàng của khuôn mặt nam

*Tỷ lệ vàng của khuôn mặt nam* cũng giống tỷ lệ vàng khuôn mặt nữ, được xác định dựa trên nhiều tiêu chí (mắt, mũi, miệng, cằm). Dù nam thường được đánh giá đơn giản hơn nhiều, tuy nhiên về cơ bản một khuôn mặt nam đẹp chuẩn tỷ lệ vàng là khuôn mặt đáp ứng tốt các yếu tố sau:



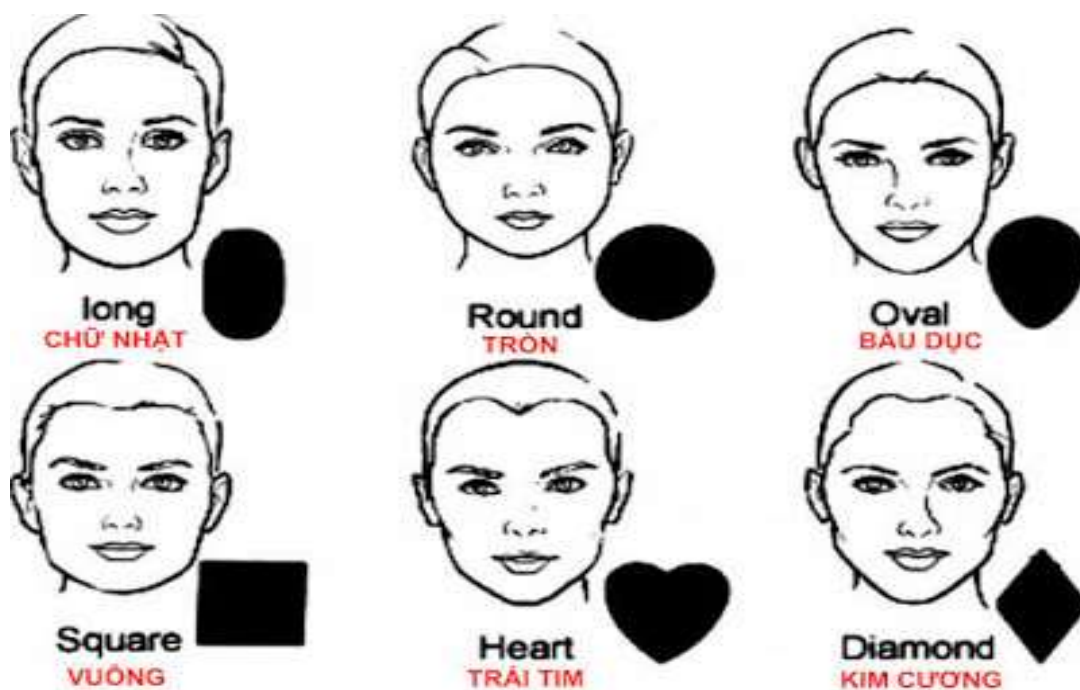
### *Cách xác định tỷ lệ vàng của khuôn mặt nam*

- **Khuôn mặt:** Có sự cân đối hài hòa giữa các bộ phận trên gương mặt, ngũ quan thanh tú, không mắc các khuyết điểm lệch, móm. Tỷ lệ giữa mắt và miệng so với chiều dài khuôn mặt là 1/3.
- **Mắt:** Mắt và tỷ lệ khuôn mặt phải cân xứng. Đôi mắt tạo nên tỷ lệ vàng của khuôn mặt nam phải có chiều dài 2 mắt bằng nhau, bằng với khoảng cách giữa 2 mắt. Bên cạnh đó, khoảng cách từ 2 mắt đến tai phải bé hơn nửa chiều rộng khuôn mặt.
- **Trán:** Một khuôn mặt nam tính khi có vầng trán cao, rộng. Khoảng cách từ trán đến chóp mũi bằng 135 độ. Đây cũng chính là vầng trán mang tỷ lệ vàng.

- **Mũi:** Chiều dài mũi bằng 1/3 chiều dài của khuôn mặt. Sống mũi cao, thẳng, khi nhìn nghiêng có hình chữ L đầu mũi tròn, cánh mũi thon gọn. 2 lỗ mũi vừa phải, đều nhau.

- **Môi:** Phần môi của khuôn mặt có tỉ lệ vàng ở nam phải hài hòa, không quá dày hay quá mỏng, có độ cong vừa phải. Thông thường độ cong môi khoảng 8.2 mm là phù hợp. Khoảng cách giữa 2 môi khoảng từ 8 -11 mm thì được xem là chuẩn.

### 2.3. Các dạng khuôn mặt



## 3. MỘT SỐ TÌNH TRẠNG BỆNH LÝ GÂY MÁT THẨM MỸ KHUÔN MẶT

### 3.1. Dị tật sứt môi hở hàm ếch

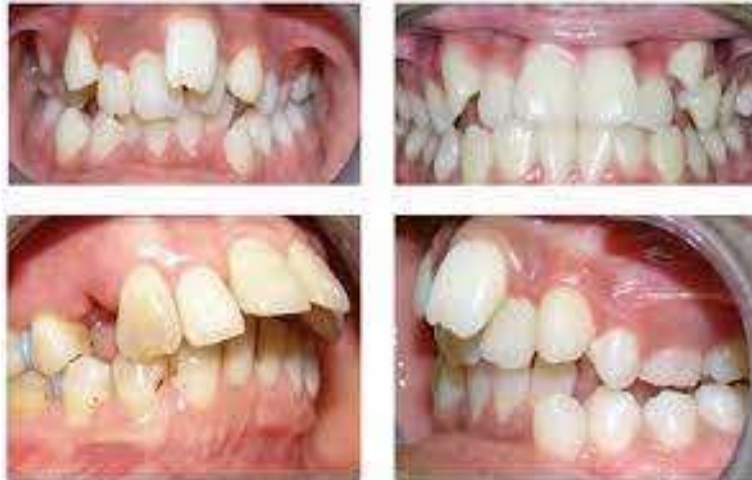Dị tật sứt môi và hở hàm ếch là tình trạng các mô của miệng hoặc môi không hình thành thích hợp trong quá trình phát triển của thai nhi. Đây là một dị tật bẩm sinh vùng mặt làm biến dạng khuôn mặt của trẻ. Hở hàm ếch là có khe hở giữa vòm miệng và khoang mũi. Sứt môi là một dạng dị tật bẩm sinh khi các bộ phận trên khuôn mặt hình thành nên phần môi bị hở thay vì khép kín với nhau lại như những người khác. Các đường tách khác có thể hình thành trong vòm miệng.

### 3.2. Chấn thương hàm mặt

### 3.3. Bệnh lý răng miệng

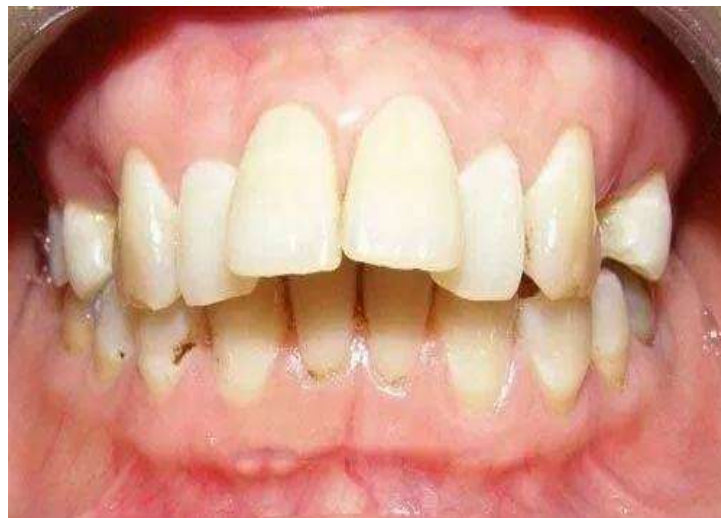#### 3.3.1. Răng mọc lệch

Răng lệch lạc hay còn gọi là răng mọc lệch là tình trạng răng mọc không thẳng hàng, mọc chen chúc, nghiêng, xoay hoặc lệch ra ngoài, lệch vào trong gây ảnh hưởng nghiêm trọng đến thẩm mỹ và cả chức năng ăn nhai.



#### 3.3.2. Răng hô

Răng hô hay còn được gọi là răng vẩu là một trong những dạng sai lệch tương quan giữa các răng hàm trên và hàm dưới. Theo đó, các răng cửa hàm trên sẽ đưa ra phía trước, khiến cho hai môi không khép lại được một cách tự nhiên. Dù đã cố khép môi kéo dài sẽ dẫn tới cơ kéo cơ cắn, làm nhăn nhúm cằm khiến gương mặt bị già trước tuổi.



## **BÀI 4: GIẢI PHẪU SINH LÝ TUYẾN VÚ**

ThS.BS. Hoàng Anh Lân

### **MỤC TIÊU**

\* Kiến thức:

1. Trình bày được đặc điểm giải phẫu sinh lý tuyến vú
2. Trình bày được tiêu chuẩn thẩm mỹ vòng 1 và các biện pháp chăm sóc vòng 1

\* Kỹ năng:

3. Giải thích được một số động tác luyện tập, cách chăm sóc có thể làm săn chắc vòng 1

\* Năng lực tự chủ và trách nhiệm

4. Hình thành kỹ năng thuyết trình, diễn giảng trước lớp, cách làm việc theo nhóm

### **NỘI DUNG**

#### **1. GIẢI PHẪU SINH LÝ TUYẾN VÚ**

##### **1.1. Giải phẫu**

###### **1.1.1. Vị trí**

Tuyến vú hay vú là một cơ quan chuyên biệt và tiến hóa cao, tồn tại thành từng cặp, mỗi vú nằm ở mỗi bên của thành ngực trước. Theo trục dọc của cơ thể: vú nằm ở vị trí giữa xương sườn 2 - 6; theo trục ngang: vú nằm giữa bờ xương ức với đường nách giữa. Toàn bộ tuyến vú được nâng đỡ bởi cơ ngực lớn, cơ này có liên kết với cơ nông ở bụng. Ngực được nâng đỡ bởi 2 ngực lớn và cơ ngực bé.

Cả nam và nữ đều có tuyến vú, nhưng nó phát triển tốt hơn ở nữ và thô sơ hơn ở nam.

Tuyến vú thuộc hệ sinh dục và sinh sản.

###### **1.1.2. Hình dáng và kích thước**

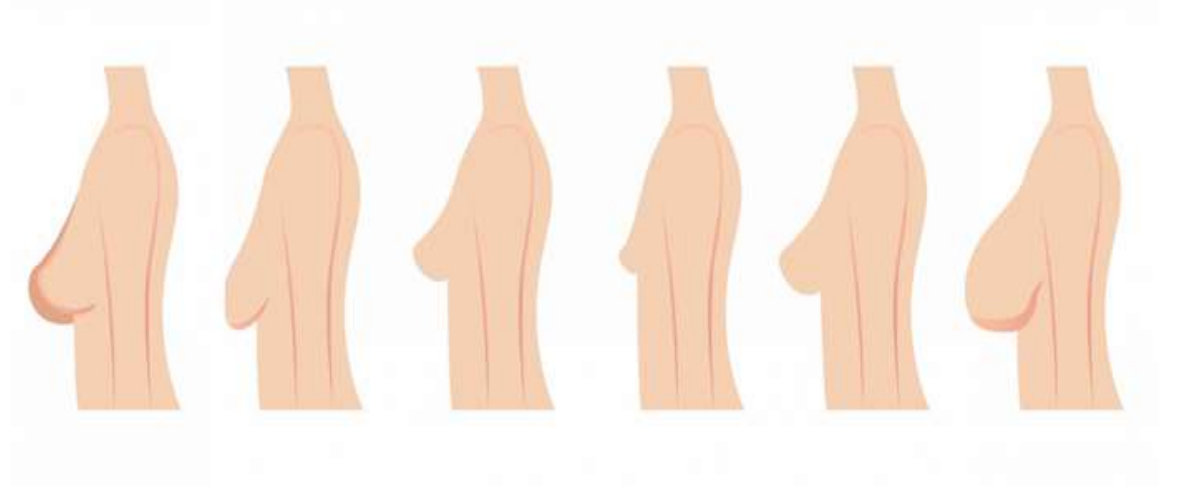
Trung bình vú có đường kính 10 - 12cm và có độ dày khoảng 5 - 7 cm ở



vùng trung tâm.

Mặc dù có sự khác biệt giữa người này với người khác, nhưng mỗi tuyến vú thường nặng từ 500 đến 1000 gram.

Hình dáng tuyến vú có thể thay đổi theo các giai đoạn khác nhau nhưng thường có dạng hình nón ở những phụ nữ trẻ chưa sinh sản và có xu hướng chảy xệ sau sinh sản. Khi già đi, tuyến vú cũng sẽ mất độ săn chắc và thay đổi hình dạng.



### **1.1.3. Cấu tạo**

Tuyến vú được chia thành ba phần: da, nhu mô và lớp đệm.

- Da: Da vú mỏng, bao gồm núm vú và quầng vú.

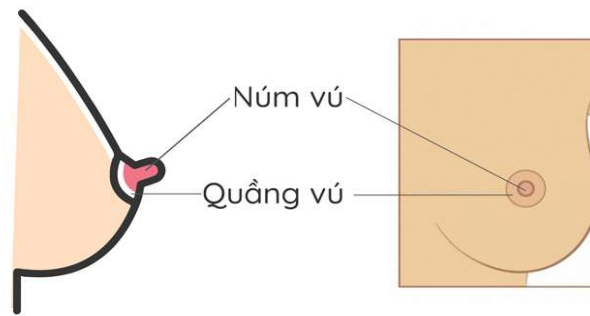
+ Núm vú: Núm vú nổi lên trên quầng vú, có chứa các tuyến bã nhờn, các sợi cơ tròn tròn và dọc. Các cơ tròn này giúp núm vú cương lên khi được kích thích. Ngoài ra, núm vú còn có rất nhiều các dây thần kinh cảm giác, vì thế chúng rất nhạy cảm. Có khoảng 15 đến 20 ống dẫn sữa xuyên qua núm vú, có tác dụng dẫn sữa ra ngoài khi phụ nữ cho con bú.

Núm vú không chứa bất kỳ tuyến mồ hôi, chất béo và nang lông nào trên nó.

+ Quầng vú. Quầng vú là vùng sắc tố nâu hồng sẫm bao xung quanh núm vú, có hình tròn và thường có đường kính khoảng 1,5 tới 3 cm. Quầng vú rất giàu các tuyến bã nhờn (tuyến Morgagni hay được gọi là các nốt sần của Montgomery trong thời kì mang thai) nằm ở rìa. Các tuyến này tiết ra chất nhờn có tác dụng

ngăn ngừa nứt núm vú và quầng vú.

Quầng vú không có mỡ và lông.



- Nhu mô: Nhu mô hay mô tuyến của vú (mô vú) nằm trên đầu các cơ của thành ngực. Mô vú được tạo thành từ các ống dẫn phân nhánh và các tiểu thùy. Có khoảng 15-20 tiểu thùy tập trung tại núm vú, các tiểu thùy này có đường kính khoảng 2mm, và trong mỗi thùy sẽ có các ống dẫn. Các ống dẫn được dẫn xuyên tâm tới núm vú, có tác dụng dẫn sữa. Nhưng trước khi đi vào núm vú, các ống dẫn sẽ mở rộng ra để tạo thành các xoang sữa có đường kính khoảng 5 – 8 cm dưới quầng vú, giúp dự trữ sữa. Có tất cả 5 tới 10 ống dẫn sữa mở ra dưới quầng vú.

- Lớp đệm (mô đệm): Đây là khung nâng đỡ của vú xung quanh nhu mô. Chúng gồm mô đệm dạng sợi và mô mỡ.

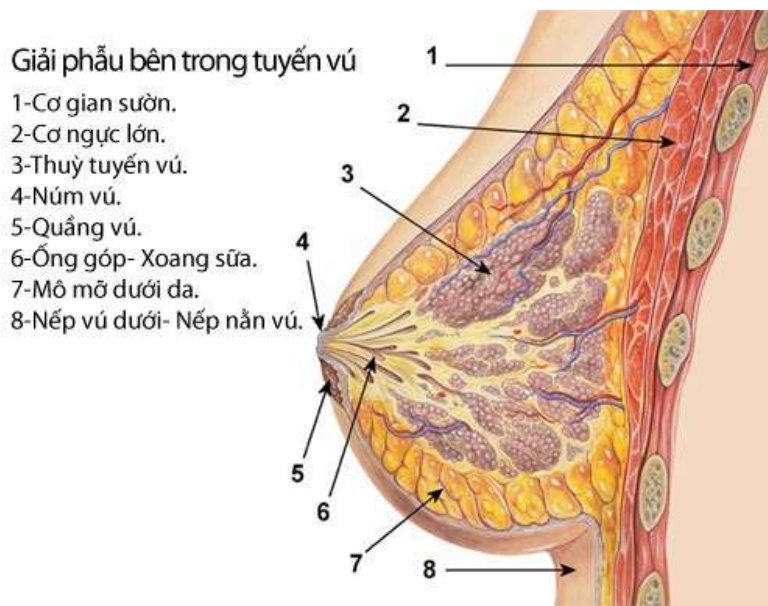
+ Mô đệm dạng sợi hay còn gọi là dây chằng Cooper. Có tác dụng nâng đỡ và treo tuyến vú khỏi cân ngực. Giúp duy trì tính toàn vẹn của cấu trúc vú.

Ở những bệnh nhân bị ung thư vú, các dây chằng này bị co rút lại, gây ra sự cứng của cơ quan và da trên đó nhăn lại. Cùng với tình trạng phù nề da, sự ngăn lại của các dây chằng làm phát sinh một tình trạng gọi là da vỏ cam.

+ Mô mỡ. Mặc dù núm vú và quầng vú không có mỡ, nhưng phần lớn tuyến vú được cấu tạo từ các mô mỡ.

Cấu trúc của vú nam giới gần giống với vú phụ nữ, ngoại trừ mô vú nam giới thiếu các tiểu thùy chuyên biệt, vì vú nam giới không có nhu cầu sinh lý sản xuất sữa. Sự to lên bất thường của vú nam giới về mặt y học được gọi là nữ hóa tuyến vú.





## 1.2. Sinh lý tuyến vú

**1.2.1. Trước giai đoạn dậy thì:** tuyến vú ở cả nam và nữ đều không khác nhau.

**1.2.2. Khi dậy thì:** Dưới tác dụng của hormone estrogen, tuyến vú ở các em gái bắt đầu phát triển và dần hình thành các mô, tuyến tạo nên sự khác biệt. Các mô tuyến sữa phát triển, nang vú nở rộng, vú bắt đầu có sự thay đổi về kích thước. Ở giai đoạn này, dù vú đã phát triển hoàn thiện nhưng vẫn ở dạng nghỉ và chưa bắt đầu hoạt động cho tới khi phụ nữ mang thai và sinh con sinh con.

**1.2.3. Khi phụ nữ mang thai:** Các hormone estrogen, progesterone và prolactin gây ra sự tăng sinh của các tiểu thùy và ống dẫn trong vú. Trong đó, estrogen giúp tăng sinh các ống dẫn, progesterone giúp phát triển các phế nang, tiểu thùy, phân nhánh ống dẫn và mở rộng ống dẫn. Prolactin kích thích tạo lactogenesis hoặc sản xuất sữa.

**1.2.4. Khi về già:** Lượng estrogen giảm gây hiện tượng teo các mô tuyến sữa, sự duy trì mô mỡ giảm xuống khiến tuyến vú teo nhỏ lại, ngực trông mềm và kém đầy đặn hơn.

Ở bất kỳ độ tuổi nào, ngực của chúng ta sẽ tăng hoặc giảm kích thước cùng với những thay đổi về trọng lượng. Bởi chúng chủ yếu được tạo thành từ các mô mỡ. Hình dạng và kết cấu của chúng cũng có thể thay đổi nếu bạn giảm hoặc tăng

cân đáng kể.

Estrogen là hormone chính chịu trách nhiệm cho sự hình thành và phát triển của tuyến vú

### **1.2.5. Chức năng**

Tuyến vú gồm 2 chức năng chính:

- Tiết ra sữa, giúp trẻ bú mẹ.
- Đóng một vai trò thiết yếu trong đời sống tình dục nữ.

Ngoài ra, tuyến vú còn giúp phụ nữ có được sự quyến rũ, tạo nên vẻ đẹp nữ tính của phái nữ.

## **2. TIÊU CHUẨN THẨM MỸ VÒNG 1**

### **2.1. Số đo vòng 1 phù hợp với chiều cao tổng thể**

Để được đánh giá là vòng 1 đẹp, nó cần phải phù hợp với chiều cao cơ thể của mỗi người. Không cần quá to cũng không nên quá nhỏ, sự phù hợp sẽ bổ trợ dung tạo nên vẻ đẹp cho người thực hiện.

Tiêu chuẩn của vòng 1 đẹp phù hợp với chiều cao như:

Những cô gái có chiều cao 150 ~ 155 cm sẽ cân xứng với bộ ngực 76 -80 cm.

Chiều cao từ 155 ~160 cm thì vòng một nên từ 78 – 83 cm.

Chiều cao từ 160 ~ 170 cm thì vòng 1 nên từ 83 – 86 cm.

Cao trên 170 cm thì khuôn ngực nằm khoảng 86 – 93 cm.

### **2.2. Bầu vú săn chắc, ấn tượng**

Để đánh giá một vòng 1 đẹp cần có sự hài hòa trên tổng thể. Vòng 1 không được chảy xệ, không nhão. Không mềm nhũn, cần phải có độ săn chắc và dẻo dai thì mới được đánh giá là đẹp và ấn tượng theo đúng tiêu chuẩn.

### **2.3. Cân đối giữa núm vú và quầng vú**

Những tác động của quá trình sinh con hoặc do thời gian, núm vú và quầng vú có xu hướng chảy xệ và to ra, gây mất cảm giác và thiếu ấn tượng khi nhìn vào. Kích thước quầng vú vừa phải, đầu vú nhỏ và cân đối sẽ tạo nên vòng 1 đẹp và ấn tượng cho khách hàng.

## 2.4. Hòa với số đo 3 vòng

Vòng 1 đẹp cần có sự cân đối giữa vòng 2 và vòng 3. Cả 3 vòng cần phải có số đo chuẩn thì mới tạo nên được vẻ đẹp tổng thể. Theo đó, quan niệm vòng 1 càng to là càng đẹp được bác bỏ trong cuộc sống hiện đại, vẻ đẹp của vòng 1 cần phải có sự tự nhiên và cân đối trên tổng thể.

## 3. CÁC BIỆN PHÁP CHĂM SÓC VÒNG 1

### 3.1. Duy trì cân nặng hợp lý

Ở những phụ nữ bị béo phì và thừa cân, các mô vú rất nhạy cảm với estrogen và tiếp xúc nhiều hơn với estrogen trong mô mỡ. Điều này có thể kích thích sự phát triển của các tế bào tuyến vú, dẫn đến nguy cơ mắc các bệnh về vú.

Chính vì thế, bạn nên duy trì một cân nặng khỏe mạnh với BMI từ 18,5 đến 24,9, điều này không chỉ giúp giảm nguy cơ mắc bệnh về vú mà còn giúp bảo vệ sức khỏe tổng thể của bạn.

**BMI (Body Mass Index): Chỉ số khối cơ thể**

$$BMI = \frac{W}{H^2}$$

Với: W- là cân nặng, (kg).

H - là chiều cao, (m).

BMI	Phân loại
< 18.5	Dưới chuẩn
18.5 ÷ 24.9	Bình thường
25.0 ÷ 29.9	Thừa cân
30.0 ÷ 34.9	Béo phì cấp độ I
35.0 ÷ 39.9	Béo phì cấp độ II
≥ 40	Béo phì cấp độ III

### 3.2. Tập thể dục đều đặn

Phụ nữ hoạt động thể chất có nguy cơ mắc bệnh ở vú ít hơn 25% so với phụ nữ ít vận động. Nghiên cứu này cho thấy rằng tập thể dục thường xuyên có thể giúp tăng cường sức khỏe vú, bởi nó giúp tăng cường chức năng miễn dịch, ngăn ngừa béo phì và giảm mức độ estrogen dư thừa.

Ngoài ra, tập thể dục cũng là một cách lành mạnh để bạn duy trì cân nặng phù hợp.

Vì thế, bạn hãy chọn cho mình một bộ môn yếu thích và chỉ cần tập luyện chúng 30 phút mỗi ngày và ít nhất 4-5 ngày mỗi tuần là đủ.

Tập thể dục thường xuyên có thể giúp tăng cường sức khỏe vú (Ảnh minh họa)

### **3.3. Uống đủ nước và ăn lành mạnh, cân bằng**

Về cơ bản, một chế độ ăn uống lành mạnh là bao gồm:

- Trái cây, rau, các loại đậu, các loại hạt và ngũ cốc nguyên hạt
- Ăn ít nhất 400 g (tức năm phần) trái cây và rau mỗi ngày, không bao gồm khoai tây, khoai lang, sắn và các loại củ giàu tinh bột khác.
- Ăn ít hơn 5 g muối (tương đương với khoảng một thìa cà phê) mỗi ngày
- Tránh xa các loại đường và chất béo tinh chế.
- Đừng quên uống đủ 2 tới 3 lít nước mỗi ngày.

Bạn cần ăn đa dạng các loại thực phẩm từ các nhóm thực phẩm theo khuyến nghị. Có thể tham khảo tháp dinh dưỡng cân đối dưới đây:

Người ta tin rằng một chế độ dinh dưỡng tốt có thể giúp cơ thể chống lại bệnh tật, bao gồm cả các bệnh về vú. Hơn thế nữa, ăn uống lành mạnh cũng là một cách giúp bạn duy trì cân nặng khỏe mạnh.

### **3.4. Hạn chế uống rượu**

Phụ nữ uống nhiều hơn một ly đồ uống có cồn mỗi ngày có nguy cơ mắc các bệnh về vú, đặc biệt là ung thư vú cao hơn những phụ nữ không uống. Chính vì thế, bạn nên hạn chế uống rượu ở mức thấp nhất có thể.

### **3.5. Khám vú tại nhà**

Định kỳ khám vú tại nhà giúp phát hiện sớm những bất thường ở vú. Việc phát hiện sớm này đồng nghĩa với việc bạn có thể kịp thời điều trị để tránh những hậu quả đáng tiếc, đặc biệt là với bệnh ung thư vú.

## **Bài 5: SINH LÝ NỘI TIẾT**

ThS.BS. Trần Thúy Liễu

### **MỤC TIÊU HỌC TẬP**

\* Kiến thức:

1. Trình bày được đặc điểm sinh lý một số tuyến nội tiết
2. Trình bày được vai trò của nội tiết tố trong làm đẹp

\* Kỹ năng:

3. Giải thích được 1 số bệnh lý nội tiết ảnh hưởng đến sắc đẹp và sức khỏe

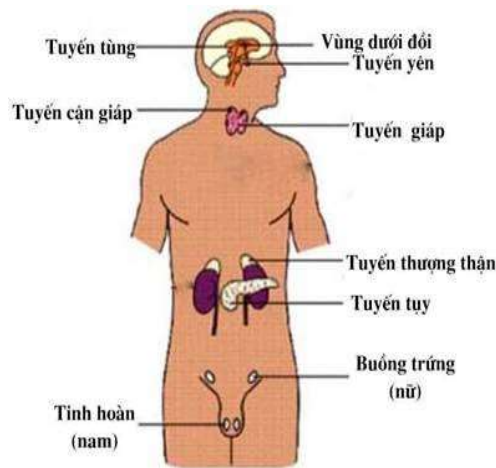
\* Năng lực tự chủ và trách nhiệm:

4. Hình thành kỹ năng thuyết trình, diễn giảng trước lớp, cách làm việc theo nhóm

### **NỘI DUNG**

Chức năng của cơ thể được điều hoà bằng hai hệ thống chủ yếu đó là hệ thống thần kinh và hệ thống nội tiết. Hệ thần kinh điều hoà chức năng bằng các xung động thần kinh, còn hệ thống nội tiết điều hoà chức năng của cơ thể thông qua các sản phẩm của nó gọi là “hormone”.

Một số tuyến nội tiết chính như: Vùng dưới đồi; tuyến yên; tuyến giáp; tuyến cận giáp; tuyến tụy nội tiết; tuyến thượng thận; tuyến sinh dục nam, nữ; rau thai. Ngoài ra, có các cơ quan cũng có chức năng nội tiết như: ống tiêu hoá, thận, tâm nhĩ, tổ chức cận cầu thận và một số loại tế bào nằm rải rác khắp cơ thể.



Hình 5.1. Vị trí các tuyến nội tiết trong cơ thể

## 1. Vùng dưới đồi

Vùng dưới đồi (*hypothalamus*): là một cấu trúc thuộc não trung gian. Các tế bào vùng dưới đồi vừa là những tế bào thần kinh có chức năng dẫn truyền các xung động thần kinh, vừa có chức năng nội tiết là bài tiết hormone.

### 1.1. Các hormone giải phóng và ức chế của vùng dưới đồi

Vùng dưới đồi có khả năng tổng hợp và bài tiết 2 nhóm hormone: Nhóm giải phóng (Releasing Hormon - RH) và nhóm ức chế (Inhibitory Hormone - IH). Các hormone này có tác dụng kích thích hoặc ức chế hoạt động của tuyến yên.

#### 1.1.1. Nhóm hormone giải phóng:

- + GHRH: Có tác dụng kích thích tuyến yên bài tiết GH.
- + TRH: Kích thích tuyến yên bài tiết TSH.
- + CRH: Tác dụng kích thích tuyến yên bài tiết ACTH.
- + GnRH: Kích thích tuyến yên bài tiết cả hai hormone FSH và LH
- + MRH: Kích thích tuyến yên bài tiết MSH.

#### 1.1.2. Nhóm hormone ức chế

- + GHIH: Ức chế tuyến yên bài tiết GH.
- + PIH: Ức chế tuyến yên bài tiết Prolactin.

## 1.2. Các hormone khác

Ngoài ra, vùng dưới đồi còn bài tiết hai hormone là: ADH và Oxytocin. Hai

hormone này được tích trữ ở thùy sau tuyến yên.

## **2. Tuyến yên**

Thùy trước tuyến yên có chức năng tổng hợp và bài tiết các hormone:

### **2.1. Hormone tăng trưởng - GH: mô đích là hầu hết các mô trong cơ thể**

- Tác dụng lên sự phát triển của cơ thể: GH tác dụng lên hầu hết các mô cơ thể, làm tăng số lượng và kích thước tế bào, tăng kích thước các phủ tạng.

- Tác dụng lên chuyển hoá:

+ Chuyển hoá protid: tăng tổng hợp protein ở tất cả các tế bào.

+ Chuyển hoá lipid: tăng thoái hoá lipid ở mô dự trữ, giải phóng acid béo.

+ Chuyển hoá glucid: tăng glucose máu do tế bào giảm thu nhận glucose.

- Ngoài ra GH cũng được cho là có liên quan đến phát triển bệnh trứng cá.

Do tác dụng phát triển hầu hết các mô trong cơ thể, nên GH cũng có hiệu ứng tác động làm tăng hoạt động của tuyến bã trên da và tác động phát triển tuyến vú thượng thận (bài tiết các androgen).

### **2.2. Hormone kích thích tuyến giáp - TSH: tuyến đích là tuyến giáp**

Kích thích các nang tuyến giáp phát triển và thực hiện chức năng tổng hợp lên các hormone của tuyến giáp là T3 và T4.

### **2.3. Hormone kích thích tuyến vỏ thượng thận - ACTH: tuyến đích là tuyến vỏ thượng thận**

- Tác dụng lên vỏ thượng thận:

+ Làm tăng sinh tế bào vỏ thượng thận.

+ Kích thích vỏ thượng thận tăng tổng hợp và bài tiết cortisol.

- Tác dụng khác:

+ Tác dụng lên não: làm tăng quá trình học tập và trí nhớ, tăng cảm xúc sợ hãi.

+ Tác dụng lên tế bào sắc tố: ACTH có cấu trúc gần giống MSH, nên cũng có tác dụng kích thích tế bào sắc tố sản xuất sắc tố melanin rồi phân tán sắc tố này trên bề mặt biểu bì da. Do đó sự rối loạn bài tiết ACTH cũng gây tăng hay giảm

sắc tố ở da.

#### **2.4. Hormone kích thích tuyến sinh dục - FSH và LH: tuyến đích là tuyến sinh dục nam và nữ**

- Trên nam giới:

FSH: phát triển ống sinh tinh (làm tăng kích thước tinh hoàn).

LH: kích thích các tế bào kẽ tổng hợp và bài tiết testosterone.

- Trên nữ giới:

FSH: kích thích các noãn nang phát triển.

LH: phối hợp FSH làm nang trứng phát triển, chín và vỡ. Kích thích nang trứng và hoàng thể tổng hợp và bài tiết hormone sinh dục nữ (estrogen và progesteron).

#### **2.5. Hormon kích thích bài tiết sữa - Prolactin (PRL): mô đích là tuyến vú**

Kích thích bài tiết sữa trên tuyến vú đã được phát triển đầy đủ dưới tác dụng của estrogen và progesteron.

#### **2.6. Hormone kích thích chuyển hoá melanin - MSH (Melanocytes Stimulating Hormone): đích là các hắc tố bào**

- Kích thích tế bào melanocyte tạo sắc tố melanin và làm phân tán sắc tố này trên bề mặt biểu bì da. Tuy nhiên, ở người tác dụng này chủ yếu do ACTH vì nồng độ MSH rất thấp.

### **3. Tuyến giáp**

Tuyến giáp tổng hợp và bài tiết hai hormone là: Triiodothyronin ( $T_3$ ) và Tetraiodothyronin/thyroxin ( $T_4$ )

$T_3$ ,  $T_4$  có mô đích là hầu hết các tế bào trong cơ thể, với 2 tác dụng chính:

+ Tác dụng lên sự phát triển/tăng trưởng cơ thể: làm tăng tốc độ phát triển của cơ thể, thúc đẩy sự phát triển não trong thời kỳ bào thai và trong vài năm đầu sau khi sinh. ..

+ Tác dụng lên chuyển hoá năng lượng của tế bào: tăng hoạt động chuyển hoá (tăng tiêu thụ  $O_2$ ) của hầu hết các mô trong cơ thể. Tăng tốc độ các phản ứng



hoá học, tăng tiêu thụ và thoái hoá thức ăn để cung cấp năng lượng.

#### 4. Tuyến cận giáp

Hormone của tuyến cận giáp là: Parathormone (PTH)

Tác dụng: Làm tăng nồng độ  $Ca^{++}$  huyết tương và giảm nồng độ phosphat thông qua các tác dụng trên xương, thận và ruột:

#### 5. Tuyến thượng thận

\* Vỏ thượng thận: được cấu tạo bởi ba lớp, sản xuất ra khoảng hơn 30 loại hormone steroid và chia thành 3 nhóm chính:

- + Các hormone chuyển hoá muối nước mineralocorticoid;
- + Các hormone chuyển hóa đường glucocorticoid;
- + Các hormone sinh dục androgen: có tác dụng giống testosterone ở nam giới, estrogen (vết).

\* Tủy thượng thận: có chức năng tổng hợp và bài tiết các catecholamin gồm: epinephrin (adrenalin) và norepinephrin (noradrenalin). Những hormone này gây ra tác dụng giống tác dụng của hệ thần kinh giao cảm.

#### 6. Tuyến tụy nội tiết

Tụy nội tiết bài tiết glucagon, insulin.

##### \* *Tác dụng của hormone Insulin*

Làm giảm nồng độ glucose trong máu

Tăng tăng tích lũy mỡ

Tăng tổng hợp các phân tử protein mới, tham gia giúp phát triển cơ thể.

##### \* *Tác dụng của hormone Glucagon*

Làm tăng glucose máu.

#### 7. Tuyến sinh dục

Tuyến sinh dục bao gồm: tuyến sinh dục nam (tinh hoàn) và tuyến sinh dục nữ (buồng trứng).

##### 7.1. Chức năng nội tiết của tinh hoàn: bài tiết androgen và inhibin

\* *Tác dụng của nhóm hormone Androgen: nhóm này gồm testosterone,*

*dihydrotestosteron (DHT) và androstenedion. Trong đó chủ yếu là testosterone.*

+ Trong thời kỳ bào thai: kích thích hình thành bộ phận sinh dục ngoài của bào thai theo kiểu nam. Kích thích đưa tinh hoàn từ bụng xuống bìu.

+ Tuổi dậy thì: phát triển và hoàn thiện các cơ quan sinh dục, làm xuất hiện và bảo tồn các đặc tính sinh dục nam thứ phát như: mọc lông, giọng nói kiểu nam...

+ Tác dụng lên chuyển chất: làm tăng đồng hoá protein, đặc biệt tăng tổng hợp protein ở cơ, xương... Đây là tác dụng quan trọng của testosterone, nó làm khối lượng cơ ở nam tăng, tác dụng lên xương làm tăng tổng hợp khung protein của xương, tăng lắng đọng calci và phosphat ở xương, làm dày xương, phát triển và cốt hoá sụn liên hợp ở đầu xương dài. Do đó, testosterone làm tăng sức mạnh của cơ thể nam.

+ Tăng chuyển hoá cơ sở, tăng số lượng hồng cầu,...

+ Kích thích làm tăng hoạt động của tuyến bã trên da, dẫn tới có thể gây bít tắc các lỗ chân lông, làm vi khuẩn ở nang chân lông phát triển và gây mụn trứng cá.

+ Khi nồng độ testosterone giảm (do tinh hoàn giảm chức năng), gây thiếu hụt testosterone, làm mất cân bằng giữa testosterone và DHT. Đây là nguyên nhân gây rụng tóc ở nam giới (rụng tóc androgen) dẫn tới hiện tượng hói đầu.

### **\* Tác dụng của hormone Inhibin**

Điều hoà quá trình sản sinh tinh trùng.

**7.2. Chức năng nội tiết của buồng trứng:** bài tiết 2 hormone chính là estrogen và progesteron

### **\* Tác dụng của hormone Estrogen**

Có 3 loại estrogen có mặt trong huyết tương đó là:  $\beta$ -estradiol, estron và estriol (trong đó chủ yếu là  $\beta$ -estradiol).

- *Làm xuất hiện và bảo tồn đặc tính sinh dục nữ thứ phát kể từ tuổi dậy thì:* phát triển các cơ quan sinh dục, phát triển lớp mỡ dưới da, giọng nói trong, dáng mềm mại, vai hẹp, hông nở...

- *Tác dụng lên tử cung:*

+ Cơ và niêm mạc: Phát triển niêm mạc tử cung bằng cách kích thích phân chia lớp nền, tái tạo lớp chức năng trong nửa đầu CKKN. Tăng kích thước tử cung ở tuổi dậy thì và khi có thai. Tăng tạo mạch máu mới ở lớp chức năng, dẫn tới tăng lưu lượng máu đến tử cung. Kích thích sự phát triển của các tuyến niêm mạc. Tăng co bóp tử cung: tăng tính nhạy cảm của cơ tử cung với oxytocin.

+ Cổ tử cung: làm các tế bào biểu mô của niêm mạc cổ tử cung bài tiết một lớp dịch nhầy, loãng.

- *Tác dụng lên vòi trứng*: tăng sinh các tuyến ở niêm mạc, tăng số lượng tế bào biểu mô lông rung và tăng hoạt động chúng theo một chiều hướng về phía tử cung. Tác dụng này rất quan trọng nhằm giúp trứng đã thụ tinh di chuyển dễ dàng vào tử cung.

- *Tác dụng lên âm đạo*:

+ Biến đổi biểu mô âm đạo từ dạng khối thành biểu mô tầng. Lớp biểu mô tầng này vững chắc hơn do vậy tăng khả năng chống đỡ với các sang chấn và nhiễm khuẩn.

+ Kích thích các tuyến của âm đạo bài tiết dịch có độ pH acid.

- *Tác dụng lên tuyến vú*: phát triển hệ thống ống tuyến và mô đệm, tăng lắng đọng mỡ.

- *Tác dụng lên chuyển hóa*: các tác dụng trên chuyển hóa của hormon sinh dục nữ có vai trò quan trọng tạo nên dáng nữ và các nét đặc trưng về đặc điểm da của nữ giới:

+ Chuyển hoá protid: làm tăng tổng hợp protein ở các mô đích như: tử cung, tuyến vú, xương. Làm tăng nhẹ quá trình sinh tổng hợp protein của toàn cơ thể.

+ Chuyển hoá lipid: tăng lắng đọng mỡ ở dưới da đặc biệt ở ngực, hông và đùi.

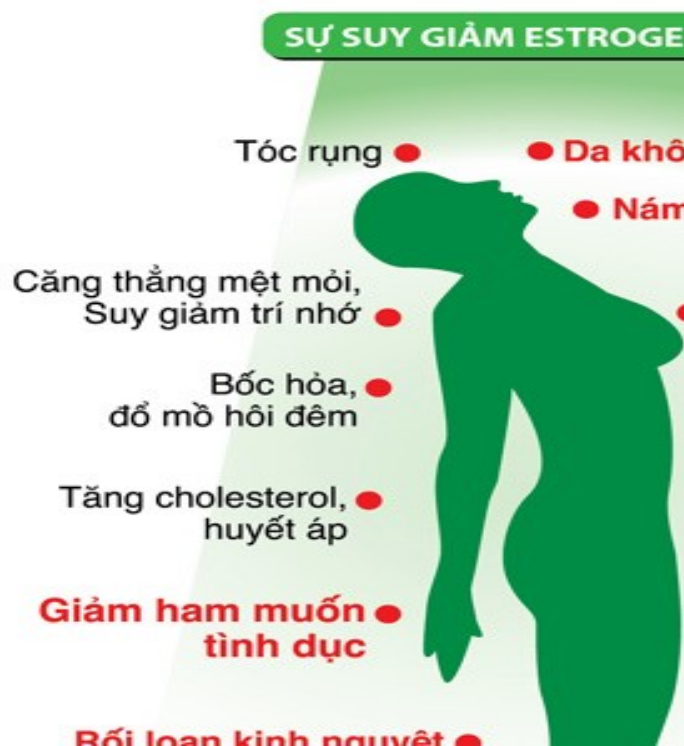+ Chuyển hoá muối-nước: tăng giữ  $\text{Na}^+$  nên tăng giữ nước.

- *Tác dụng lên xương*: tăng hoạt động của tế bào tạo xương, phát triển sụn liên hợp, tăng lắng đọng muối calci-phosphat ở xương. Làm nở rộng xương chậu.

- *Tác dụng khác của estrogen:*

Estrogen làm các tuyến nhờn ở da tiết nhiều dịch vì vậy chất nhờn ở da loãng hơn và có tác dụng chống lại mụn trứng cá

Ngoài ra estrogen cũng có vai trò kiểm soát hormone MSH (hormone kích thích sản sinh melanin dưới da). Do vậy, giảm hoạt động hay giảm bài tiết estrogen sẽ dễ gây các vấn đề về tăng sắc tố da, như: sạm da, nám da,...



Hình 5.2. Ảnh hưởng của sự suy giảm estrogen

**\* Tác dụng của hormone Progesteron**

- *Tác dụng lên tử cung:* Kích thích niêm mạc tử cung bài tiết ở nửa sau CKKN; phát triển các tuyến niêm mạc dài ra và bài tiết glycogen. Ức chế co bóp tử cung, do đó ngăn cản việc đẩy trứng đã thụ tinh ra ngoài và tạo môi trường yên ổn cho bào thai phát triển.

- *Tác dụng lên cổ tử cung:* Kích thích các tế bào tuyến niêm mạc tử cung bài tiết một lớp dịch nhầy quánh, dày.

- *Tác dụng lên vòi tử cung*: Tăng tiết dịch chứa nhiều chất dinh dưỡng ở niêm mạc vòi trứng để nuôi dưỡng trứng đã thụ tinh thực hiện quá trình phân chia trong khi di chuyển vào buồng tử cung.

- *Tác dụng lên tuyến vú*: Kích thích các tế bào nang tuyến vú tăng sinh, phát triển và có khả năng bài tiết.

- *Tác dụng lên thân nhiệt*: Làm tăng nhiệt độ của cơ thể, do vậy ở nửa sau CKKN thân nhiệt của phụ nữ thường cao hơn nửa đầu khoảng  $0,3^{\circ}\text{C}$  -  $0,5^{\circ}\text{C}$ .

- Thụ thể của progesteron cũng được tìm thấy ở da (trong tế bào sừng và nguyên bào sợi). Progesteron hỗ trợ làm tăng độ dày và độ đàn hồi của da, duy trì sự săn chắc của da.

# BÀI 6: GIẢI PHẪU SINH LÝ MẮT

ThS.BS. Hoàng Anh Lân

## MỤC TIÊU

\* Kiến thức:

1. Trình bày được đặc điểm giải phẫu sinh lý mắt
2. Trình bày được tiêu chuẩn thẩm mỹ của mắt và một số tình trạng bệnh lý gây mất chức năng và thẩm mỹ mắt

\* Kỹ năng:

3. Tìm được và phân tích được hình ảnh minh họa về một số kiểu mắt và chân mày đẹp

\* Năng lực tự chủ và trách nhiệm

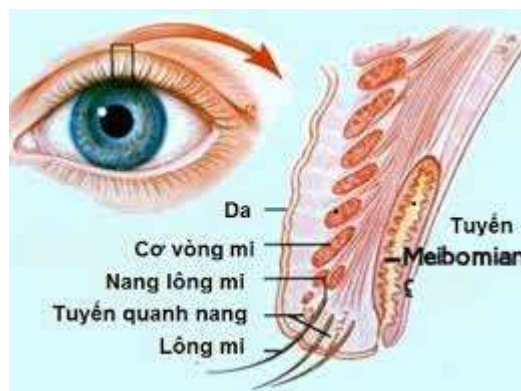
4. Hình thành kỹ năng thuyết trình, diễn giảng trước lớp, cách làm việc theo nhóm

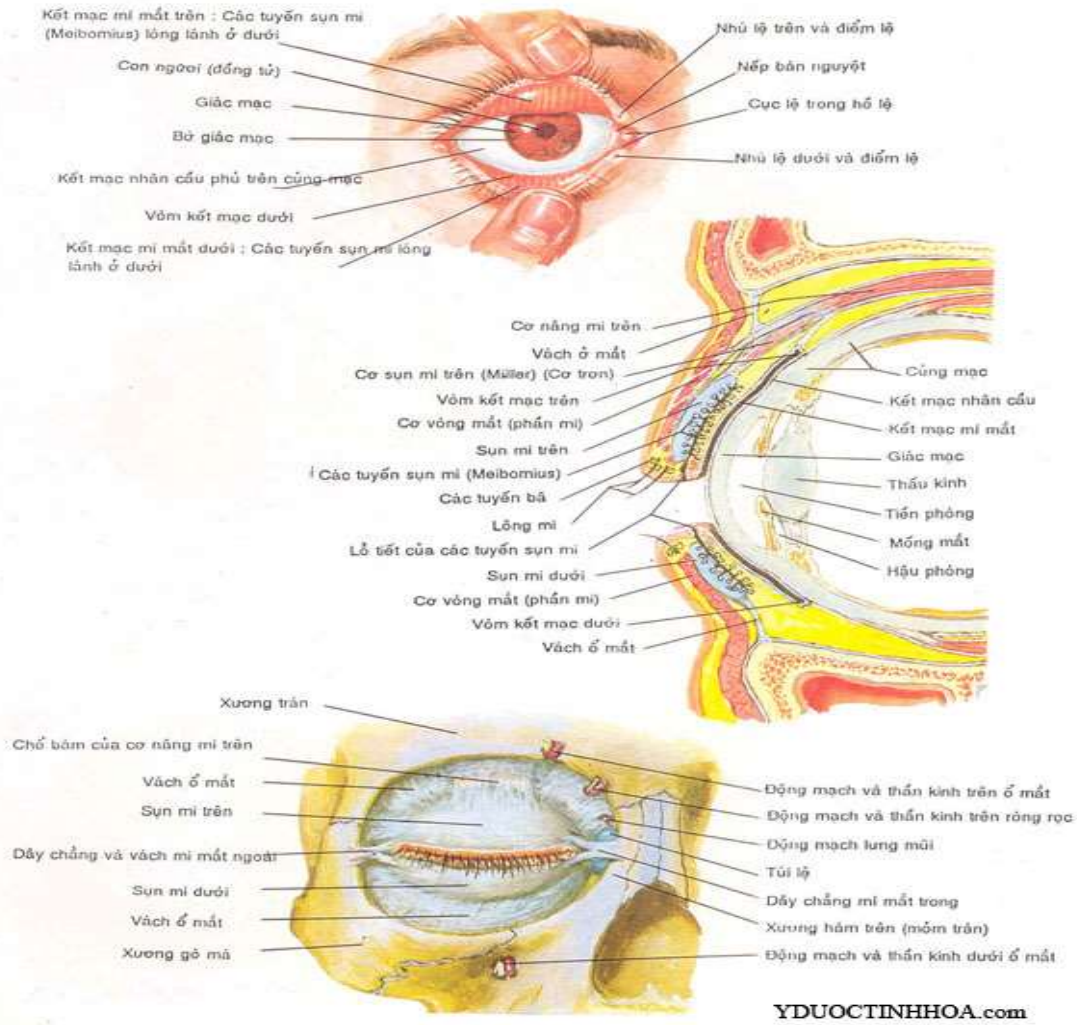
## NỘI DUNG

### 1. GIẢI PHẪU SINH LÝ MẮT

**1.1. Giải phẫu:** Đặc điểm giải phẫu của mắt đi từ trước ra sau

#### 1.1.1. Mi mắt





YDUOCTINHHOA.com

- Thành phần (từ ngoài vào): da mí rất mỏng không có mỡ dưới da, được nâng đỡ bởi sụn mi (tarsal plate). Sụn mi là một cấu trúc sợi giữ cho mí mắt có hình dạng, có độ chắc và là nơi bám cho cơ nâng mí

Cơ sụn mi trên (hay cơ Müller): là cơ nối từ cơ nâng mí trên đến bao xơ sụn mi trên. Cơ này quan trọng trong phẫu thuật cắt mắt 2 mí, lấy da, mỡ thừa mí trên – nếu cắt đứt sẽ dẫn tới liệt mí trên.

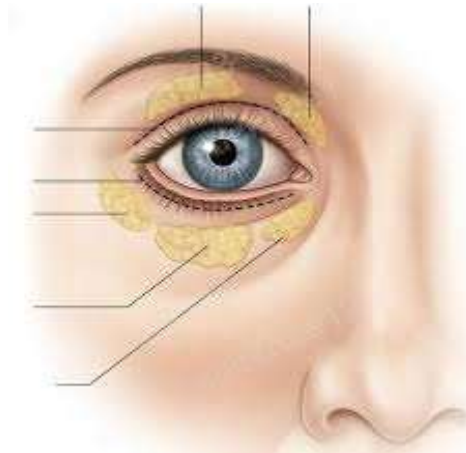
Động mạch mí mắt trên ngoài cho nhánh kết hợp động mạch mí mắt trên trong (thành cung ĐM mí trên) và một nhánh hướng lên trên và vào trong. Nhánh này sẽ bị cắt đứt khi phẫu thuật mí trên khoảng 60-70% các trường hợp. Chúng ta có thể đốt, kẹp Kelly, hoặc đè gạc cũng sẽ tự cầm máu – vì đây là nhánh rất nhỏ.

### 1.1.2. Túi mỡ

Mí trên có 2 túi mỡ (trước cân – gọi là túi ngoài và mũi – gọi là trong)

Mí dưới có 3 túi mỡ thái dương (ngoài), giữa và mũi (trong)

Hiện thực tế chúng ta chỉ cắt túi mỡ ngoài đối với mí trên và túi mỡ giữa đối với mí dưới, đôi khi cắt được túi trong của mí dưới.



Bên dưới sụn mí là các tuyến meibomian bài tiết chất dầu giữ cho nước mắt chậm bốc hơi giúp mắt không bị khô

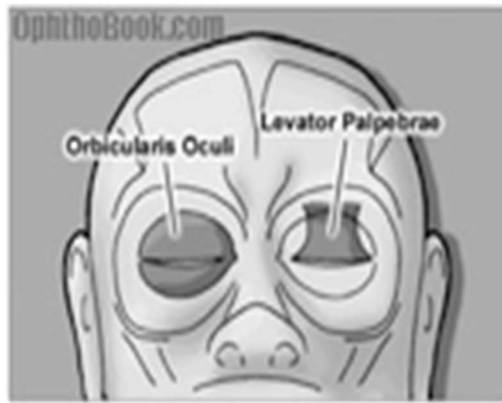- Vai trò: bảo vệ và bôi trơn cho giác mạc (mỗi lần nháy mắt sẽ đẩy dị vật ra ngoài và cung cấp nước mắt cho giác mạc)

- Vận động của mí mắt: do 02 cơ chịu trách nhiệm chính là

+ Cơ vòng mí mắt giúp nhắm mắt do dây thần kinh số VII chi phối

+ Cơ nâng mí giúp mở mắt do dây thần kinh III chi phối

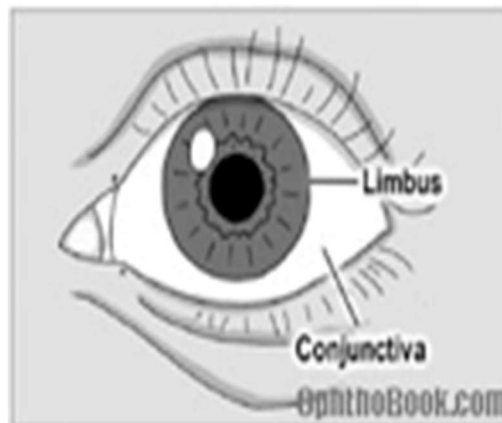



### 1.1.3. Kết mạc

Là lớp màng nhầy mỏng trong suốt che phủ mặt trước nhãn cầu, bắt đầu từ rìa giác mạc trải ra phía sau nhãn cầu sau đó uốn vòng ra trước tạo nên mặt trong mi mắt. Theo vị trí, kết mạc được gọi là kết mạc nhãn cầu, kết mạc sụn mi, và kết mạc cùng đồ

Tính liên tục của kết mạc rất quan trọng bởi vì nó giữ cho các dị vật khi vào mắt không bị trượt vào sâu phía sau nhãn cầu

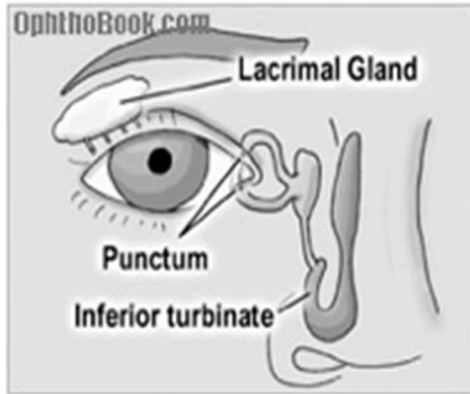


Đặc tính khác của kết mạc là mô lỏng lẻo nhờ đó nhãn cầu có thể vận động dễ dàng

### 1.1.4. Lệ bộ

Gồm tuyến lệ và hệ thống dẫn nước mắt

- Tuyến lệ: Gồm có tuyến lệ chính nằm ở 1/3 trên, ngoài sau nhãn cầu và các tuyến lệ phụ nằm rải rác ở kết mạc và mi mắt

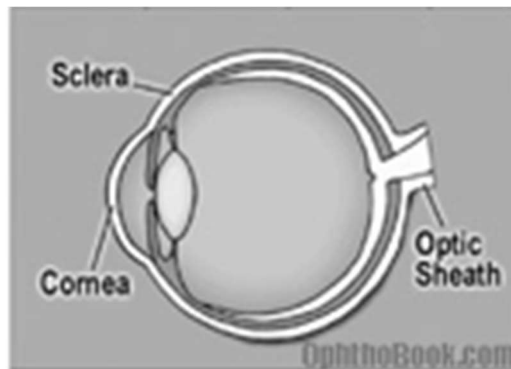


Nước mắt được sản xuất chủ yếu bởi các tuyến lệ phụ. Tuyến lệ chính thực tế chỉ bài tiết trong trường hợp chảy nước mắt phản xạ (khóc, khi có kích thích: khói, bụi..)

- Nước mắt sau khi tiết ra sẽ chảy xuống bề mặt trước của nhãn cầu, vào lỗ nhỏ nằm ở góc trong mi trên và dưới gọi là lỗ lệ, theo lệ quản xuống ống lệ - mũi đổ vào mũi qua nếp mũi dưới. Khoảng 90% nước mắt đổ vào ống lệ quản dưới. Khi có tắc nghẽn hệ thống lệ đạo sẽ gây chảy nước mắt sống

### 1.1.5. Nhãn cầu

- Thành nhãn cầu được cấu tạo bởi 03 lớp (từ ngoài vào trong) là:

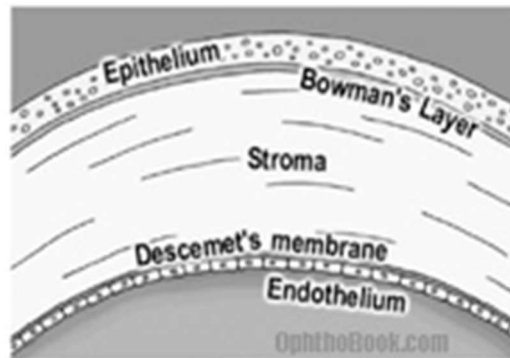


- Lớp **mô sợi** (fibrous tissue) bao gồm những sợi collagen, phần trước là **giác mạc** (cornea) nối tiếp với phần sau là **cứng mạc** (sclera), nơi tiếp giáp giữa giác mạc và cứng mạc gọi là vùng rìa (limbic), giác mạc trong suốt là nhờ cấu trúc các sợi collagen xếp song song với nhau và tương đối ít ngậm nước.

### \* Giác mạc

Là bề mặt trước của nhãn cầu, là một màng trong suốt, không có mạch máu, được nuôi dưỡng nhờ lớp nước mắt trên bề mặt, từ thủy dịch ở phía bên trong và từ các mạch máu ở vùng rìa

Giác mạc đóng vai trò như là một thấu kính có công suất khúc xạ khoảng 43 diops




- **Lớp mạch** (vascular tissue): chứa rất nhiều mạch máu bao gồm phần trước là mống mắt (iris), tại vùng rìa giác mạc-cũng mạch mống mắt rẽ ngang (không còn áp sát với lớp sợi) để tạo thành viền đồng tử, phần tiếp nối với mống mắt ra sau gọi là thể mi (ciliary body), phần sau cùng là hắc mạc(choroid)

Mống mắt tạo ra màu mắt và có vai trò điều tiết ánh sáng vào mắt bằng các cơ tia và cơ vòng mống mắt: dưới tác dụng của hệ thần kinh giao cảm đồng tử giãn ra, ngược lại kích thích đối giao cảm làm đồng tử co lại

Thể mi có 02 chức năng chính là bài tiết ra thủy dịch và điều khiển hình dạng của thủy tinh thể. Hắc mạc có vai trò nuôi dưỡng cho võng mạc và tạo cho buồng tối cho mắt

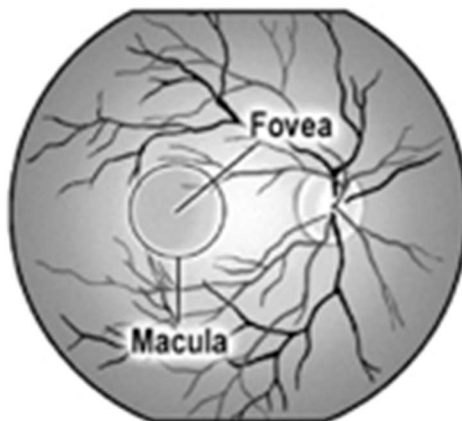
- **Lớp thần kinh** (nervous tissue): bọc lót trong cùng của thành nhãn cầu còn gọi là **võng mạc**



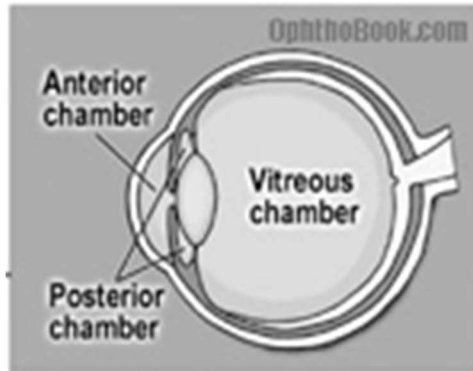
Võng mạc bao gồm hai lớp tế bào thần kinh chính là: tế bào cảm nhận ánh sáng (photoreceptor) chủ yếu là tế bào que và tế bào nón và lớp còn lại là tế bào hạch (ganglion nerve layer). Ánh sáng vào mắt được tiếp nhận bởi các tế bào cảm thụ được chuyển thành các tín hiệu thị giác sau đó được truyền đến tế bào thần kinh hạch. Những sợi thần kinh hạch hội tụ tại đĩa thị (optic disc) và tạo thành dây thần kinh thị giác (optic nerve) đi lên não

Hoàng điểm (điểm vàng): là vùng sậm màu nằm ở trung tâm võng mạc, nơi tập trung chủ yếu tế bào que và nón

Gai thị (đĩa thị): là nơi dây thần kinh thị (được tạo bởi các sợi của lớp thần kinh hạch) đi vào nhãn cầu. Động mạch và tĩnh mạch võng mạc trung tâm đi xuyên qua gai thị để vào nhãn cầu




- Nhãn cầu được chia làm 03 buồng là tiền phòng (nằm giữa giác mạc-mống mắt), hậu phòng (nằm giữa mống mắt-thủy tinh thể) và khoang pha lê thể (khoang giữa thủy tinh thể-võng mạc)



Nhãn cầu chứa 02 loại dịch là thủy dịch được bài tiết liên tục bởi thể mi ở hậu phòng, lưu thông ra tiền phòng qua lỗ đồng tử giúp dinh dưỡng cho giác mạc và thủy tinh thể

Pha lê dịch là dịch dạng gel nằm trong khoang pha lê thể có vai trò giữ hình dạng cho nhãn cầu và dinh dưỡng cho một phần võng mạc

\* **Thủy tinh thể:** Đóng vai trò như một thấu kính có công suất khúc xạ khoảng 20 diops. Nằm ngay phía sau mống mắt, là cấu trúc đặc nhất không có thần kinh và mạch máu, được nuôi dưỡng hoàn toàn từ thủy dịch, nó chứa thành phần protein cao nhất trong cơ thể (65% là nước, 35% protein)



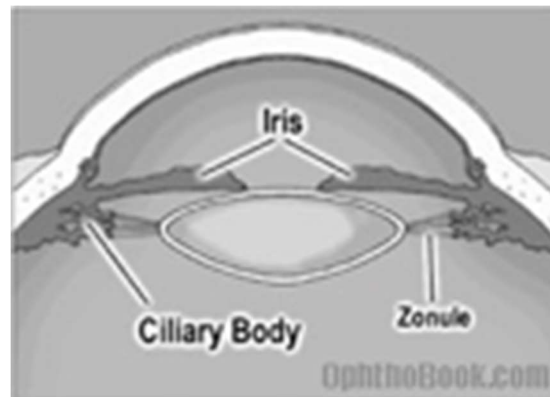
Thủy tinh thể có ba lớp: ngoài cùng là bao thủy tinh thể (capsule), kế đến là lớp vỏ (cortex) và trong cùng là nhân (nucleus)

Thủy tinh thể được treo ngay sau đồng tử là nhờ hệ thống các dây chằng treo gọi là zonule bám vòng quanh chu vi thủy tinh thể (bao thủy tinh thể) và với cơ thể mi vì thế khi cơ thể mi co lại các dây chằng này chùng lại thủy tinh thể sẽ phồng lên làm tăng công suất khúc xạ giúp mắt nhìn gần

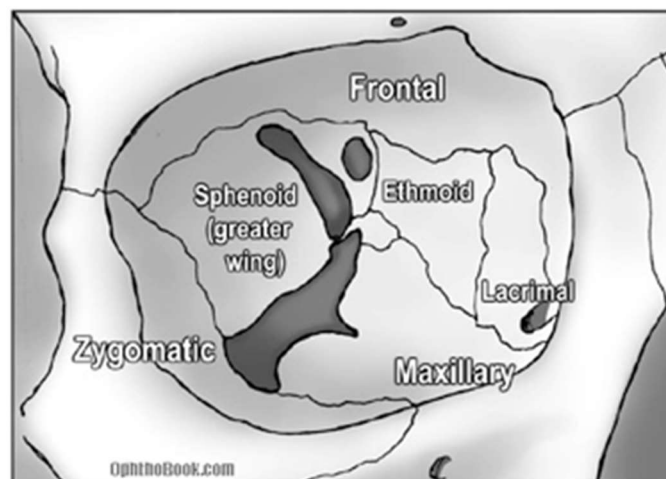
**\* Góc tiền phòng:**

Là góc được tạo bởi mặt trong của giác mạc với chân mỏng mắt

Góc tiền phòng đóng vai trò quan trọng trong sinh bệnh lý bệnh glaucoma



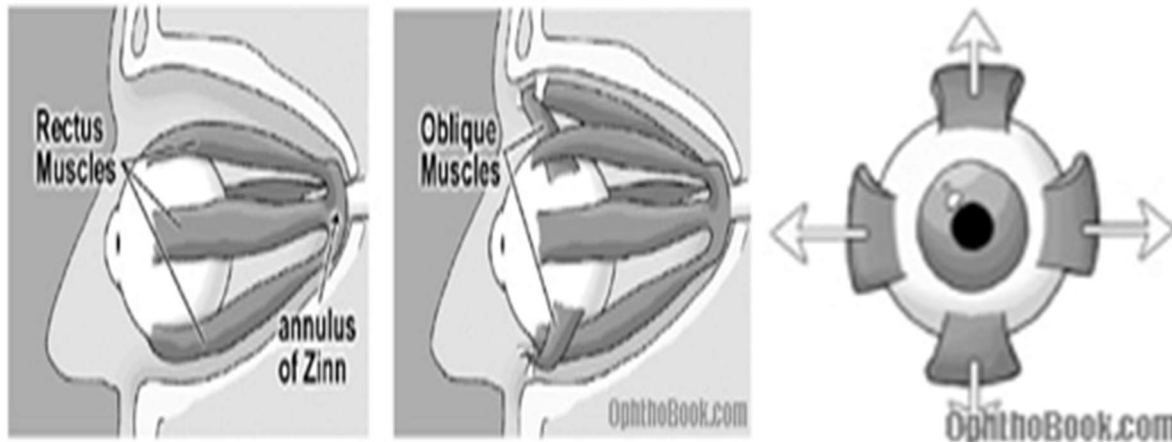
**1.1.6. Thành hốc mắt**



Bảy xương khác nhau tạo nên thành hốc mắt là xương trán, xương gò má, xương hàm trên, xương lệ, xương sàng, xương bướm và xương khẩu cái. Trong chấn thương đụng đập thì sàn hốc mắt của xương hàm trên là dễ bị tổn thương nhất.

### 1.1.7. Các cơ mắt

04 cơ thẳng và 02 cơ chéo cho mỗi mắt giúp chúng ta có thể liếc mắt dễ dàng.



Các cơ thẳng gồm: thẳng trên, thẳng dưới, thẳng trong và thẳng ngoài.

Các cơ chéo có cơ chéo trên và chéo dưới.

Cơ thẳng ngoài được chi phối bởi dây thần kinh VI.

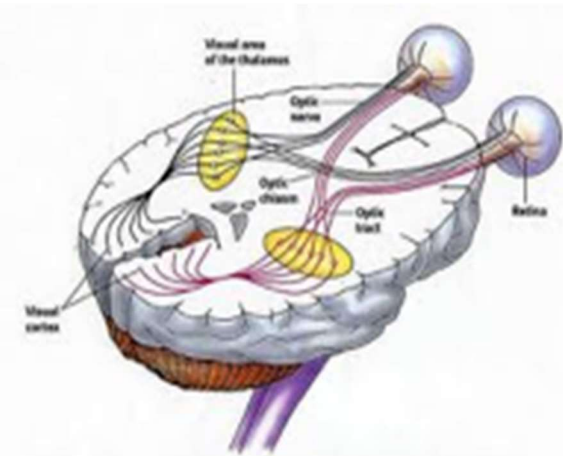
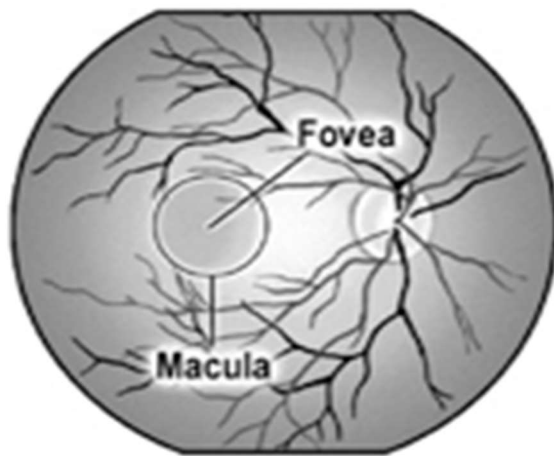
Các cơ còn lại được điều khiển bởi dây thần kinh số III.

### 1.1.8. Thần kinh thị giác

Là dây thần kinh số II dẫn truyền thông tin thị giác từ võng mạc lên não.

Thần kinh thị giác tạo bởi các sợi của tế bào hạch võng mạc, mỗi thần kinh thị giác chứa khoảng 1,2 triệu sợi hạch.

Nơi thần kinh thị giác rời khỏi mắt gọi là đĩa thị, vùng này không có tế bào cảm thụ quan nên đĩa thị còn gọi là điểm mù.



## 1.2. Sinh lý

Mắt là giác quan được sử dụng nhiều nhất trong 05 giác quan. Chúng ta nhìn được mọi vật là nhờ chức năng quang học của mắt. Mắt được ví như một máy ảnh. Kích thích thị giác vào mắt dưới dạng các tia sáng song song đi vào mắt, sau khi qua giác mạc và thủy tinh thể chùm tia song song sẽ khúc xạ để hội tụ ngay trên võng mạc, các tế bào cảm thụ ánh sáng (photoreceptor) sẽ chuyển kích thích dưới dạng tia thành những tín hiệu thị giác và được dẫn truyền theo dây thần kinh thị lên não, sau khi phân tích não sẽ cho ta cảm nhận hình ảnh của vật.

Phim trong máy ảnh cho ra hình ảnh, thì võng mạc cho ra hình ảnh ở mắt

## 2. TIÊU CHUẨN THẨM MỸ CỦA MẮT

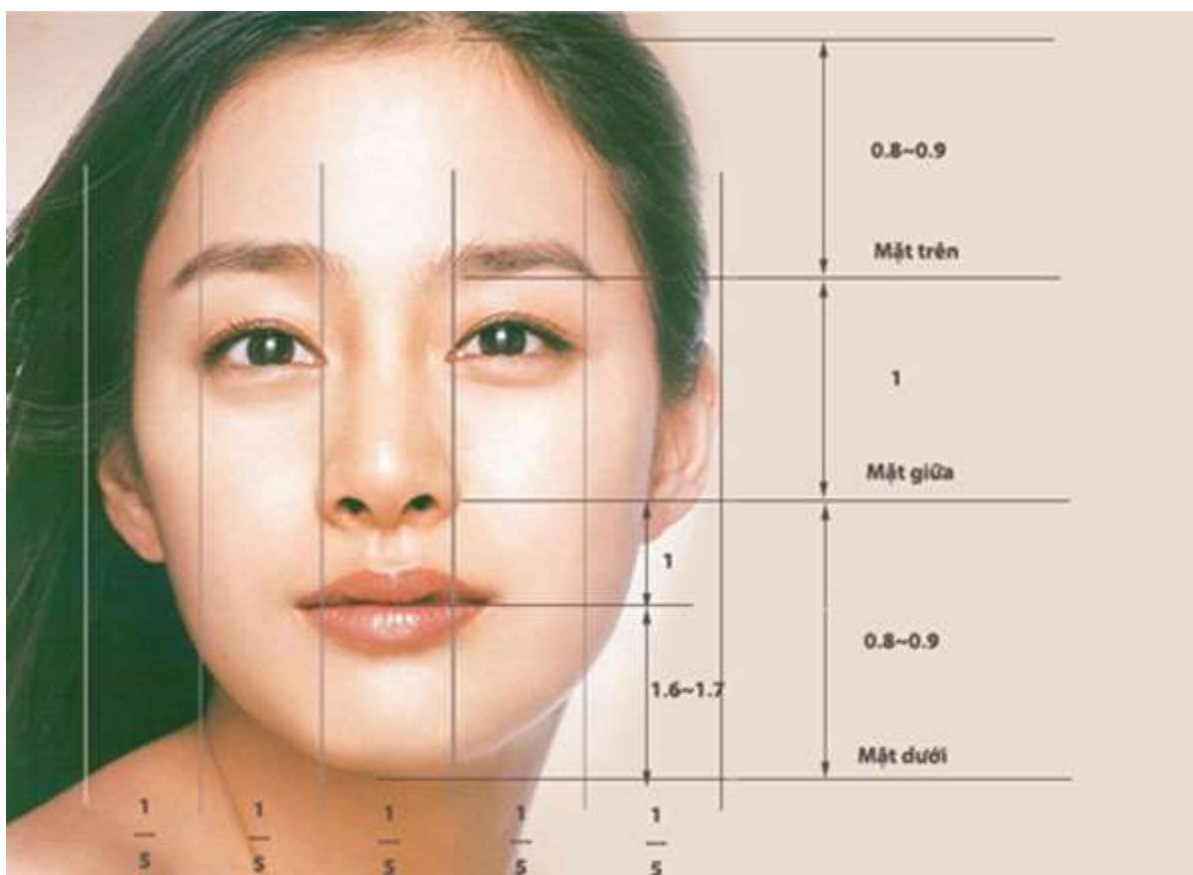
### 2.1. Hòa hòa với khuôn mặt

Tiêu chuẩn đầu tiên là sự hòa hòa với tổng thể gương mặt. Thông thường người ta dựa trên tỷ lệ vàng để đánh giá.

Chia khuôn mặt làm 5 phần theo chiều dọc. Đôi mắt được xem là hòa hòa với khuôn mặt khi: chiều dài của mỗi con mắt bằng  $\frac{1}{5}$  khuôn mặt; khoảng cách giữa hai mắt với nhau cũng bằng  $\frac{1}{5}$  khuôn mặt và bằng độ rộng của cánh mũi.

Đối với phụ nữ, đôi mắt sẽ đẹp hơn khi kết hợp với đôi hàng mi cong, dài và cặp chân mày thanh tú.





*Đôi mắt đẹp không phải là đôi mắt thật to, mà trước tiên nó phải hài hòa với khuôn mặt*

## **2.2. Đuôi mắt hướng lên trên**

Người ta cho rằng đôi mắt có độ dài vừa phải cùng với đuôi mắt hướng lên trên là biểu hiện của một người thông minh, toát lên sự lạc quan và mạnh mẽ. Vì thế mà trong xu hướng trang điểm hiện nay, người ta thường vẽ thêm phần đuôi mắt hướng lên trên để khuôn mặt trông tươi sáng và ấn tượng hơn.

## **2.3. Một đôi mắt sáng long lanh**

Đôi mắt mở to và sáng long lanh sẽ cuốn hút người đối diện, trông bạn tự tin và tràn đầy sức sống hơn. Đó cũng là lý do vì sao hiện nay nhiều người trẻ tuổi thích đeo “len” thời trang để tăng độ long lanh cho đôi mắt.

## **2.4. Đôi mắt to tròn, hai mí rõ ràng**

Đôi mắt ti hí thường làm cho người ta liên tưởng đến những tính cách không tốt như gian manh, dử dằn. Nên thông thường người ta thích một đôi mắt to

tròn, mắt 2 mí rõ ràng tạo cho khuôn mặt sự hiền lành, khả ái mà cũng không kém phần sắc sảo.



*Mắt 2 mí to tròn và đuôi mắt hướng lên trên là xu hướng được yêu thích hiện nay*

### **3. MỘT SỐ TÌNH TRẠNG BỆNH LÝ GÂY MÁT CHÚC NĂNG VÀ THẨM MỸ MẮT**

- 3.1. Thiếu vitamin A**
- 3.2. Viêm mắt**
- 3.3. Chấn thương mắt**
- 3.4. Cận thị**
- 3.5. Lão hóa mắt**

## BÀI 7: CÁC CHỈ SỐ NHÂN TRẮC ĐÁNH GIÁ SẮC ĐẸP

ThS.BS. Hoàng Anh Lân

### MỤC TIÊU

\* Kiến thức:

1. Trình bày được các chỉ số nhân trắc đánh giá sắc đẹp
2. Trình bày được cách đo chỉ số nhân trắc.

\* Kỹ năng:

3. Nhận xét được các kết quả đo nhân trắc để đánh giá sắc đẹp

\* Năng lực tự chủ và trách nhiệm

4. Hình thành kỹ năng thuyết trình, diễn giảng trước lớp, cách làm việc theo nhóm

### NỘI DUNG

#### 1. CÁC CHỈ SỐ NHÂN TRẮC

##### 1.1. Chiều cao

*Chiều cao đứng:* Đối tượng đứng thẳng ở tư thế đứng chuẩn. Người đo dùng phòng đo hoặc thước đo nhân học đo khoảng cách từ mặt đứng đến điểm nhô cao nhất ở đỉnh đầu khi đầu được giữ ở mặt phẳng Frankfurt (*vertex*), đọc số đo trên thước tính bằng mm.

*Cao ngò:* Đối tượng ngò chuẩn. Người đo dùng phòng đo hoặc thước đo nhân học đo khoảng cách từ mặt ghé ngò đến điểm nhô cao nhất ở đỉnh đầu khi đầu được giữ ở mặt phẳng Frankfurt (*vertex*), đọc số đo trên thước tính bằng mm.

##### 1.2. Cân nặng

*Cân nặng:* Đối tượng mặc đồ lót mỏng đứng cân bằng trên giữa mặt cân. Người đo dùng cân bàn y học có độ chính xác đến 10g, đọc số đo trên cân tính bằng gram.

##### 1.3. Vòng 1, 2, 3

\* *Vòng 1*

Vòng 1 được biết đến là vòng ngực khi đề cập đến số vòng vóc dáng cơ thể. Không hẳn vòng 1 đầy đặn, căng tròn thì được coi là đẹp mà cần phải cân xứng với vòng 2 và vòng 3 thậm chí là chiều cao cơ thể. Ví dụ như bạn cao 1m50 thì số đo vòng 1 cân xứng trong khoảng từ 76 - 80 cm.

### **\* Vòng 2**

Tương tự như vòng 1, vòng 2 dùng để chỉ chu vi vòng eo (phần nhỏ nhất của bụng và phía trên khung xương chậu). Vòng eo cần phải đúng tỷ lệ vòng 1 và vòng 3 mới được đánh giá cao.

### **\* Vòng 3**

Trong các cuộc thi sắc đẹp, bạn nghe nhiều đến số đo 3 vòng chẳng hạn như 90 - 60 - 90. Vậy số đo vòng 3 được nhắc đến ở đây của người đẹp này là 90 cm tương ứng vòng hông.

## **2. CÁCH TÍNH SỐ ĐO 3 VÒNG**

### **2.1. Công thức tính vòng một (vòng 1)**

Mặc dù số đo phụ thuộc vào chiều cao, nhưng không nhất thiết càng cao càng tốt. Vòng 1 hay vòng ngực được tính bằng công thức  $= 1/2$  chiều cao + 2 (cm).

### **2.2. Công thức tính vòng eo (chu vi vòng eo)**

Công thức tính vòng 2 hoặc vòng eo =  $1/2$  chiều cao - 22 (cm).

Vòng eo là nơi nhỏ nhất của bụng trên xương chậu, được coi là đẹp khi nhỏ hơn vòng ngực khoảng 20cm và nhỏ hơn vòng hông khoảng 24cm.

Nếu tỷ lệ eo / hông bằng 0,618 được coi là tỷ lệ vàng.

### **2.3. Công thức tính vòng hông (vòng 3)**

Công thức tính vòng 3 = Vòng 2 / 0,618 (cm).

Chu vi vòng hông đo được ở vị trí lớn nhất của hông và vòng hông chuẩn thường lớn hơn vòng ngực 4 cm, lớn hơn vòng bụng khoảng 24 cm.

Vòng 3 được coi là đẹp cần nhiều yếu tố như phải có vòng 3 nở nang, săn chắc nhưng không thô, mềm nhưng không chảy xệ và cần phải cân đối với toàn bộ cơ thể.

## 2.4. Độ dày lớp mỡ dưới da

Bề dày lớp mỡ dưới da được dùng như một số đo trực tiếp sự béo phì. Bề dày lớp mỡ dưới da ước lượng kích thước kho dự trữ mỡ dưới da, từ đó cho phép ước lượng tổng số lượng mỡ của cơ thể.

Bề dày lớp mỡ dưới da được đo bằng các compa chuyên dụng như compa Harpenden, compa Holtain, compa Lange,... Trong đó, compa Harpenden là loại được sử dụng phổ biến nhất hiện nay. Hai đầu compa là hai mặt phẳng, tiết diện 1cm<sup>2</sup>, một áp lực kế được gắn vào compa nhằm đảo bảo khi compa kẹp vào da bao giờ cũng ở một áp lực không đổi khoảng 10-20 g/mm<sup>2</sup>. Các vị trí thường được dùng để đo bề dày lớp mỡ dưới da là: nếp gấp da cơ tam đầu, nếp gấp da cơ nhị đầu, nếp gấp da dưới xương bả vai, nếp gấp da mạn sườn,...

## 2.5. Chỉ số BMI

Chỉ số BMI được các bác sĩ và các chuyên gia y tế sử dụng từ nhiều năm nay để xác định tình trạng cơ thể của một người nào đó có bị béo phì, thừa cân hay không, điều này rất quan trọng vì nó giúp chúng ta tầm soát các yếu tố như: mỡ máu, gan nhiễm mỡ, viêm khớp xương mãn tính, tự kỷ, trầm cảm,...

BMI không đo lường trực tiếp mỡ của cơ thể nhưng các nghiên cứu đã chứng minh rằng BMI tương quan với đo mỡ trực tiếp. Tính chỉ số BMI có thể giúp xác định một người bị bệnh béo phì, thừa cân hay bị bệnh suy dinh dưỡng. Chỉ số BMI được sử dụng từ nhiều năm nay để đánh giá các nguy cơ sức khỏe liên quan đến cân nặng.

Công thức tính BMI = (trọng lượng cơ thể)/ (chiều cao x chiều cao). Dưới đây là công cụ tính chỉ số BMI:

**Chỉ số BMI và cân nặng tiêu chuẩn theo tổ chức Y tế thế giới (WHO) (trừ người có thai):**

- Dưới 18.5 là thiếu cân, thiếu năng lượng trường diễn
- Từ 18.5 đến 24.99 là bình thường
- Từ 25 đến 29.99 là thừa cân

- $\geq 30$  là béo phì

Bảng đánh giá theo chuẩn của Tổ chức Y tế thế giới(WHO) và dành riêng cho người châu Á ( IDI&WPRO):		
Phân loại	WHO BMI (kg/m <sup>2</sup> )	IDI & WPRO BMI (kg/m <sup>2</sup> )
Cân nặng thấp (gầy)	<18.5	<18.5
Bình thường	18.5 – 24.9	18.5 – 22.9
Thừa cân	25	23
Tiền béo phì	25 – 29.9	23 – 24.9
Béo phì độ I	30 – 34.9	25 – 29.9
Béo phì độ II	35 – 39.9	30
Béo phì độ III	40	40

### **2.5.1. Chỉ số BMI ở người lớn**

- Dưới chuẩn: BMI ít hơn 18.5
- Chuẩn: BMI từ 18,5 – 25
- Thừa cân: BMI từ 25-30
- Béo – nên giảm cân: BMI 30 – 40
- Rất béo – cần giảm cân ngay: BMI trên 40

Chỉ số BMI sẽ không chính xác nếu bạn là vận động viên hoặc người tập thể hình (bởi các múi cơ luôn nặng hơn mỡ) và khi đó, chỉ số BMI của bạn sẽ nằm trong mức béo, rất béo. Nó cũng không chính xác với các bà bầu, đang cho con bú hay những người vừa ốm dậy.

### **2.5.2. Chỉ số BMI ở trẻ em và thanh thiếu niên (từ 2 -19 tuổi)**

Số trẻ béo phì đang tăng lên rõ rệt trong những năm gần đây và nhiều người lo lắng rằng nếu xu hướng này tiếp tục thì tỉ lệ các bệnh liên quan đến béo phì, chẳng hạn như tiểu đường, sẽ xuất hiện ngày càng nhiều ở những người trẻ.

Chỉ số BMI của một đứa trẻ được tính theo cách tính của người lớn: tức là số kilo cân nặng chia cho chiều cao bình phương. Nhưng bảng tỉ lệ về chỉ số BMI của người lớn không được áp dụng cho trẻ.

## **2. TIÊU CHUẨN NHÂN TRẮC ĐỂ ĐÁNH GIÁ SẮC ĐẸP**

Thông thường, ta có thể sử dụng những tiêu chí tối thiểu để đánh giá sắc đẹp:

- Chiều cao
- Cân nặng
- Vòng ngực (ở nữ phải đo cả 3 vòng ngực)
- Vòng eo
- Vòng hông
- Vòng đùi
- Tỉ lệ chiều dài chân/ chiều cao toàn thân
- Tỉ lệ cân nặng/ chiều cao

Có rất nhiều số liệu do nhiều tác giả đưa ra. Mỗi số liệu đều có sự khác nhau bởi vì thực tế luôn có sự khác biệt giữa các nòi giống dân tộc, mỗi dân tộc lại có sự khác nhau qua các thời kì lịch sử. Hơn nữa, ngay cả khi có những người có cùng các số đo thì vóc dáng, sắc đẹp của mỗi người cũng khác nhau vì con người là những cơ thể sống hết sức đa dạng về sinh học và không ngừng biến đổi. Ngoài ra, chính sự hài hòa của toàn bộ các yếu tố trên mỗi cơ thể lại là yếu tố quan trọng để đánh giá sắc đẹp.

Chúng ta cần nhớ rằng trị giá các số đo này luôn luôn chỉ là tương đối

### **2.1. Chiều cao**

Chiều cao trung bình của người Việt Nam thường thấp so với thế giới (Nữ # 150cm, nam # 160cm).

Trong quan niệm đời thường cũng như trong các cuộc thi sắc đẹp người ta có xu hướng coi trọng chiều cao. Các người đẹp và người mẫu có chiều cao khoảng 170cm (nữ) 175cm (nam) được coi là lý tưởng.

Như vậy, đánh giá chiều cao phải theo đặc điểm người Việt Nam. Chiều cao đẹp cho đa số người Việt Nam là nữ: # 160- 165cm và nam: # 170- 175cm. Tất nhiên, trong tương lai khi xã hội phát triển thì chiều cao trung bình của người Việt sẽ tăng lên cùng với việc tăng đều tất cả các chỉ số khác.

## 2.2. Cân nặng

Cân nặng hợp lý của người Việt Nam có thể tính theo công thức

Cân nặng = chiều cao – 105

Ví dụ: cao 160- 170cm thì cân nặng = chiều cao- 105

Nhưng nếu cao > 170cm thì cân nặng = chiều cao – 110

Nếu thấp < 160 thì cân nặng = chiều cao – 100

Khi tính cụ thể cho từng người thì sai số cho phép có thể từ 3 đến 5, và ngay cả mức độ sai số này cũng chỉ là tương đối, có thể nhiều hoặc ít hơn.

## 2.3. Vòng ngực

Đây là vòng ngực số 2, là vòng ngực đi qua 2 núm vú.

Vòng ngực này là tiêu chuẩn bằng  $\frac{1}{2}$  chiều cao toàn thân. Tất nhiên là có sai số nhưng càng gần với tiêu chuẩn này thì càng được coi là đẹp.

Muốn đánh giá vẻ đẹp của bộ ngực phụ nữ thì phải đo thêm ít nhất là vòng ngực số 3, là vòng ngực đi qua nếp lằn dưới vú. Vú đứng và đẹp khi vòng ngực 2 lớn hơn vòng ngực 3 khoảng 10cm.

Vòng ngực nam giới thường bằng  $\frac{1}{2}$  chiều cao thân – 10 đến 15.

## 2.4. Vòng eo

Đo ở chỗ nhỏ nhất của bụng trên xương chậu.

Vòng eo được coi là đẹp khi nhỏ hơn vòng ngực khoảng 20cm và nhỏ hơn vòng hông khoảng 24cm.

Khi tỉ lệ vòng eo/ vòng hông tương đương 0,618 được coi lý tưởng - tỷ lệ vàng.



Ở nam giới, vòng bụng thường nhỏ hơn vòng ngực 30cm.

## **2.5. Vòng hông**

Đo ở nơi lớn nhất của hông. Vòng hông tiêu chuẩn thường lớn hơn vòng ngực 4cm, nghĩa là lớn hơn vòng eo khoảng 24cm.

Tất nhiên hông được coi là đẹp cần phải có nhiều yếu tố như phải nở nang tròn đầy cân đối, săn chắc nhưng không thô cứng, mềm mại nhưng không chảy xệ và cần phải cân xứng với toàn bộ cơ thể.

## **2.6. Vòng đùi**

Đo ở nơi lớn nhất của đùi, dưới lằn hông.

Vòng đùi tiêu chuẩn của người phụ nữ Việt Nam khoảng 45-50cm, thường bằng 1/3 chiều cao trừ đi 5 đến 10cm.

Một cặp đùi được coi là đẹp khi có vòng đùi tiêu chuẩn, đùi thon dài, căng tròn, không nhão xệ và nhăn nứt da.

Đùi đẹp là yếu tố cơ bản tạo nên chân đẹp.

Chân đẹp phải có đủ các yếu tố:

- Hình dáng: Chân dài, có vòng đùi, vòng bắp chân hợp lý. Hai chân phải thẳng cân đối. Trong tư thế đứng thẳng chạm 2 mắt cá trong, 2 chân phải chạm nhau ở dọc đùi, ở mặt trong đầu gối và ở 2 bắp chân.

- Chân phải dài và độ dài có tỷ lệ cân xứng với cơ thể. Độ dài đẹp của chân được xác định bằng chỉ số Skelie.

- Chỉ số Skelie = (chiều cao đứng – chiều cao ngồi) x 100 : chiều cao ngồi.

- Ở người Việt Nam, chỉ số Skelie trung bình từ 85-90. Chỉ số 90 được coi là đẹp.

## **2.7. Một số yếu tố cần thiết khác**

Đây là một số yếu tố góp phần đánh giá chính xác hơn về đẹp ngoài hình. Những yếu tố này có thể không cần thiết lắm khi chúng ta tự đánh giá bản thân mình hoặc đánh giá ngoại hình của bất kỳ ai một cách tương đối. Nhưng nó lại rất

quan trọng khi cần đánh giá chính xác tỉ mỉ, nhất là khi cần có sự so sánh lựa chọn như trong các cuộc thi Hoa hậu, người mẫu.

**- Độ dài thân người:**

Chúng ta đều biết tỉ lệ giữa thân người và chân rất quan trọng. Không phải cứ chân dài là đẹp. Người ta rất dễ nhận ra sự thiếu cân đối của người chân dài lưng ngắn hoặc ngược lại.

Tỷ lệ dài thân = chiều cao ngồi x 100 : chiều cao đứng.

Ở người Việt Nam trung bình là # 50.

**- Chiều dài tay:**

Nếu chiều dài tay không cân xứng với lưng và chân cũng sẽ tạo sự bất cân xứng rất dễ nhận thấy.

**- Chiều dài chân:**

Với phụ nữ Việt Nam chân dài khoảng 90cm được coi là chuẩn đẹp.

- **Vòng bắp chân:** Thường nhỏ hơn vòng đùi khoảng 20cm.

- **Vòng cánh tay:** khoảng ½ vòng đùi.

- **Vòng cổ:** thường vòng bằng bắp chân hoặc bằng ½ vòng eo bụng.

**\* Một cách tính đơn giản:**

- Cân nặng = số lẻ của chiều cao – 10 (Kết quả cho phép sai số 4).

Ví dụ: chiều cao 1m60, thì cân nặng là: 60 – 10 = 50kg.

- Vòng ngực đỉnh vú = ½ chiều cao (sai số 4)

- Vòng eo = Vòng ngực – 22 (sai số 4)

- Vòng hông = Vòng ngực + 5 (sai số 4).