

## PHẪU THUẬT NIKAI DOH ĐIỀU TRỊ BỆNH LÝ CHUYỂN GÓC ĐỘNG MẠCH - THÔNG LIÊN THẤT - HỢP PHỔI: NHÂN 1 TRƯỜNG HỢP

*Nguyễn Lý Thịnh Trường \**, *Nguyễn Minh Vương \*\**

### TÓM TẮT

Chuyển góc động mạch, thông liên thất và hẹp đường ra thất trái là bệnh lý tim bẩm sinh phức tạp có nhiều phương pháp điều trị phẫu thuật sửa toàn bộ. Tại Việt Nam, phần lớn các bệnh nhân được điều trị phẫu thuật sửa toàn bộ cho bệnh lý này áp dụng phương pháp sửa chữa tầng thất theo kỹ thuật REV của Lecompte. Chúng tôi báo cáo một trường hợp được phẫu thuật sửa toàn bộ thành công áp dụng phương pháp Nikaidoh tại Bệnh viện Nhi Trung Ương.

### ABSTRACT

Transposition of the great arteries, ventricular septal defect with left ventricular outflow tract obstruction is a complex form of congenital heart disease with many options for total correction. Almost patient suffered this complex heart disease was treated in Viet Nam with REV technique. We presented the first case successfully operated with Nikaidoh operation in National Hospital of Pediatrics.

### I. ĐẶT VẤN ĐỀ

Bệnh tim bẩm sinh chuyển góc động mạch có kèm thông liên thất và hẹp đường ra thất trái (hẹp phổi) là bệnh tim bẩm sinh phức tạp. Tại Việt Nam, phần lớn các bệnh nhân được điều trị phẫu thuật sửa toàn bộ cho bệnh lý này áp dụng phương pháp sửa chữa tầng thất theo kỹ thuật REV của Lecompte. Chúng tôi báo cáo một trường hợp được phẫu thuật sửa toàn bộ thành công áp dụng phương pháp Nikaidoh tại Bệnh viện Nhi Trung Ương.

### II. BỆNH NHÂN VÀ PHƯƠNG PHÁP

Trẻ trai 15 tháng tuổi, cân nặng 8.5kg, được chuyển đến Bệnh viện Nhi Trung Ương từ một trung tâm khác. Siêu âm tim phát hiện bệnh lý chuyển góc động mạch, tương quan hai đại động mạch trước-sau với động mạch chủ nằm chệch trước phải so với động mạch phổi, thông liên thất phần buồng nhận lớn

đường kính 18mm, hẹp đường ra thất trái mức độ trung bình nặng trên một đoạn dài do vách nón lệch hàng kèm theo thiếu sản vòng van và thân động mạch phổi, hai nhánh phổi phát triển tốt, không có tổn thương cuống ngựa của các van nhĩ-thất Thông tim chẩn đoán cho thấy hai động mạch vành xuất phát bình thường theo kiểu 1LCx-2R.<sup>3</sup>

Phẫu thuật sửa toàn bộ được tiến hành với tuân hoàn ngoài cơ thể có hạ thân nhiệt mức độ trung bình 28°C. Động mạch chủ xuất phát từ thất phải, nằm phía trước và bên phải so với động mạch phổi, hai động mạch vành kiểu 1LCx-2R, có 2 nhánh conal nhỏ xuất phát từ hai động mạch vành phải và trái cấp máu song song cho vùng nón và tổ chức dưới van động mạch chủ. Kích thước của động mạch phổi 9mm so với động mạch chủ 17mm, hai nhánh động mạch phổi tốt, ống động mạch đã đóng chỉ còn là dây chằng động mạch. Dung dịch liệt tim được sử dụng là Custodiol®, canuyl động mạch chủ được đặt ở dưới nguyên ủy của thân động mạch cánh tay-đầu phải và hai canuyl tĩnh mạch. Sau khi tiến hành liệt tim, động mạch chủ được cắt rời phía trên các mép van khoảng 1cm. Qua van động mạch chủ, phần gốc động mạch chủ bao gồm van động mạch chủ được cắt rời khỏi phễu của tâm thất phải. Phần mô dưới động mạch vành phải và động mạch vành trái được giải phóng khỏi thượng tâm mạc, động mạch vành phải được giữ nguyên vị trí, button động mạch vành trái được tách rời khỏi động mạch chủ nhằm tránh khả năng xoắn vặn sau khi chuyển vị động mạch chủ. Phần mô khuyết trên động mạch chủ sau khi tách rời động mạch vành trái được tái tạo lại bằng miếng

\* *Khoa Ngoại - Bệnh viện Nhi Trung Ương*

\*\* *Khoa Tim Mạch - Bệnh viện Nhi Trung Ương*

*Người chịu trách nhiệm khoa học: Nguyễn Lý Thịnh Trường*

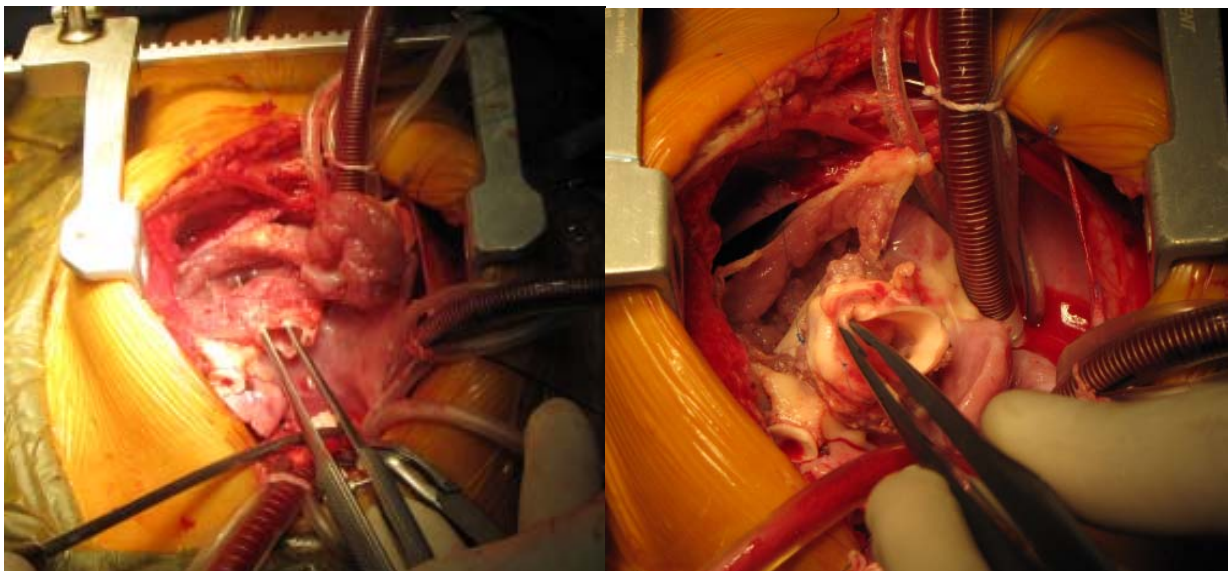
*Ngày nhận bài: 21/10/2013 - Ngày Cho Phép Đăng: 25/11/2013*

*Phản Biện Khoa học: GS.TS. Đặng Hanh Đệ*

*GS.TS. Bùi Đức Phú*

màng tim bò với chỉ Prolene 8.0. Động mạch phổi được cắt ngang sát với các xoang của van động mạch phổi, hai nhánh động mạch phổi được giải phóng rộng rãi và tiến hành thủ thuật Lecompte chuyển động mạch phổi ra phía trước động mạch chủ. Van động mạch phổi có 3 lá van mềm mại, đường kính vòng van động mạch phổi 10mm, hẹp rất nặng dưới van động mạch phổi do thương tổn vách nón lệch hàng, vách nón phì đại gây hẹp đường ra thất trái trên một đoạn dài khoảng 12mm. Sau khi tiến hành tách rời động mạch phổi khỏi đường ra thất trái, chúng tôi mở dọc vách nón xuống tới bờ trên của lỗ thông liên thất, giải phóng toàn bộ thương tổn hẹp đường ra thất trái. Phần gốc động mạch chủ bao gồm van động mạch chủ và động mạch vành phải được trồng lại trên đường ra tâm thất trái bằng chỉ Prolene 5.0 khâu vắt sau khi quay một góc 90° từ trước ra sau, từ phải sang trái (Hình 1). Động mạch chủ mới được tái tạo sau khi một phần động mạch chủ được cắt bỏ nhằm giảm nguy cơ chèn ép của động mạch chủ mới vào động mạch phổi sau khi tiến hành thủ thuật Lecompte. Lỗ thông liên thất phần buồng nhận và thành trước của đường ra thất trái được vá kín bằng miếng màng tim bò với chỉ Prolene 6.0 mũi rời có pledget phối hợp khâu vắt. Động mạch vành trái được

trồng lại vào động mạch chủ trên vị trí xoang không vành theo kỹ thuật “cửa lật” với chỉ Prolene 8.0. Phần thân động mạch phổi không có van được nối liền với đường ra thất phải với miếng động mạch chủ được cắt rời nhằm tránh co kéo chạc ba động mạch phổi. Sau khi thả cặp động mạch chủ tưới máu lại cho tim, mặt trước thân động mạch phổi được mở dọc, thành tự do của đường ra thất phải được tái tạo lại bằng màng tim tự thân của bệnh nhân không qua xử lý gluteraldehyd. Bệnh nhân được cai máy tim phổi nhân tạo với huyết động ổn định. Thời gian cặp động mạch chủ là 237 phút, thời gian chạy máy tim phổi nhân tạo là 377 phút. Bệnh nhân được để hở xương ức, thở máy với an thần và giãn cơ trong 36 giờ đầu sau phẫu thuật. Xương ức được đóng vào ngày thứ 2 sau phẫu thuật, thời gian thở máy sau mổ là 6 ngày. Điều trị sau mổ bao gồm thuốc trợ tim Digoxin, các thuốc lợi tiểu và ức chế men chuyển. Siêu âm tim sau mổ cho thấy chức năng thất trái tốt, EF 63%, không còn thương tổn hẹp đường ra thất trái, chênh áp qua đường ra thất trái là 13mmHg, còn shunt tồn lưu nhỏ 2mm qua miếng vá thông liên thất, vận động của thành tự do thất phải giảm nhẹ, hở phổi tự do. Bệnh nhân xuất viện sau 32 ngày điều trị với toàn trạng ổn định, các liều thuốc trợ tim và lợi tiểu mức độ nhẹ.



**Hình 1:** Vách nón được cắt bỏ và động mạch chủ được trồng lại trên đường ra thất trái

### III. BÀN LUẬN

Bệnh lý chuyên gốc động mạch kèm thông liên thất và hẹp đường ra thất trái có nhiều lựa chọn phẫu thuật sửa toàn bộ với nhiều phương pháp. Tỷ lệ bệnh nhân sống sót sau 20 năm theo dõi của phẫu thuật Rastelli đối với dạng bệnh lý này của các trung tâm lớn trên thế giới như Toronto, Mayo Clinic hay Boston dao động quanh 50% nếu bao gồm cả tỷ lệ tử vong trong phẫu thuật [1,2]. Theo kết quả của nghiên cứu mới công bố, kết quả phẫu thuật REV trên những bệnh nhân này đạt được khoảng 85% sống còn sau 25 năm theo dõi [3]. Mỗi một phương pháp phẫu thuật có những lợi điểm cũng như nhược điểm riêng. Đối với phẫu thuật Rastelli, kết quả theo dõi lâu dài cho thấy tỷ lệ sống còn bị ảnh hưởng bởi những yếu tố chính bao gồm thương tổn tắc nghẽn đường ra thất trái còn tồn tại sau mổ và rối loạn nhịp. Đối với phẫu thuật REV, tỷ lệ tử vong muộn liên quan chủ yếu tới nguyên nhân loạn nhịp.

Phẫu thuật Nikaidoh với nguyên lý giải phóng toàn bộ thương tổn hẹp đường ra thất trái, tái tạo lại đường ra thất trái thẳng hàng, làm giảm công cơ bóp của tim, đồng thời đường ra thất phải được tái tạo cũng nằm đúng vị trí của phễu tâm thất phải, không nằm ngoài tim như đối với các bệnh nhân sau phẫu thuật Rastelli hay REV [4]. Ngoài ra, đối với những trường hợp có chống chỉ định phẫu thuật Rastelli và REV như thông liên thất phần buồng nhận hoặc có thương tổn cuờn ngựa của các van nhĩ thất, phẫu thuật Nikaidoh có thể cho phép tiến hành sửa chữa hai thất với khả năng thành công và tỷ lệ sống còn sau phẫu thuật cao [5]. Theo nghiên cứu của Nikaidoh, tỷ lệ sống còn sau 20 năm theo dõi của nhóm bệnh nhân được thực hiện kỹ thuật này đạt được tới 95%, không có bệnh nhân phải mổ lại do tắc nghẽn đường ra thất trái [6]. Tuy nhiên theo một vài tác giả, chống chỉ định duy nhất đối với phẫu thuật Nikaidoh là bất thường động mạch vành [4,5]. So với các kỹ thuật sửa chữa hai thất khác, kết quả phẫu thuật của phương pháp Nikaidoh tỏ ra hấp dẫn và có những lợi điểm rõ rệt, tuy kết quả theo dõi lâu dài vẫn cần được tiếp tục chứng minh. Tuy nhiên thực hiện phẫu thuật này sẽ

phải đối mặt với rất nhiều khó khăn đặc biệt về kỹ thuật, vì phẫu thuật Nikaidoh bao hàm 3 phẫu thuật lớn là phẫu thuật Ross, phẫu thuật Konno (giải phóng các thương tổn trên đường ra thất trái) và phẫu thuật Jatene (trồng lại các động mạch vành).

Bệnh nhân nghiên cứu của chúng tôi có thương tổn của chuyên gốc động mạch kèm theo thông liên thất lớn phần buồng nhận và hẹp đường ra thất trái trên một đoạn dài không thể giải phóng bằng phương pháp cắt mở rộng thông thường do đó bệnh nhân không có chỉ định tiến hành phẫu thuật chuyên gốc động mạch thông thường kèm theo vá thông liên thất và mở rộng đường ra thất trái. Với vị trí lỗ thông liên thất nằm ở vị trí buồng nhận, phẫu thuật Rastelli và REV với miếng vá thông liên thất dự kiến sẽ chiếm một phần lớn thể tích của thất phải không phải là một lựa chọn tốt cho bệnh nhân này. Do đó lựa chọn dành cho trường hợp này chỉ còn hai khả năng, thứ nhất là tiến hành phẫu thuật sửa chữa theo hướng 1 tâm thất và thứ hai là phẫu thuật Nikaidoh. Với hiểu biết và kinh nghiệm của chúng tôi, bệnh nhân được lựa chọn theo hướng sửa chữa hai thất với mong muốn tránh các hậu quả lâu dài không thể tránh khỏi sau phẫu thuật Fontan. Kết quả siêu âm sau phẫu thuật cho thấy kết quả bước đầu rất khích lệ với chức năng thất trái bảo tồn tốt bất chấp thời gian cấp động mạch chủ kéo dài, thương tổn hẹp đường ra thất trái được loại bỏ hoàn toàn. Sau phẫu thuật bệnh nhân có thương tổn hở phổi tự do, tuy nhiên những bệnh nhân sau phẫu thuật REV và Nikaidoh có theo dõi lâu dài sau phẫu thuật cho thấy bệnh nhân có khả năng thích ứng tốt với thương tổn này trong một thời gian dài, chỉ với 30% các bệnh nhân cần can thiệp lại trên đường ra thất phải trong 15-20 năm theo dõi lâu dài [4,5,6].

Để thay kết luận, kết quả sớm sau phẫu thuật Nikaidoh được áp dụng tại điều kiện Việt Nam là khả quan và cung cấp thêm lựa chọn điều trị đối với bệnh lý chuyên gốc động mạch, thông liên thất kèm theo hẹp đường ra thất trái mức độ đáng kể. Theo dõi lâu dài sau mổ với số lượng bệnh nhân lớn hơn là thực sự cần thiết.

## TÀI LIỆU THAM KHẢO

1. Dearani JA, Danielson GK, Puga FJ, Mair DD, Schleck CD. Late results of the Rastelli operation for transposition of the great arteries. *Semin Thorac Cardiovasc Surg Pediatr Card Surg Annu* 2001;4:3-15.
2. Kreutzer C, De VJ, Oppido G, Kreutzer J, Gauvreau K, Freed M, et al. Twenty-five-year experience with Rastelli repair for transposition of the great arteries. *J Thorac Cardiovasc Surg* 2000;120:211-223.
3. Di Carlo D, Tomasco B, Cohen L, Vouhe P, and Lecompte Y. Long-term results of the REV (reparation a l'etage ventriculaire) operation. *J Thorac Cardiovasc Surg* 2011; 142:336-343.
4. Morell VO, Jacobs JP, Quintessenza JA. Aortic translocation in the management of transposition of the great arteries with ventricular septal defect and pulmonary stenosis: results and follow-up. *Ann Thorac Surg* 2005;79:2089-2092.
5. Morell VO, Wearden PD. Aortic translocation for the management of transposition of the great arteries with a ventricular septal defect, pulmonary stenosis, and hypoplasia of the right ventricle *Eur J Cardiothorac Surg* 2007;31:552-554.
6. Yeh Jr T, Ramaciotti C, Leonard SR, Roy L, Nikaidoh H. The aortic translocation (Nikaidoh) procedure: midterm results superior to the Rastelli procedure *J Thorac Cardiovasc Surg* 2007;133:461-469.