

# Nhân hai trường hợp mắc viêm não tự miễn do thụ thể NMDA có u quái buồng trứng đã được điều trị loại bỏ khối u

Phạm Bá Nha<sup>1</sup>, Nguyễn Việt Hà<sup>1</sup>  
<sup>1</sup>Bệnh viện Bạch Mai

doi: 10.46755/vjog.2022.3.1416

Thông tin liên hệ (Corresponding author): Phạm Bá Nha, email: bnphanh2018@gmail.com  
Nhận bài (received): 8/9/2022 - Chấp nhận đăng (accepted): 25/9/2022

## Tóm tắt

**Tổng quan:** Viêm não do thụ thể N-methyl-D-aspartate (NMDAR) là một bệnh hiếm. Từ năm 2007 đã xuất hiện một vài báo cáo ca bệnh trên thế giới. Ở Việt Nam được ghi nhận là hiếm trên lâm sàng và chưa có báo cáo nào trong Y văn.

**Báo cáo 02 trường hợp:** Hai trường hợp này đã được ghi nhận trong năm 2017 và 2018. Người bệnh nhân đã được điều trị ở tuyến dưới nhưng không có kết quả, được chuyển đến bệnh viện Bạch Mai khi các triệu chứng toàn thân nặng và được điều trị kéo dài ở những đơn vị chăm sóc đặc biệt. Các triệu chứng không điển hình và dễ nhầm lẫn là những lý do khiến bệnh được phát hiện muộn và biến chứng có thể xuất hiện ở người bệnh. Trước đây, khi bệnh nhân có những biểu hiện này được chẩn đoán bị viêm não không rõ nguyên nhân, có thể gây ra di chứng nặng hoặc thậm chí là tử vong. Viêm não NMDA liên quan đến u quái buồng trứng là viêm não tự miễn thường gặp ở phụ nữ trẻ.

**Kết luận:** Với mục đích đóng góp một phần kinh nghiệm trong chẩn đoán viêm não do thụ thể NMDAR và có kế hoạch điều trị sớm, chúng tôi xin báo cáo trường hợp hai phụ nữ trẻ đã được cắt bỏ u quái buồng trứng và điều trị sau phẫu thuật, một bệnh nhân được sử dụng liệu pháp miễn dịch và một bệnh nhân không sử dụng liệu pháp miễn dịch.

**Từ khóa:** viêm não NMDA, viêm não tự miễn, u quái buồng trứng.

## Treatment of anti-NMDA receptor encephalitis with ovarian teratoma removal: a literature review and two case reports

Phạm Bá Nha<sup>1</sup>, Nguyễn Việt Hà<sup>1</sup>  
<sup>1</sup>Bach Mai Hospital

### Abstract

**Background:** NMDAR antibody encephalitis appears rare in the world, the number of clinical cases in Vietnam which were recorded is rare.

**Case report:** we describe two new cases of disease in recent years with the aim of contributing to diagnosis and treatment experiences. These cases were noted over the past 3 years with the patients who have been treated at lower levels but have no results. They came to us when symptoms become worse and therefore required prolonged treatment with special intensive care facilities. The atypical and easily confused symptoms are the reasons that make the disease be detected late; leading to a much higher cost of treatment and the complication may appear in the patient. In the past, patients with these manifestations were diagnosed with unexplained encephalitis and severe sequelae or death. Autoimmune encephalitis has many types; NMDA encephalitis associated with ovarian teratoma is the most common autoimmune encephalitis in young women.

**Conclusion:** In conclusion, based on the case report, we hope to contribute some experiences on the diagnosis and the strategy in early treatment. With most female patients at a very young age, early treatments to avoid complications will help patients have a quality life and maintain reproductive function.

**Keywords:** N-methyl-D-aspartate receptor (NMDAR), auto-immune encephalitis, Ovarian teratoma.

### 1. ĐẶT VẤN ĐỀ

Viêm não do Anti-N-methyl-D-aspartate receptor (Anti NMDAR) được định nghĩa là một rối loạn tự miễn liên quan đến u quái buồng trứng [1]. Bệnh nhân thường xuyên có các dấu hiệu rối loạn về tâm thần, các cử động vô ý thức và nhanh chóng tiến triển đến tình trạng giảm thông khí trung tâm và rối loạn chức năng cơ quan trong cơ thể [2].

Mặc dù thực tế trong các nghiên cứu cho thấy có sự khác nhau giữa biểu hiện của bệnh viêm não tự miễn liên quan đến u quái buồng trứng nhưng đều dẫn đến hậu quả nghiêm trọng và có thể đe dọa đến tính mạng của bệnh nhân. Dù các triệu chứng khi biểu hiện rất nghiêm trọng nhưng khi khối u được loại bỏ thì các triệu chứng đó lại được cải thiện nhanh [2].

Lý do tại sao hội chứng này không được mô tả cho đến năm 2007 có liên quan đến việc chẩn đoán. Khi có xét nghiệm được NMDA và xác định được mối liên quan của kháng thể này với tình trạng viêm não tự miễn trong u quái buồng trứng. Tại Việt Nam đã xét nghiệm được từ 2017 (liên quan ca bệnh đầu tiên). Điều này giải thích tại sao phần lớn các trường hợp trước đó được chẩn đoán là viêm não virus hay viêm não không rõ nguyên nhân [1].

## 2. BÁO CÁO TRƯỜNG HỢP

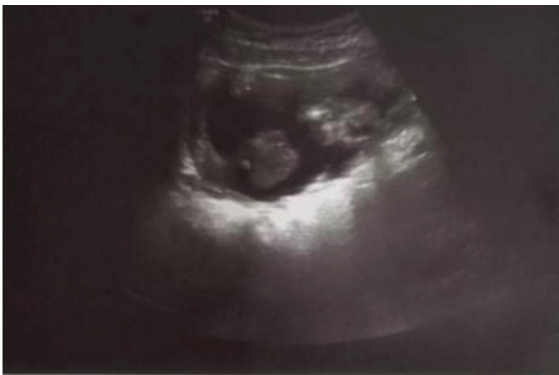### Trường hợp 1

Người bệnh đầu tiên là nữ 18 tuổi có tiền sử y khoa khoẻ mạnh. Bệnh nhân có các triệu chứng bao gồm nôn, đau đầu, sốt cao (luôn trên 39,5 độ) và mất phương

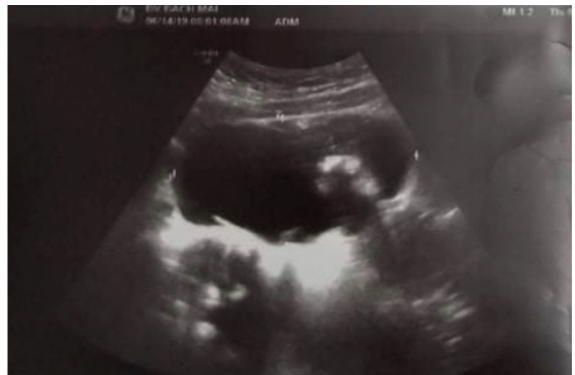hướng nhanh sau một tuần, sau đó là sốt cao kèm theo tiểu không tự chủ, hay nhầm lẫn và hay quên. Nhập Viện quốc gia bệnh Nhiệt Đới từ ngày 7 tháng 1 năm 2017 (sau một ngày điều trị tại Bệnh viện Đa khoa tỉnh Thanh Hóa). Bệnh nhân được điều trị bằng kháng sinh kết hợp liều cao, thuốc kháng virus, điều trị kháng sinh phòng nhiễm khuẩn, Solumedrol, thuốc an thần để chống phù não nhưng bệnh có xu hướng nặng hơn, điểm Glasgow là 10, thông khí kém buộc phải mở khí quản, an thần thở máy.

MRI não thấy tình trạng phù bán cầu nhẹ. CT bụng và siêu âm (Hình 1) cho hình ảnh một khối u buồng trứng 90x60mm ở buồng trứng phải.

A

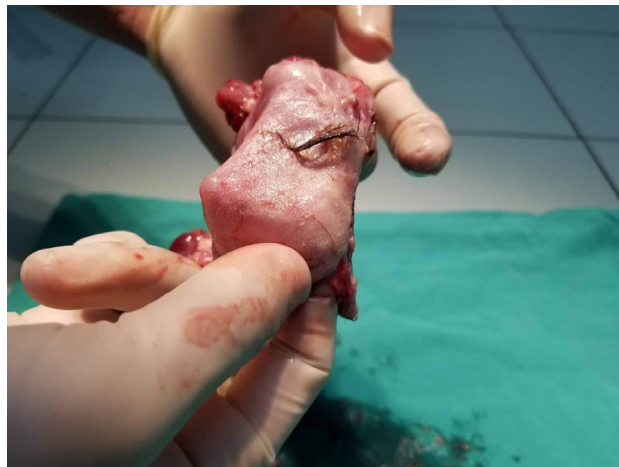

B



**Hình 1.** Hình ảnh khối u buồng trứng trên siêu âm

Sau khi hội chẩn tại Bệnh viện Bạch Mai được xét nghiệm NMDA kết quả dương tính, Các Bác sĩ quyết định sử dụng liệu pháp miễn dịch và phẫu thuật cắt bỏ u buồng trứng tại Khoa Phụ - Sản, Bệnh viện Bạch Mai. Bệnh nhân được điều trị bằng immunoglobulin để chống lại viêm não do thụ thể kháng NMDA và trải qua một cuộc phẫu thuật thành công (Hình 2).



**Hình 2.** Hình ảnh u buồng trứng sau phẫu thuật

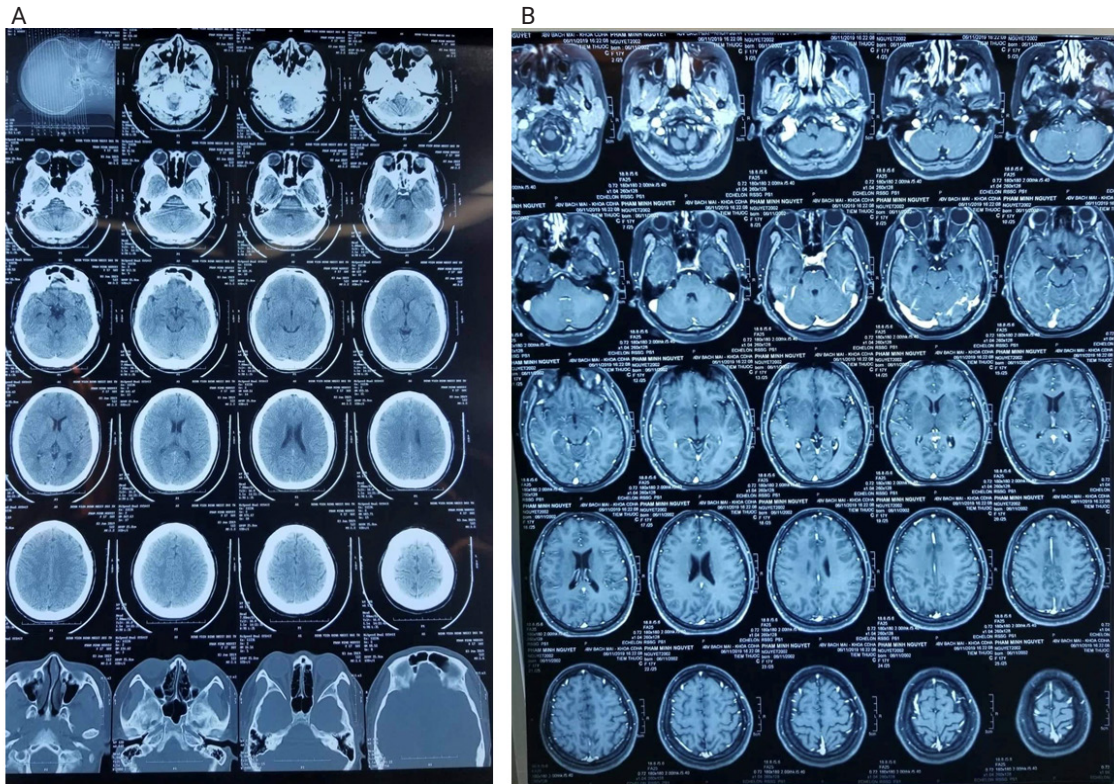
### Trường hợp 2

Người bệnh thứ hai là nữ 17 tuổi, không có tiền sử về các bệnh nội ngoại khoa hoặc tâm thần. Người bệnh bắt đầu với các triệu chứng đau đầu, giảm trí nhớ và sốt liên tục (38 độ) trong 6 ngày. Người bệnh bị sốt cao liên tục trong nhiều ngày, nhiệt độ trung bình trên 38,2 độ, tinh thần thay đổi, nói cười cả ngày mà không xác định được

chủ đề và biểu hiện chán ăn. Ngoài ra, mẹ người bệnh cho biết người bệnh có tình trạng mất trí nhớ, quên các sự việc gần đây, không nhớ gì trong vòng hai tháng trở lại. Sau đó bệnh nhân bắt đầu nói năng rời rạc, hành vi trở nên hung hăng, la hét với mọi người và không nhận ra những người xung quanh. Người bệnh được đưa đến Bệnh viện Tâm thần trung ương I nhưng được loại trừ

bệnh tâm thần và được chuyển vào Viện quốc gia các bệnh Nhiệt đới và được điều trị trong 4 ngày (01/06 - 04/06) trước khi nhập viện tại Viện sức khỏe tâm thần quốc gia (BVBM) vào ngày 4/6/2019 với nhiều biểu hiện giống tình trạng rối loạn tâm thần.

CT não và MRI não (Hình 3) không thấy có gì bất thường, Siêu âm và CT bụng cho hình ảnh một khối u buồng trứng kích thước 61x116 mm có khả năng là u quái buồng trứng.



**Hình 3.** Hình ảnh chụp MRI của bệnh nhân

Sau 1 tuần, các rối loạn tâm thần của bệnh nhân trở nên tồi tệ hơn, cấp tính và bắt đầu biểu hiện tình trạng nhiễm trùng ở hệ hô hấp và hai tuần sau khi nhập viện, bệnh nhân đã xuất hiện viêm phổi nặng. Các phương pháp cận lâm sàng kĩ hơn đã được thực hiện để tìm nguyên nhân. Điện não đồ (EEG) cho thấy nói chung không có các sóng bất thường. Bệnh nhân được sử dụng solumedrol và kháng sinh phối hợp liều cao.

Xét nghiệm tìm kháng thụ thể NMDA cho kết quả dương tính và chúng tôi đã tiến hành phẫu thuật để loại bỏ u buồng trứng tại khoa Phụ - Sản, bệnh viện Bạch Mai (Hình 4).

Kết quả mô bệnh học phù hợp với hình ảnh u quái

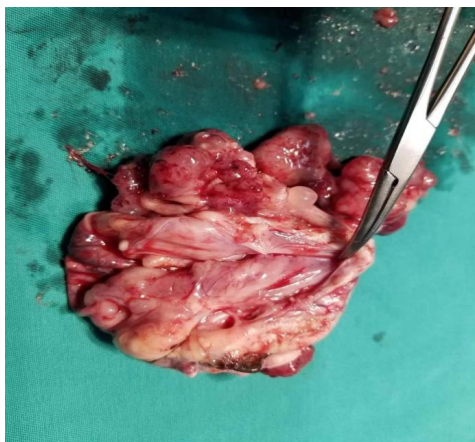buồng trứng trưởng thành. Các kết quả đã xác minh có sự xuất hiện mô của hệ thống thần kinh. Phương pháp nhuộm: H & E và PAS. Kiểm tra bằng kính hiển vi cho thấy khối u của mô buồng trứng và khối u bao gồm các thành phần phôi khác nhau. Các yếu tố biệt hóa tốt là mô da. Các trung mô bao gồm các mô xương và sụn. Ngoài ra, có sự hiện diện của yếu tố biệt hóa kém có chứa tế bào thần kinh chưa trưởng thành (số lượng tế bào thần kinh chưa trưởng thành chiếm <= 3 trường phóng đại năng lượng thấp).

Dựa trên các thông tin ở trên, chúng tôi đưa ra một bảng so sánh giữa hai ca lâm sàng để chúng ta thấy rõ hơn trong chẩn đoán và điều trị bệnh (Bảng 1).

**Bảng 1.** So sánh giữa 2 ca lâm sàng

Thông tin	Trường hợp 1	Trường hợp 2
Giới tính	Nữ	Nữ
Tuổi	18	17
Tiền sử	Khỏe mạnh	Khỏe mạnh
Triệu chứng ban đầu	Nôn, đau đầu, sốt cao, mất phương hướng về hành vi	Đau đầu, sốt liên tục, suy giảm trí nhớ, hưng cảm.

Triệu chứng sau đó	Tiểu tiện không tự chủ. Co cứng, phản ứng chậm với ngoại cảnh	Rối loạn về ngôn ngữ, thay đổi hành vi
Biến chứng	Giảm thông khí, rối loạn chức năng hô hấp	Viêm phổi do vi khuẩn Pseudomonas
Chẩn đoán sơ bộ	Viêm não	Rối loạn TT dạng hưng cảm
Công thức máu	Bình thường	Bạch cầu tăng
Sinh hoá máu	Bình thường	Bình thường
Đông máu cơ bản	Bình thường	Bình thường
Xét nghiệm nước tiểu	Bạch cầu tăng	Âm tính
PCR	HSV : âm tính Test lao : âm tính	Test cúm : âm tính Dengue test : âm tính Test lao : âm tính
MRI	Có hiện tượng phù não nhẹ	Bình thường
Điện não đồ	Bình thường	Sóng chậm
Dịch não tủy	Protein 0,81 g/L Glucose 3,9 mmol/L Pandy: dương tính	Protein 0,21 g/L Glucose 3,4 mmol/L Pandy: âm tính
CT bụng	Hình ảnh u buồng trứng 90x60mm	Hình ảnh u buồng trứng 61x116mm
Anti-NMDAr	Dương tính	Dương tính
Điều trị	Liệu pháp miễn dịch Phẫu thuật loại bỏ khối u Corticosteroid	Phẫu thuật loại bỏ khối u Corticosteroid
Giải phẫu bệnh	Sự có mặt của mô thần kinh và mô của buồng trứng	Sự có mặt của mô thần kinh và mô của buồng trứng
Hậu phẫu	Ổn định. Ra viện sau 1 tuần	Ra viện sau 2 tuần
Khám lại sau 6 tháng	Bình thường	Bình thường



**Hình 4.** hình ảnh u buồng trứng sau phẫu thuật (Người bệnh số 2)

### 3. BÀN LUẬN

#### Hoàn cảnh xuất hiện bệnh:

Không rõ hoàn cảnh xuất hiện bệnh. Thường biểu hiện các triệu chứng toàn thân như sốt kéo dài không rõ nguyên nhân, các triệu chứng thần kinh nhưng không có liệt khu trú, các dấu hiệu loạn thần... sau đó phát hiện u buồng trứng và xét nghiệm MNDA dương tính [3].

#### Triệu chứng và chẩn đoán:

Theo một số báo cáo, tiên lượng bệnh rất quan trọng và một số trường hợp người bệnh có thể gây tử vong với tổn thương không hồi phục đối với các vùng vỏ não ở người bị chẩn đoán muộn và chậm trễ trong quá trình chăm sóc y tế do tổn thương làm suy yếu chức năng thần kinh hoặc thậm chí tử vong.

Hiện nay, đối với các kháng thể gây bệnh, các bác sĩ có thể thay đổi vì hầu hết khi được chẩn đoán đúng và điều trị kịp thời theo đúng hướng thì bệnh nhân đều hồi phục [2]. Khi nghiên cứu kháng thể này dựa trên đặc tính được lý và di truyền cho thấy mối quan hệ giữa khả năng suy giảm chức năng thụ thể và biểu hiện lâm sàng của bệnh [3].

Ở cả hai trường hợp trên chúng tôi nhận thấy tuổi trung bình của bệnh nhân là rất trẻ (17 tuổi và 18 tuổi).

Các rối loạn xuất hiện cùng là biểu hiện của tâm thần hay các triệu chứng suy giảm trí nhớ, giảm mức độ ý thức, hành vi bất thường và các cử động không chủ ý.

Các triệu chứng đầu tiên giống nhau (sốt cao và đau đầu), bắt đầu bằng đau đầu, hoặc khó chịu, sau đó là một loạt các triệu chứng tâm thần và thay đổi hành vi dẫn đến mất ý thức xung quanh.

Bệnh nhân đến trong tình trạng mà các triệu chứng về tâm thần là nổi bật nhưng cả hai trường hợp đều không đáp ứng với các thuốc điều trị tâm thần.

Bệnh nhân sau khi có các triệu chứng tâm thần có thể chuyển thành một số biến chứng liên quan đến đường hô hấp và viêm phổi nặng, diễn biến bệnh thì càng ngày càng xấu đi.

Như vậy với những trường hợp bệnh nhân có các triệu chứng tâm thần khởi phát cấp tính nhưng không đáp ứng với các thuốc điều trị loạn thần thì cần được xem xét có thể là viêm não tự miễn và đi tìm nguyên nhân và u quái buồng trứng gây viêm não tự miễn là một nguyên nhân có thể gặp nên theo kinh nghiệm chúng ta sẽ tìm xem liệu có kèm theo một khối u quái buồng trứng nào không [5].

Chẩn đoán chính xác của bệnh vẫn còn khó khăn vì các triệu chứng của bệnh không điển hình và dễ bị nhầm lẫn với các bệnh lý Thần kinh, Tâm thần [4].

#### **Về điều trị**

Theo những nghiên cứu trước đây, viêm não do thụ thể NMDA thường xảy ra ở phụ nữ trẻ và thường kết hợp với các khối u buồng trứng, đặc biệt là u quái [2]. Sự xuất hiện của bệnh viêm não kèm theo u quái ở nam giới và trẻ nam là hầu như không gặp [3], trong khi ở phụ nữ trẻ thì viêm não thường đi kèm với u quái buồng trứng [4].

Khi so sánh hai trường hợp trên, chúng tôi thấy rằng phẫu thuật cắt bỏ khối u buồng trứng kết hợp với liệu pháp miễn dịch sẽ mang lại kết quả tốt hơn và bệnh nhân cũng sẽ hồi phục nhanh hơn. Bệnh nhân đầu tiên, mặc dù các triệu chứng tồi tệ hơn, thời gian chẩn đoán và phẫu thuật muộn hơn, nhưng nhờ sự kết hợp của immunoglobulin, quá trình phục hồi nhanh hơn so với bệnh nhân thứ hai. Các phân tích trong y văn cho thấy rằng việc sử dụng immunoglobulin là hữu ích trong hỗ trợ điều trị sau phẫu thuật.

Điều trị liệu pháp miễn dịch thường để cho hiệu quả cao nhất trong việc kiểm soát các triệu chứng của bệnh vẫn còn là một vấn đề tranh luận vì còn thiếu các dữ liệu quan trọng liên quan đến việc điều trị bệnh một cách tối ưu và các trường hợp có thể cho thấy một số yếu tố gây nhiễu dẫn đến sự chậm trễ trong chẩn đoán [3].

Việc loại bỏ một khối u buồng trứng bất thường kèm theo liệu pháp miễn dịch và sử dụng corticosteroid giúp cho quá trình hồi phục nhanh hơn và có thể hồi phục hoàn toàn. Trong trường hợp đầu tiên, chúng tôi cần nhiều thời gian để chẩn đoán, sau đó bệnh nhân được phẫu thuật và được điều trị bằng liệu pháp miễn dịch. Và trong trường hợp thứ hai, thực tế là chúng tôi đã có kinh nghiệm trước đó để có thể chẩn đoán sớm hơn nên bệnh nhân được chữa khỏi sớm hơn.

Người bệnh thứ hai không có đủ điều kiện để sử dụng immunoglobulin nhưng khi được phẫu thuật ngay sau khi chẩn đoán thì người bệnh đã hồi phục nhanh chóng mà không cần điều trị bằng liệu pháp miễn dịch. Do vậy, chúng tôi xác định rằng liệu pháp miễn dịch sẽ bổ

sung vào giá trị hiệu quả và khuyến nghị nên loại bỏ khối u quái sớm để giúp người bệnh hồi phục nhanh hơn[2].

Từ một số nghiên cứu trên thế giới, các nhà khoa học đã chứng minh rằng các phương pháp cân bằng miễn dịch loại bỏ nguyên nhân và các yếu tố nguy cơ là lựa chọn và hỗ trợ chính cho kế hoạch điều trị [3]. Các phương pháp miễn dịch như kết hợp với steroid, plasma và Immunoglobulin giúp làm giảm nồng độ kháng thể. Kết quả đem lại của việc loại bỏ u quái buồng trứng sớm là rút ngắn thời gian điều trị và cải thiện được các triệu chứng lâm sàng. Bên cạnh đó, chúng tôi xác định rằng cắt bỏ khối u là cách thiết yếu nhất cho phép bệnh nhân hồi phục hoàn toàn trong viêm não do thụ thể NMDA. Nếu chúng tôi thực hiện phẫu thuật càng sớm càng tốt, chúng tôi có thể rút ngắn thời gian điều trị. Khi so sánh kết quả điều trị giữa hai trường hợp, rõ ràng liệu pháp miễn dịch mang lại kết quả tốt hơn nhiều. Kinh nghiệm được rút ra là chúng ta nên cố gắng kết hợp cả phẫu thuật và liệu pháp miễn dịch chứ không chỉ mỗi loại bỏ khối u buồng trứng. Ngoài ra, chẩn đoán sớm sẽ giúp bệnh nhân tránh được các biến chứng thần kinh nghiêm trọng và phục hồi trí nhớ nhanh hơn. Trong nghiên cứu trước đây, các nhà khoa học đã chỉ ra rằng u quái buồng trứng chiếm 94% trong tất cả các trường hợp gây ra viêm não do thụ thể NMDA và các triệu chứng lâm sàng sẽ được cải thiện hay mất đi sau khi loại bỏ hoàn toàn khối u [6]. Có nhiều phương pháp điều trị ức chế miễn dịch như liệu pháp sử dụng globulin, steroid đường tiêm tĩnh mạch, liệu pháp plasmapheresis hoặc dùng cyclophosphamide nhưng nếu như chỉ sử dụng đơn độc thuốc ức chế miễn dịch thì chưa đủ để chữa khỏi bệnh [7]. Ngược lại việc loại bỏ khối u buồng trứng càng sớm càng tốt giúp cho bệnh được cải thiện nhanh chóng cho thấy tất cả các liệu pháp miễn dịch chỉ giúp hỗ trợ điều trị chứ không có tính quyết định trong việc điều trị. Hơn nữa những loại thuốc này có giá thành khá cao nên giá thành điều trị của bệnh nhân cũng sẽ rất đắt. Khi so sánh kết quả điều trị của bệnh nhân với những trường hợp đã từng được báo cáo chúng tôi thấy rằng bệnh nhân đã có sự cải thiện triệu chứng và hồi phục khá tốt, tuy nhiên chưa có nghiên cứu cụ thể để đánh giá khả năng tái phát[8]. Do đó sau khi xuất viện, bệnh nhân cần được tái khám nhiều lần để ngăn ngừa bệnh tái phát. Ngoài ra, do bệnh thường xảy ra ở những phụ nữ trẻ tuổi nên việc kiểm soát bệnh tránh tái phát và không để ảnh hưởng đến khả năng cũng như chức năng sinh sản của bệnh nhân là vô cùng quan trọng.

#### **4. KẾT LUẬN**

Viêm não do thụ thể NMDA-R có thể được định nghĩa là một hội chứng có triệu chứng đa dạng với chẩn đoán phân biệt rộng, bệnh được chẩn đoán xác định khi có kháng thể kháng NMDA được tìm thấy trong máu hoặc dịch não tủy. Các biểu hiện bệnh thường thay đổi nhưng bệnh đáp ứng nhanh nếu được điều trị đúng hướng. Để

có chẩn đoán và điều trị kịp thời thì cần có sự phối hợp chung tay của các bác sĩ ở nhiều chuyên ngành khác nhau, các bác sĩ chuyên ngành Sản Phụ khoa có vai trò quan trọng đem lại kết quả điều trị tích cực cho bệnh nhân không chỉ bằng việc loại bỏ khối u buồng trứng mà còn giúp bảo tồn khả năng sinh sản cho bệnh nhân.

Dựa trên hai trường hợp báo cáo ở trên, chúng tôi hy vọng sẽ đóng góp một số kinh nghiệm về chẩn đoán và đưa ra phương hướng trong điều trị sớm để tránh các biến chứng và sớm đưa người bệnh về cuộc sống bình thường.

## TÀI LIỆU THAM KHẢO

1. G. S. Day, S. M. High, B. Cot và cộng sự. Anti-NMDA-receptor encephalitis: case report and literature review of an under-recognized condition. *Journal of general internal medicine*, 2011, 26 (7), 811-816.
2. J. Dalmau, A. J. Gleichman, E. G. Hughes và cộng sự. Anti-NMDA-receptor encephalitis: case series and analysis of the effects of antibodies. *The Lancet. Neurology*, 2008, 7 (12), 1091-1098.
3. J. Dalmau, E. Lancaster, E. Martinez-Hernandez và cộng sự. Clinical experience and laboratory investigations in patients with anti-NMDAR encephalitis. *The Lancet. Neurology*, 2011, 10 (1), 63-74.
4. A. Uchino, T. Iizuka, Y. Urano và cộng sự. Pseudopiano playing motions and nocturnal hypoventilation in anti-NMDA receptor encephalitis: response to prompt tumor removal and immunotherapy. *Internal medicine (Tokyo, Japan)*, 2011, 50 (6), 627-630.
5. H. Shimazaki, Y. Ando, I. Nakano và cộng sự. Reversible limbic encephalitis with antibodies against the membranes of neurons of the hippocampus. *J of neurology, neurosurgery and psychiatry*, 2007, 78 (3), 324-325.
6. D. Wong và B. Fries. Anti-NMDAR encephalitis, a mimicker of acute infectious encephalitis and a review of the literature. *IDCases*, 2014, 1 (4), 66-67.
7. Titulaer M. Treatment and prognostic factors for long-term outcome in patients with anti-NMDA receptor encephalitis: an observational cohort study. *Lancet Neurol*. 2013;12(2):157–165.
8. Mann A., Grebenciucova E., Lukas R. Anti- N-methyl-D-aspartate receptor encephalitis: diagnosis, optimal management, and challenges. *Ther. Clin. Risk Manag*. 2014;10:517-525.