

**LỖM NGỰC BẨM SINH: CẬP NHẬT CHẨN ĐOÁN VÀ ĐIỀU TRỊ NGOẠI KHOA**

Nguyễn Thế May\*, Đoàn Quốc Hưng\*

**TÓM TẮT**

Lõm ngực (Pectus Excavatum) là một dị dạng bẩm sinh của thành ngực trước, trong đó xương ức và một vài sụn sườn hai bên xương ức phát triển bất thường làm cho thành ngực trước lõm xuống. Chẩn đoán lõm ngực dựa vào dấu hiệu lâm sàng; các xét nghiệm cận lâm sàng, từ đó đưa ra phân loại lõm ngực. Chỉ định điều trị phẫu thuật dựa vào triệu chứng nặng như mệt và đau ngực khi gắng sức; dựa vào mức độ lõm ngực; dựa vào yếu tố tâm lý và yêu cầu về thẩm mỹ của người bệnh... Điều trị phẫu thuật: Trước đây, những phẫu thuật can thiệp lớn vào thành ngực được thực hiện để loại sẹo mổ dài, xấu, thời gian phẫu thuật lâu, hậu phẫu nặng nề. Ngày nay, Những phương pháp can thiệp tối thiểu như phẫu thuật Nuss đang được ứng dụng rộng rãi, là một phẫu thuật ít xâm lấn, an toàn, hiệu quả và có tính thẩm mỹ cao. Cùng với việc ứng dụng của phẫu thuật nội soi lồng ngực, sự sáng tạo của phẫu thuật viên đã làm cho phẫu thuật Nuss trở nên an toàn, thuận lợi và hiệu quả hơn trong điều trị lõm ngực bẩm sinh.

**Từ khóa:** Lõm ngực bẩm sinh; phẫu thuật Nuss

**SUMMARY**

Pectus Excavatum (PE) is a congenital deformity of the anterior chest wall, in which the sternum and some rib's cartilage on the sides of the breastbone develop abnormally, causing the anterior chest wall to depress. Diagnosis of Pectus Excavatum based on clinical signs; subclinical tests, which provide a chest cavity classification. Surgical treatment based on symptoms such as fatigue and chest pain; based on degree of chest depression; based on the psychological problems and the cosmetic

requirements of the patient ... Surgical treatment: Previously, the large intervention surgeries on the chest wall was done, which leaved long and bad scars, long surgery time, severe postoperation. Nowadays, minimally invasive surgical procedures such as Nuss procedure is widely used, a less invasive, safe, effective and better cosmetic procedure. With the use of thoracic endoscopic surgery, the surgeon's creativity has made Nuss procedure more safe, more convenient, and more effective in the treatment of pectus excavatum.\*

**Keyword:** Pectus excavatum; Nuss procedure

Lõm ngực (Pectus excavatum) là dị tật bẩm sinh của thành ngực trước do sự phát triển bất thường của xương ức và một số sụn sườn kế cận làm cho thành ngực trước bị lõm xuống hoặc tạo thành hố. Đặc điểm nổi bật của lõm ngực là sự uốn cong ra sau của thân xương ức và mũi ức với điểm sâu nhất thường nằm ngay phía trên mũi ức, ở vị trí giữa mũi kiếm và thân xương ức, các sụn sườn kế cận thì quá phát uốn cong vào trong, đẩy xương ức ra sau. Lõm ngực gây ảnh hưởng tâm lý – thể chất, ảnh hưởng chức năng tim – phổi của người bệnh. Dị tật lõm ngực ít gặp ở chủng tộc da đen, thường gặp ở chủng tộc da trắng. Lõm ngực chiếm khoảng 90% trong tất cả các dị dạng lồng ngực. Theo thống kê ở Mỹ, trong 1000 trẻ sinh ra thì có 1 trẻ bị lõm ngực, tỉ lệ nam : nữ là 4 : 1. Nguyên nhân gây lõm ngực bẩm sinh chưa được xác định. Yếu tố gia đình được ghi nhận trong dị tật lõm ngực bẩm sinh.

\* Bệnh viện hữu nghị Việt Tiệp Hải Phòng

\*\* Bệnh viện hữu nghị Việt Đức, Trường Đại học Y Hà Nội  
Người chịu trách nhiệm khoa học: PGS.TS. Nguyễn Hoài Nam  
Ngày nhận bài: 01/05/2018 - Ngày Cho Phép Đăng: 20/05/2018  
Phản Biện Khoa học: PGS.TS. Đặng Ngọc Hùng

## II. CHẨN ĐOÁN VÀ PHÂN LOẠI LỖM NGỰC BẨM SINH

**2.1. Lâm sàng:** Lâm sàng lõm ngực bẩm sinh thường thể hiện ở 3 vấn đề chính:

**2.1.1. Ảnh hưởng tâm lý – thể chất:** trẻ nhỏ bị lõm ngực do chưa nhận thức rõ về hình thể lồng ngực nên thường không thay đổi tâm lý. Tuy nhiên, khi đến tuổi dậy thì hay vị thành niên, trẻ bị lõm ngực thường mặc cảm, tự ti, hay xa lánh bạn bè, né tránh các hoạt động và tình huống lộ ngực của mình. Trẻ lõm ngực thường gầy, thể chất kém phát triển, sa sút thể lực. Khi bị lõm ngực nặng, trẻ gầy yếu, suy nhược, sa sút trí tuệ, đôi khi bị trầm cảm, tự kỷ...

**2.1.2. Ảnh hưởng chức năng tim - phổi do bị chèn ép:** khi trẻ bị lõm ngực nhẹ, chức năng tim phổi chưa bị ảnh hưởng nhiều. Tuy nhiên, khi bị lõm ngực nặng có chèn ép tim phổi hoặc khi gắng sức nhiều về thể lực như lao động hoặc chơi thể thao thì chèn ép tim phổi thường biểu hiện rõ,

bệnh nhân thường thấy mệt nhanh và hụt hơi. Những biểu hiện thường gặp như: Mệt mỏi, hồi hộp; thở nhanh nông khi làm việc, gắng sức; có khi nhiễm trùng đường hô hấp kéo dài; nhịp tim nhanh, trống ngực, đôi khi nghe tim có tiếng thổi khi tim bị đẩy lệch hẳn về bên trái khi lõm ngực nặng.

**2.1.3. Đau ngực:** là triệu chứng cũng thường thấy ở trẻ lõm ngực, đặc biệt ở những trường hợp lõm ngực nặng. Nguyên nhân gây đau là do biến dạng xương, do căng cơ, do tư thế gò bó, không thoải mái trong sinh hoạt, nghỉ ngơi và hoạt động thể lực.

**2.1.4. Triệu chứng thực thể:** thành ngực trước lõm vào trong, lõm có thể đối xứng hoặc không đối xứng. Hình thái của hố lõm thường được chia thành hai dạng: dạng chén (hố lõm hẹp và sâu) và dạng đĩa (hố lõm nông và rộng – tương ứng với dạng ngực dẹt). Ngoài ra, còn có dạng kết hợp ngực vừa lồi, vừa lõm.

### 2.2. Cận lâm sàng

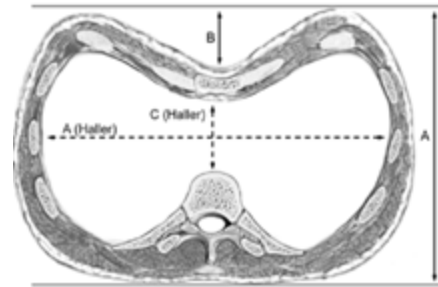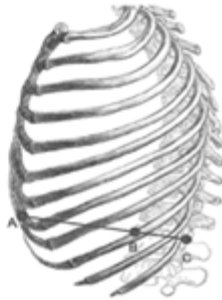
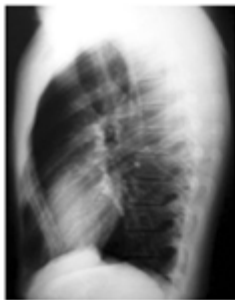#### 2.2.1. X-quang lồng ngực

- X-quang ngực tiêu chuẩn giúp đánh giá tình trạng nhu mô phổi, sự di lệch của tim, tình trạng cột sống có vẹo hay không.

- X-quang tư thế nghiêng: đánh giá tình trạng lõm ra sau của xương ức, tính chỉ số lõm ngực PI (pectus index); tính chỉ số ngực thấp LVI (Low Vertebral index).  $LVI = BC/AC$ .

**2.2.2. CT scanner lồng ngực:** đánh giá mức độ chèn ép tim và sự di lệch của tim; mức độ chèn ép phổi và xẹp phổi; sự mất cân xứng trong lồng ngực.

- Tính chỉ số lõm của Haller (HI – Haller's pectus index) là tỉ số giữa đường kính ngang và đường kính trước sau ngắn nhất tại nơi lõm nhất:  $HI \leq 2,56$ : bình thường;  $2,56 < HI \leq 3,25$ : lõm ngực nhẹ - trung bình;  $HI > 3,25$ : lõm ngực nặng.



**2.2.3. Đo chức năng hô hấp:** đa số lồng ngực có chức năng hô hấp bình thường lúc nghỉ ngơi. Tuy nhiên, khi lồng ngực nặng hoặc khi hoạt động thể lực tăng lên thì dung tích sống và thể tích thông khí tối đa sẽ giảm.

**2.2.4. Siêu âm tim:** siêu âm tim đánh giá cung lượng tim, chức năng tâm thất và sự hẹp đường ra của thất, đặc biệt là thất phải. Xương ức lõm đè ép vào tim từ phía trước có thể gây biến dạng vòng van hai lá hoặc buồng thất gây sa van hai lá gây hở van; giảm thể tích nhát bóp và giảm cung lượng tim.

**2.2.5. Điện tim:** những bất thường trên điện tim được ghi nhận là do cấu trúc bất thường của thành ngực, tim bị lệch và xoay sang bên trái khoang lồng ngực. Những biểu hiện trên điện tim có thể gặp như: Trục tim lệch phải; ST chênh xuống; Rối loạn nhịp tim: Block nhánh phải; block nhĩ thất; hội chứng Wolff-Parkinson – White...

**2.2.6. Xét nghiệm gene:** được thực hiện trong một số trường hợp lồng ngực kết hợp với bệnh mô liên kết hoặc bất thường bẩm sinh như hội chứng Marfan; hội chứng Jeune... do đột biến gene; bệnh có tính gia đình...

**2.2.7. Bài kiểm tra thể lực:** được thực hiện để theo dõi và đánh giá chức năng tim – phổi trong quá trình hoạt động thể lực như đạp xe hay các hoạt động hàng ngày.

### 2.3. Phân loại lồng ngực bẩm sinh

#### 2.3.1. Phân loại theo Donald Nuss

Tác giả Nuss phân loại dựa vào hình dáng (lõm hình chén, đáy sâu; lõm hình đĩa, đáy nông; hay dạng ngực lép); tính đối xứng (như lồng ngực đối xứng hay lồng ngực không đối xứng) và dựa vào mức độ lồng ngực (xác định bởi sự giảm khoảng cách ức – sống). Cách phân loại này ít có ứng dụng trên lâm sàng nên ngày nay ít dùng.

#### 2.3.2. Phân loại theo Hyung Joo Park

\* *Loại 1. Lõm đối xứng (lõm đồng tâm)*

- Loại 1A: lõm ngực đồng tâm khu trú, đối xứng, sâu ở phần dưới xương ức

- Loại 1B: lõm ngực đồng tâm dạng phẳng, nông, rộng, đối xứng

\* *Loại 2: Lõm không đối xứng*

- Loại 2A: lõm lệch tâm, tâm xương ức nằm ở đường giữa, nhưng hố lõm nằm ở một bên xương ức.

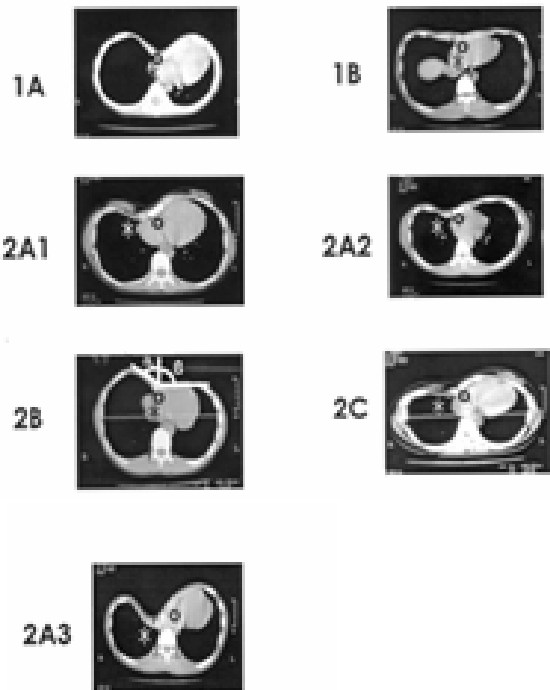
+ Loại 2A1: lõm ngực lệch tâm khu trú, tâm lõm nằm một bên

+ Loại 2A2: lõm ngực lệch tâm dạng phẳng, nông, rộng một bên

+ Loại 2A3: lõm ngực lệch tâm tạo kênh dài, lõm sâu, dài từ xương đòn đến phần dưới lồng ngực.

- Loại 2B: loại lõm ngực hỗn hợp, có lồi và lõm, lõm hai bên không cân xứng, tâm lõm nằm ở đường giữa, bờ hố lõm bên này thấp hơn bên kia.

- Loại 2C: phối hợp loại 2A và 2B.

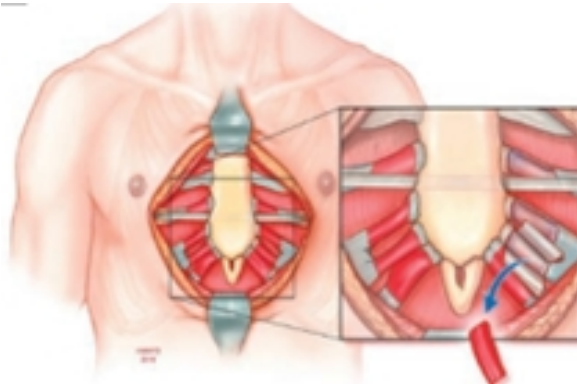


### 2.3.3. Phân loại theo vị trí, diện lõm và độ lõm

- Theo vị trí: theo trục dọc có 1/3 trên, 1/3 giữa và 1/3 dưới. Theo trục ngang có chính giữa (đối xứng, xương ức là lõm nhất), lệch trái và lệch phải.

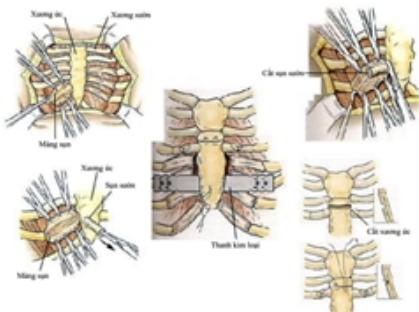
- Theo diện lõm có lõm điểm và lõm diện.

- Theo độ lõm: độ sâu của hố lõm (d) tính từ bờ cao nhất của hố lõm đến đáy hố lõm theo đường thẳng đứng, có lõm nhẹ ( $d \leq 1\text{cm}$ ); lõm trung bình ( $1,5 < d < 2,5\text{ cm}$ ); lõm nặng ( $d \geq 3\text{ cm}$ ) và lõm rất nặng khi xương ức nằm gần sát cột sống.



- Mô tả kỹ thuật: Rạch da dọc hoặc ngang xương ức, giải phóng chỗ bám của các cơ thành ngực trước khỏi xương ức và sụn sườn, cắt ngang toàn bộ các xương sườn sụn quanh chỗ lõm ở hai bên ngực và ngang xương ức chỗ bắt đầu lõm, giải phóng các dây chằng bám sau xương ức, lật ngược tấm lõm và khâu cố định các đầu sườn lại, phục hồi vết mổ theo giải phẫu.

#### \* Phẫu thuật Ravitch cải tiến



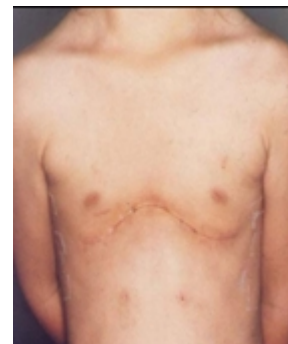
## III. ĐIỀU TRỊ NGOẠI KHOA LỖM NGỰC BẨM SINH

### 3.1. Phẫu thuật can thiệp lớn vào thành ngực

#### \* Phẫu thuật Ravitch kinh điển

- Năm 1949, Ravitch công bố kỹ thuật chỉnh sửa dị tật lõm ngực bằng cách lấy bỏ sụn sườn quá phát nhưng giữ lại màng sụn và cố định xương ức ở vị trí bình thường, các sụn sườn sau đó sẽ phát triển theo các màng sụn để lại và tạo một khung mới giữ xương ức ở vị trí đã được chỉnh sửa và cố định.

- Đây là một phẫu thuật lớn và tác động nhiều đến cấu trúc và chức năng của thành ngực trước, nó cũng có nhiều biến chứng trong và sau mổ, mất máu, hậu phẫu nặng nề, thời gian thở máy kéo dài hơn các phương pháp khác, hiệu quả thẩm mỹ hạn chế, đồng thời có nguy cơ hạn chế phát triển thành ngực sau này. Vì vậy, ngày nay trên thế giới hầu như không còn sử dụng phương pháp này nữa.



- Chỉ định: thường cho trẻ trên 6 tuổi.

- Mô tả kỹ thuật: Rạch da theo đường cong nằm ngang giữa núm vú và bờ dưới sụn sườn, mở rộng sang hai bên ngực. Lật vạt da lên trên qua chỗ bám của cơ ngực, cơ ngực được lật sang hai bên một khoảng ngắn từ chỗ bám vào xương ức và sụn sườn, cơ thẳng bụng được tách khỏi sụn sườn thấp bám vào xương ức. Màng xương được rạch dọc giữa mặt trước sụn sườn 4 và 5 hai bên và vào trong tới khớp ức – sụn sườn. Cắt bỏ những sụn sườn dị dạng dưới màng sụn hai bên, khâu lại màng sụn. Cắt phần mũi ức khỏi xương ức, tách rời cơ liên sườn và màng sụn khỏi xương ức. Phẫu tích giải phóng phần thấp khoảng sau xương ức. Cắt ngang xương ức hình chêm ở mặt trước, tương ứng với vị trí xương ức bắt đầu lõm ở phía sau. Phân xương ức sau khi được làm gãy không lấy ra mà nâng lên và xoay về vị trí giải phẫu cần chỉnh. Khâu phục hồi xương ức bằng chỉ thép, điều chỉnh cho mũi ức tương ứng với xương sườn 5 và 6 ở hai bên. Đặt thanh đỡ kim loại phía sau xương ức để giữ xương ức đúng vị trí mong muốn, cố định thanh đỡ. Khâu mũi ức và màng sụn với xương ức, phần màng sụn chỉ cần khâu dính lỏng. Đặt dẫn lưu màng phổi và sau xương ức (nếu cần), phục hồi thành ngực theo các lớp giải phẫu. Thanh đỡ sẽ được phẫu thuật gỡ bỏ ra sau 6 tháng.

Trong gần 50 năm, phẫu thuật Ravitch cải tiến được xem là phẫu thuật duy nhất và chuẩn mực để sửa chữa dị dạng lồng ngực. Tuy nhiên, đây là phẫu thuật gây tàn phá, đau nhiều sau mổ, nguy cơ nhiễm trùng xương ức, vết mổ, di lệch thanh đỡ, để lại sẹo lớn và lồng ngực tuy không lõm nhưng cũng không hoàn hảo về mặt thẩm mỹ do sẹo mổ lớn, lồi xương hoặc sụn xấu, mất cân đối...

#### \* **Phẫu thuật Bruner**

- Chỉ định: giống như chỉ định của kỹ thuật Ravitch

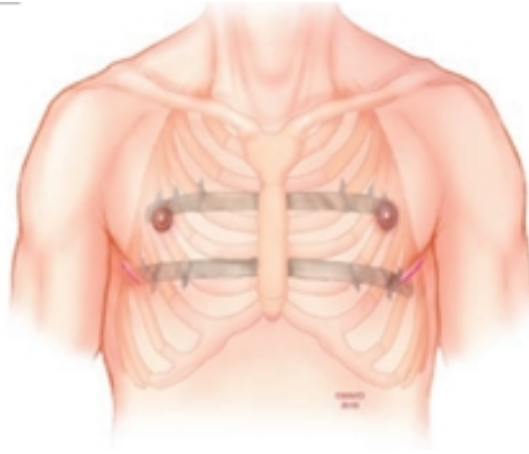
- Mô tả kỹ thuật: Rạch da dọc mặt trước xương ức, phẫu tích nâng vạt da và tổ chức dưới da hai bên lên. Cắt rời các sụn sườn dưới màng sụn hai bên ngực tại nơi tiếp giáp giữa sụn và xương sườn. Xẻ xương ức hình chữ T, đặt thanh đỡ kim loại (Kirschner) sau xương ức xuyên từ ngực phải sang ngực trái. Đặt dẫn lưu màng phổi và sau xương ức (nếu cần). Khâu phục hồi xương ức bằng chỉ thép, cố định thanh đỡ, đóng vết mổ theo các lớp giải phẫu. Thanh đỡ sẽ được rút ra sau 3 - 6 tháng và chỉ cần gây tê tại chỗ.

- Tương tự như phẫu thuật Ravitch, phẫu thuật Bruner cũng là một phẫu thuật tàn phá cấu trúc lồng ngực, nguy cơ nhiễm trùng xương ức, mất máu, sẹo mổ lớn, đau nhiều sau mổ...

#### **3.2. Phẫu thuật xâm lấn tối thiểu của Nuss**

- Lịch sử: Năm 1987, Donald Nuss nhận thấy rằng thành ngực trước của trẻ em rất linh hoạt và dễ uốn nắn, đặc biệt thuận lợi ở trẻ nhỏ trước dậy thì. Ông đã đưa ra phương pháp phẫu thuật xâm lấn tối thiểu điều trị lồng ngực bẩm sinh được gọi là kỹ thuật Nuss. Năm 1998, ông báo cáo kinh nghiệm 10 năm thực hiện phẫu thuật này trên 42 bệnh nhân, phẫu thuật được thực hiện chủ yếu dành cho trẻ nhỏ và cũng chỉ dành cho loại lồng ngực đồng tâm (điểm lõm nhất nằm chính giữa xương ức và cân xướng 2 bên ngực). Từ sau công trình này, nhiều bệnh viện ở Mỹ và Châu Âu thực hiện kỹ thuật Nuss.

- Chỉ định: tác giả Donald Nuss chỉ định phẫu thuật cho bệnh nhân từ 6 – 18 tuổi, ông không phẫu thuật cho trẻ dưới 6 tuổi vì ông cho rằng trẻ không hợp tác và rất hiếu động dễ gây di lệch thanh đỡ kim loại, còn bệnh nhân trên 18 tuổi thì không nâng lên được vì thành ngực cứng.



- Mô tả kỹ thuật: Thực hiện 2 đường rạch da nhỏ khoảng 1,5- 2 cm ở đường nách giữa hoặc đường nách trước hai bên thành ngực. Phẫu tích nâng vạt da cơ tạo phẫu trường rộng quanh nơi rạch da. Tạo đường hầm từ khoang màng phổi phải qua trung thất trước sát mặt sau xương ức sang khoang màng phổi trái và xuyên qua thành ngực trái ra vết mổ thành ngực trái. Qua vết rạch da bên ngực trái, luồn thanh đỡ kim loại không gỉ (đã được uốn cong) từ ngực trái qua đường hầm sang bên ngực phải và ra qua vết mổ bên ngực phải với chiều cong quay ra sau. Xoay thanh đỡ 180° để nâng phần ngực lõm lên. Cố định thanh đỡ ở hai bên ngực vào các xương sườn cạnh thanh đỡ bằng dụng cụ hoặc khâu chỉ thép. Kiểm tra cầm máu, đuôi khí khoang màng phổi, đặt dẫn lưu màng phổi (nếu cần), đóng vết mổ. Thanh đỡ kim loại được đặt trong lồng ngực từ 2 – 3 năm, sau đó sẽ được phẫu thuật rút ra với gây mê toàn thân.

- Phẫu thuật Nuss khắc phục được những hạn chế của các kỹ thuật xâm lấn lớn vào thành ngực trước đây, kỹ thuật Nuss ngày càng được áp dụng rộng rãi vì những lợi ích mà nó mang lại: đường mổ thẩm mỹ, vết mổ nhỏ, ít đau hơn do ít xâm lấn, ít mất máu, ít biến chứng, thời gian phục hồi nhanh hơn, thời gian nằm viện ngắn và sớm trở lại hoạt động bình thường sau phẫu thuật.

#### IV. NHỮNG CẢI TIẾN TRONG ỨNG DỤNG PHẪU THUẬT NUSS ĐIỀU TRỊ LỖM NGỰC BẨM SINH HIỆN NAY

##### 4.1. Độ tuổi chỉ định phẫu thuật

- Ban đầu tác giả Donald Nuss chỉ định phẫu thuật cho trẻ từ 6 – 18 tuổi và cho trẻ bị lõm ngực đồng tâm. Tuy nhiên, có rất nhiều trẻ lớn và cả người lớn nữa cũng mắc dị dạng này. Dị dạng cũng không chỉ là đồng tâm mà còn có cả lệch trái, lệch phải hoặc dạng lưng lạc đà, hỗn hợp. Vì vậy phẫu thuật xâm lấn tối thiểu được nhiều phẫu thuật viên trên thế giới cải tiến để có thể áp dụng trên cả trẻ lớn và người lớn, áp dụng cả với những trường hợp lõm ngực bất đối xứng. Khi kỹ thuật đã phổ biến trên thế giới, nhiều phẫu thuật viên khác ở Mỹ, châu Âu, châu Á đã áp dụng cho cả trẻ > 2 tuổi. Tác giả Hyung Joo Park chỉ định phẫu thuật cho tất cả những bệnh nhân từ 3 tuổi trở lên, khuyến cáo nên chỉ định cho các em từ 3 tuổi đến 5 tuổi vì ở lứa tuổi này các em chưa đến trường vì vậy sẽ không ảnh hưởng đến công việc học tập của các em và khi lớn lên các em không còn nhớ đến cuộc phẫu thuật cũng như bản thân đã bị dị tật.

- Theo trường phái Mỹ: các tác giả chủ trương chỉ định phẫu thuật cho trẻ từ sau tuổi dậy thì. Các tác giả cho rằng, phẫu thuật ở lứa tuổi

này đạt được tính thẩm mỹ cao và hầu hết không có ảnh hưởng đến hô hấp. Tuy nhiên, sau phẫu thuật, chiều trước - sau của lồng ngực sẽ bị dẹt, đối tượng lớn xương sẽ bị canxi hóa nhiều, khi mổ sẽ đau nhiều hơn. Phẫu thuật xâm lấn tối thiểu của Nuss có thể thực hiện được thành công đối với những bệnh nhân 50 tuổi hoặc nhiều tuổi hơn với những phẫu thuật viên có kinh nghiệm về bệnh lồng ngực bẩm sinh. Một số nghiên cứu lớn đã được báo cáo về việc thực hiện phẫu thuật Nuss thành công đối với những bệnh nhân lồng ngực từ 30 – 70 tuổi.

- Theo trường phái Hàn Quốc: chỉ định phẫu thuật cho trẻ từ 3 tuổi trở lên, có những trường hợp 2 tuổi. Ưu điểm khi mổ ở trẻ nhỏ là sau phẫu thuật lồng ngực tròn đều, chiều trước sau của lồng ngực rộng hơn, không bị dẹt, hình thể đẹp, cân đối, làm tăng hô hấp trong lồng ngực và mức độ đau sau mổ sẽ giảm hơn.

**4.2. Số lượng thanh đỡ**

Chỉ định đặt 1 thanh hay 2 thanh dựa vào tỉ lệ biến dạng của xương ức, nếu xương ức biến dạng hơn 50%, diện lồng ngực rộng, lồng ngực không đối xứng hoặc lồng ngực phức tạp nên đặt 2 thanh kim loại sẽ cho lồng ngực nở nang, đẹp, ít di lệch thanh và sau mổ ít đau hơn. Trẻ em trước tuổi dậy thì chỉ cần đặt 1 thanh vì thành ngực trẻ rất mềm mại và dễ chỉnh sửa.

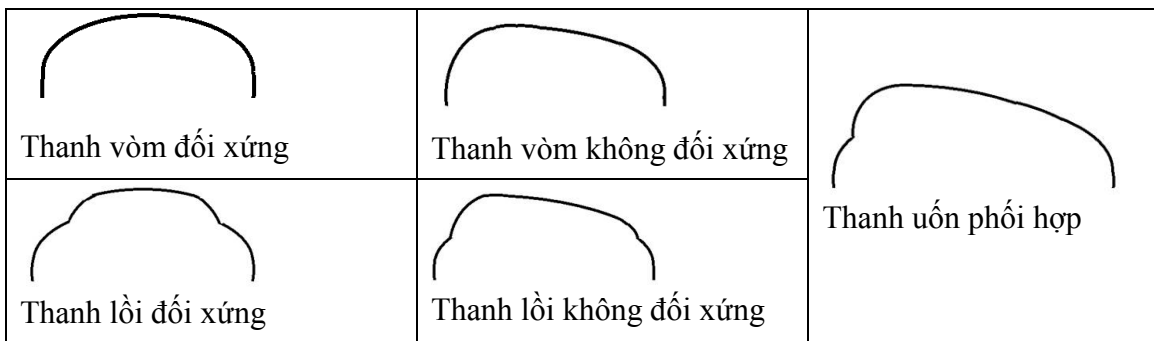
**4.3. Hình dạng thanh uốn**

- Hình dạng uốn trước của thanh rất quan trọng để tạo khuôn và hình dạng cho lồng ngực

sau mổ. Việc tạo các đường cong, lồi lõm (tạo khuôn) cho thanh ngực nhằm đưa vùng ngực lồi lên mà không ép bất kỳ xương sườn nào lõm xuống. Nếu không xử lý tốt vấn đề này dễ gây biến dạng lồng ngực, hoặc tạo một lồng ngực có xương ức được nâng lên nhưng méo mó, lồi lõm.

- Với những dạng đối xứng, thanh ngực cũng được uốn đối xứng. Những dạng không đối xứng, dạng lõm diện, lõm dưới mũi ức là những loại cần uốn thanh ngực phù hợp với dạng lõm, sao cho lồng ngực được đẩy lên đều, cân đối, ngực tạo vòm đẹp, không lồi lõm.

- Có 2 dạng uốn thanh chính: dạng thanh vòm và thanh 2 tầng: Thanh vòm cho độ nâng ít hơn, dùng khi điểm đòn bẩy ở cao, nếu nâng cao nữa sẽ thành ngực lồi, xấu. Thanh 2 tầng (thanh lồi) cho độ nâng cao hơn, dùng khi điểm đòn bẩy thấp, cần độ nâng cao mới đưa vùng lõm về bình thường được. Kết hợp với lồng đối xứng và lồng không đối xứng sẽ có 4 dạng uốn thanh chính: thanh vòm đối xứng, thanh vòm không đối xứng, thanh 2 tầng đối xứng và thanh 2 tầng không đối xứng. Ngoài ra, có thể uốn thanh theo dạng kết hợp, tức là một đầu thanh uốn theo dạng vòm, một đầu uốn 2 tầng (đầu uốn 2 tầng thường cho vùng lõm không đối xứng).



#### 4.4. Chọn đường vào lồng ngực

- Phẫu thuật Nuss kinh điển chọn đường vào lồng ngực ở phía thành ngực phải. Tạo đường hầm từ khoang màng phổi phải sang khoang màng phổi trái, sau đó luồn thanh đỡ kim loại không gỉ từ thành ngực trái qua đường hầm sau xương ức sang bên thành ngực phải. Tuy nhiên, do lồng ngực làm cho tim bị đẩy lệch sang bên lồng ngực trái, một số phẫu thuật viên nhận thấy việc chọn đường vào từ phía thành ngực trái giúp quan sát và kiểm soát việc tạo đường hầm sau xương ức thuận lợi và an toàn hơn, tránh gây tổn thương đến tim, đặc biệt quan sát thuận lợi khi có sự hỗ trợ của nội soi lồng ngực.

#### 4.5. Ứng dụng nội soi lồng ngực

- Phẫu thuật Nuss kinh điển không có sự kết hợp của nội soi lồng ngực. Để tránh tổn thương tim trong quá trình tạo đường hầm sau xương ức phẫu thuật viên có thể dùng mũi khâu chỉ thép vào xương ức để nâng xương ức lên.

- Ngày nay, với sự phát triển của phẫu thuật nội soi, nhiều trung tâm đã đồng loạt sử dụng nội soi lồng ngực hỗ trợ phẫu thuật Nuss trong điều trị lồng ngực bẩm sinh.

- Nội soi lồng ngực hỗ trợ đóng vai trò quan trọng trong những trường hợp phẫu thuật ngực lõm tái phát, những trường hợp lồng ngực quá sâu và phức tạp vì giúp quan sát quá trình bóc tách và gỡ dính trước khi tạo đường hầm xuyên qua trung thất trước một cách an toàn, tránh tổn thương tim, phổi và kiểm soát chảy máu.

- Hầu hết các phẫu thuật viên đứng bên phải bệnh nhân khi sử dụng nội soi hỗ trợ, một số trường hợp khác dùng nội soi bên trái tùy thuộc vào việc chọn đường vào lồng ngực theo kinh nghiệm của phẫu thuật viên. Đôi khi sử dụng nội soi cả hai bên khi lồng ngực quá sâu gây cản trở tầm nhìn từ một phía. Đặt trocar bên trái trong

trường hợp tim lệch theo hướng đó đòi hỏi phải rất thận trọng. Trocart thường đặt phía dưới so với chỗ rạch da (vị trí đưa thanh đỡ vào lồng ngực) cho phép quan sát tốt quá trình tạo đường hầm qua trung thất và lúc cố định thanh đỡ.

### TÀI LIỆU THAM KHẢO

1. Ngô Gia Khánh và cộng sự (2011). *Đánh giá kết quả phẫu thuật Nuss kết hợp nội soi lồng ngực điều trị bệnh ngực lõm bẩm sinh tại bệnh viện Việt Đức, Luận văn bác sĩ nội trú, Trường Đại học Y Hà Nội.*
2. Lâm Văn Nút và cộng sự (2014). *Nghiên cứu ứng dụng phẫu thuật Nuss trong điều trị lồng ngực bẩm sinh, Luận án tiến sĩ y học, Trường Đại học Y Dược Thành phố Hồ Chí Minh.*
3. Vũ Hữu Vĩnh, Ngô Quốc Hưng, Châu Phú Thi (2010). Phẫu thuật can thiệp tối thiểu chỉnh sửa lồng ngực bẩm sinh bằng thanh nâng ngực. Phẫu thuật lồng ngực, Hội phẫu thuật tim mạch và lồng ngực Việt Nam.
4. Irfaan Abid, MHS, OMS IV; MennatAllah M. Ewais, MD; Joseph Marranca, BS; Dawn E. Jaroszewski, MD. Pectus Excavatum: A Review of Diagnosis and Current Treatment Options. The Journal of the American Osteopathic Association, February 2017, Vol. 117, 106-113. doi:10.7556/jaoa.2017.021.
5. D. Nuss et al. A 10 – years review of a minimally invasive technique for the correction of Pectus Excavatum. J. Pediatr Surg 33: 545 – 552.
6. Hyung Joo Park . Technical Innovations in the Minimally Invasive Approach for Treating Pectus Excavatum: A Paradigm Shift Through Six Years' Experience With 630 Patients. Innovations • Volume 2, Number 1, January 2007



7. Jaroszewski D, Notrica D, McMahon L, Steidley DE, Deschamps C. Current management of pectus excavatum: a review and update of therapy and treatment recommendations. *J Am Board Fam Med.* 2010;23(2):230-239. doi:10.3122/jabfm.2010.02.090234
8. Ravitch MM. The operative treatment of pectus excavatum. *Ann Surg* 1949;129:429-44.
9. Sigalet DL, Montgomery M, Harder J, Wong V, Kravarusic D, Alassiri A. Long term cardiopulmonary effects of closed repair of pectus excavatum. *Pediatr Surg Int.* 2007;23(5):493-497. doi:10.1007/s00383-006-1861-y
10. Tanner H, Bischof D, Roten L, et al. Electrocardiographic characteristics of patients with funnel chest before and after surgical correction using pectus bar: a new association with precordial J wave pattern. *J Electrocardiol.* 2016;49(2):174-181.